TÉCNICAS DE AUMENTO DO VOLUME DA CRISTA ALVEOLAR: A PROPÓSITO DE DOIS CASOS CLÍNICOS.

RICARDO FARIA ALMEIDA*; JOSÉ ANTÓNIO PASCUAL; **FEDERICO HERRERO***

RESUMO

Nos últimos anos as exigências impostas pela sociedade vieram modificar o tipo de tratamento restaurador a realizar. Antes, o objectivo resumia-se a dar Saúde e Função aos pacientes, deixando para segundo plano outros aspectos como a Estética. Actualmente, e fruto dessas exigências a estética assume em todos os nossos tratamentos um papel preponderante. Esta, não está só determinada pela beleza das restaurações, mas também pela relação que estas têm com os tecidos moles circundantes. As relações tridimensionais entre as cristas alveolares e as próteses sejam elas convencionais ou sobre os implantes, vão ser determinantes no Êxito Terapêutico. É objectivo deste trabalho apresentar 2 casos clínicos de aumento do rebordo alveolar com tecidos moles, para suprir defeitos estéticos produzidos por extracções prévias de dentes do sector ântero-superior. Faremos uma revisão sobre as distintas técnicas cirúrgicas descritas com o mesmo fim.

Palavras-chave: Colapso de crista alveolar, enxertos gengivais, estética

ABSTRACT

In the last decade the demands of our society have changed the way to solve the oral health problems. Traditionally, the dental professionals had to face a group of problems, directly related to oral health, with no preoccupation with aesthetics. Meanwhile, in the last years, the patient demands started to include aesthetics as a primary goal of a dental treatment. Our objective is to present two clinical cases of alveolar ridge augmentation with gingival grafts, to solve aesthetics defects in the anterior-superior sector. We will revise as well the different techniques used for this same objective.

Key-words: Alveolar ridge colapse, gingival grafts, aesthetics.

INTRODUÇÃO

O sector ântero-superior assume um pàpel extremamente importante na estética dos pacientes. A perda prematura de dentes neste sector torna necessário o recurso a tratamentos com Prótese Fixa ou com Prótese sobre implantes. Sabemos que muitas vezes, a simples colocação de uma prótese fixa, seja sobre dentes ou implantes não soluciona o problema estético. Com efeito, existem situações onde além da falta de dentes temos também que ocupar-nos de problemas relacionados com altera-

*Médico Dentista pela Faculdade de Medicina Dentária da Universidade do Porto. Master em Periodontologia pela Universidade Complutense de Madrid. Responsável pelas disciplinas de Periodontia 1 e 2, da licenciatura em Medicina Dentária da Universidade Fernando Pessoa. Aluno de Doutoramento no Departamento de Cirurgia Buco-Facial e Medicina Bucal da Faculdade de Odontologia da Universidade Complutense de Madrid. Prática exclusiva em Periodontologia e Implantes

**Master em Periodontologia pela Universidade Complutense de Madrid

***Professor Convidado do Master de Periodontologia da Universidade Complutense de Madrid

ção da forma e volume dos tecidos moles, tentando imitar a natureza.

Assim sendo, devemos previamente a qualquer tratamento fazer uma correcta análise do caso clínico. Neste tipo de situações, podemos encontrar-nos com dois tipos de cristas alveolares: cristas normais ou cristas deformadas, em termos ósseos.

• **Cristas normais** – São, assim chamadas, porque mantêm a distância buco-lingual e apico-coronal em termos ósseos, no entanto, apresentam também elas irregularidades. Dessas irregularidades podemos destacar a ausência das eminências radiculares provocadas pela falta de raízes dentárias, ou a inexistência de papilas, em alguns casos. Estas situações podem provocar problemas ao Prostodontista, porque ao executar a Prótese, esta parece assentar sobre a crista, não apresentando uma emergência correcta.

• **Cristas deformadas** – Neste tipo de cristas, além da ausência dentária também existe uma falta de osso. São frequentes em defeitos de nascimento (fissuras alveolares), traumatismos, tumores, extracções traumáticas, doença periodontal avançada, formação de abcessos, entre outras.

É importante referir que o colapso da tábua óssea vestibular do maxilar superior pode ser uma sequela da perda dentária nestas áreas e produz-se cerca de 2-3 meses depois da extracção. Na área na qual se extraíram os dentes existe primeiro, um estreitamento no sentido buco-lingual e depois no sentido apical.

Assim sendo, podemos ter defeitos de natureza vertical, horizontal ou combinado de ambos. Seibert 1983[9] classificou estes defeitos da crista em 3 grupos distintos:

• Classe I: Perda buco-lingual de tecido, sem alteração da altura apico-coronal
• Classe II: Perda apico-coronal de tecido, sem perda da altura buco-lingual
• Classe III: Combinação de ambas as classes I e II.

Esta classificação pré-operatória segundo o grau de gravidade do defeito é uma base sobre a qual podemos estabelecer um diagnóstico preliminar, mas não nos fornece uma guia terapêutica.

Vários foram os autores que tentaram estabelecer classificações sobre o tipo de defeitos que podemos encontrar e relaciona-los com o numero de dentes a reabilitar[14]. Allen et al. em 1985[2] descreve outra classificação segundo o aspecto semiquantitativo, medindo o componente vertical e horizontal do defeito em relação à crista desdentada. Assim, este autor especifica o grau de perda óssea em 3 grupos:

• A – Ligeiro: <3mm
• B – Moderado: 3-6mm
• C – Severo: >6mm

Qualquer destas classificações não relaciona o tipo de defeito com o tipo de tratamento proposto. Em 1999, Eva Rosa et al.[3] introduz uma nova classificação, somente relativa à colocação de implantes, que tenta estabelecer uma pauta terapêutica sobre o tipo de tratamento a realizar em cada situação clínica.

Antes de qualquer tratamento devemos fazer uma análise completa e exaustiva do caso clínico a tratar, no qual devemos analisar:

• Volume de tecido necessário para eliminar o defeito da crista
• Tipo de enxerto a realizar
• Tipo de prótese (fixa ou sobre implantes)
• Localização do local dador do enxerto
• Numero e tempos de tratamento
• Desenho da prótese provisória
• Desenho da férula cirúrgica

A possibilidade do recurso a técnicas de tecidos moles para este tipo de tratamentos tem as suas limitações, relacionadas com a quantidade de tecido a aumentar e em que direcção. O tipo de prótese que vamos a colocar, seja sobre dentes ou sobre implantes, é também de grande importância para o sucesso do tratamento. Antes de qualquer tratamento cirúrgico, devemos já ter confeccionado a prótese provisória

que deverá ter uma inclinação axial, e o perfil de emergência, da futura prótese definitiva. A prótese provisória ajudará a dar forma ao tecido enxertado, bem como a criar papilas interdentárias, quando estas se encontram ausentes. A sua confecção deve por um lado exercer uma ligeira pressão sobre o enxerto, mas sem que esta provoque isquemia, porque correríamos o risco de necrosar o enxerto.

É objectivo deste trabalho abordar de forma resumida as técnicas cirúrgicas de aumento da crista alveolar mediante o uso de enxertos de tecidos moles. A utilização destas técnicas pode ser feita em diferentes momentos do tratamento, dependendo do diagnóstico prévio, o qual também determinará a quantidade de tecido necessário para a obtenção de um bom resultado[4, 6].

TÉCNICAS CIRÚRGICAS

a) "Roll Technique"

Foi descrita por Abrams e modificada em 1983[1] por Scharf e tarnow[8] para o tratamento de defeitos de Classe I de Seibert leves e moderados que afectem um só dente. Permite aumentar o tecido no sentido apical e labial, fornecendo ao local receptor uma aparência normal entre o dente e a gengiva. Esta técnica permite também eliminar a concavidade buco-lingual, resultante da ausência das raízes dentárias.

Consiste em utilizar um enxerto conjuntivo desepitelizado pediculado e introduzi-lo numa bolsa receptora previamente confeccionada por bucal. O volume do enxerto permitirá disfarçar a ausência de convexidade produzida pelo defeito da crista alveolar.

b) "Criação de bolsas para enxertos de tecido conjuntivo, osso ou substitutos ósseos"

Esta técnica permite o tratamento de defeitos Classe I de Seibert de leve a severas. Foi descrita a primeira vez por Langer e Calanga em 1980[5] e modificada mais tarde por outros autores[7, 10, 11, 12, 13]. A variação resulta do tipo de material a utilizar dependendo do volume que necessitamos. Assim, por exemplo, no caso do paciente não possuir suficiente quantidade de tecido mole para a execução dum enxerto de tecido conjuntivo, o uso de osso autologo ou de substitutos ósseos é uma boa solução. A técnica consiste em realizar uma bolsa por bucal e nela introduzir o material eleito para o aumento de volume. Nos dois casos clínicos que apresentamos o aumento de volume foi conseguido à custa de tecido conjuntivo das pacientes. A introdução do material no leito receptor é feita mediante a ajuda duma sutura, que tracciona os enxertos para o local desejado.

c) "Enxertos interposicionais"

Este tipo de enxertos também denominados tipo "Inlay" foram introduzidos por Seibert em 1980[9]. Estão indicados para o tratamento de Classe I e II de Seibert de leve a moderadas.

Ao contrario das técnicas anteriores o enxerto não é submerso na bolsa subepitelial criada, mas sim interposto entre o retalho formado e a crista, não se eliminando o epitélio do enxerto. Se o objectivo for não só aumentar o volume buco-lingual, mas também apico-coronal, o enxerto deve não só ser introduzido entre o retalho e a crista, mas também posicionado sobre a superfície de tecido que rodeia o local receptor.

d) Enxertos tipo "Onlay"

Foram descritos por Seibert[9] unicamente com o objectivo de aumentar o volume da crista alveolar no sentido apico-coronal. Estão indicados para o tratamento de Classes II e III de Seibert, em áreas com boa vascularização.

São enxertos gengivais de grande tamanho colocados sobre o local receptor que previamente foi preparado com a eliminação do epitélio.

e) Enxertos combinado tipo "Inlay e tipo "Onlay"

Foi descrito por Seibert em 1996[12] com o

objectivo de combinar as vantagens dos dois últimos tipos de enxertos. Está indicado em defeitos Classe III de Seibert. Com este tipo de enxertos existe uma maior amplitude ou capacidade para controlar o grau de aumento de volume buco-lingual e apico-coronal num único procedimento cirúrgico. O desenho da área receptora é o mesmo que para um "Inlay", mas desepitelizado uma parte do enxerto em direcção palatina. A zona receptora respeita parte do epitélio na sua dimensão apico-coronal. o enxerto adapta-se ao leito receptor suturando-se.

CASOS CLÍNICOS

Em seguida apresentaremos 2 casos clínicos em que foram realizados tratamentos da crista alveolar com tecidos moles, segundo a técnica "Criação de bolsas para enxertos de tecido conjuntivo".

O primeiro caso clínico diz respeito a uma paciente de 35 anos sem qualquer tipo de patologia sistémica. A queixa da paciente residia na continua inflamação gengival verificada ao nível do pôntico (figura 1). Para além desta situação, a paciente não se encontrava contente com o aspecto estético da mesma. Ambas as queixas residiam na ausência de gengiva aderida ao nível do pôntico (figura 2), que por um lado perpetuava a inflamação e condicionava o aspecto estético da prótese fixa, devido ao colapso da crista alveolar (figura 3). Assim, foi-lhe confeccionada uma prótese fixa provisória (figura 9) que foi colocada (figura 10) no dia em que se realizou o enxerto de tecido conjuntivo recolhido do palato da paciente (figuras 5 e 6). O retalho para a colocação do enxerto de tecido conjuntivo é de espessura parcial (figura 4) para se obter uma melhor vascularização do enxerto. Nas figuras 7 e 8 podemos observar a sutura do local receptor e dador respectivamente. É possível observar a cicatrização dos tecidos periodontais á 1ª semana (figuras 11 e 12), ao mês (figura 13) e aos 2 meses (figura 14). O resultado final permitiu melhorar o componente estético e ao mesmo tempo eliminar a inflamação persistente resultante da ausência de gengiva aderida suficiente (figura 17). É possível ainda observar (figuras 15 e 16) o aumento de volume de tecido conseguido com o enxerto.

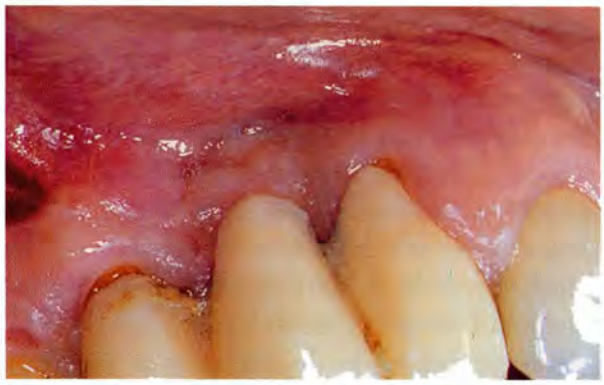

Fig. 1: Colapso da crista alveolar ao nível do pôntico 13.

Fig. 2: Colapso da crista alveolar ao nível do pôntico 13, sem prótese fixa.

Fig. 3: Medição do colapso da crista alveolar no sentido buco-lingual.

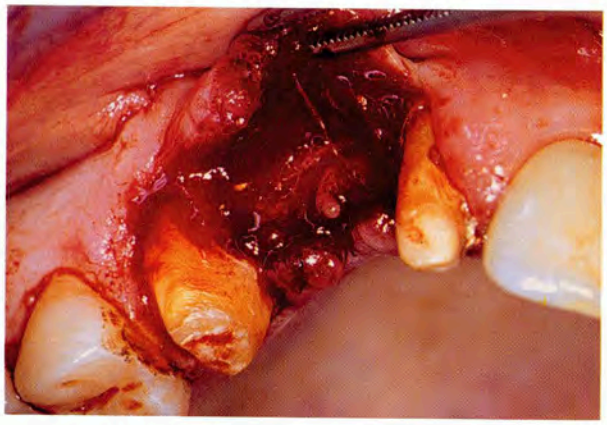

Fig. 4: Retalho de espessura parcial, sem incisões de descarga.

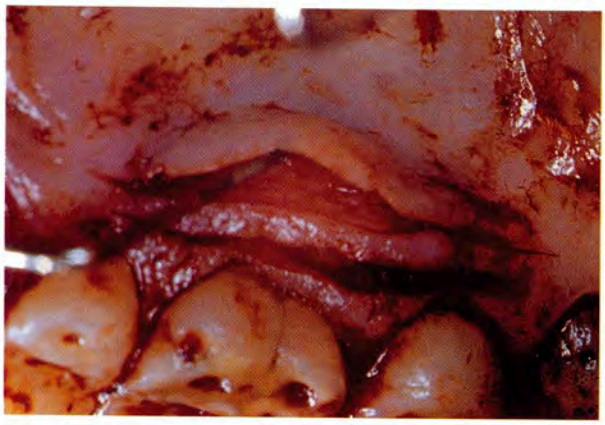

Fig. 5: Retirada do enxerto de tecido conjuntivo do local dador (palato).

Fig. 6: Medição do enxerto de tecido conjuntivo.

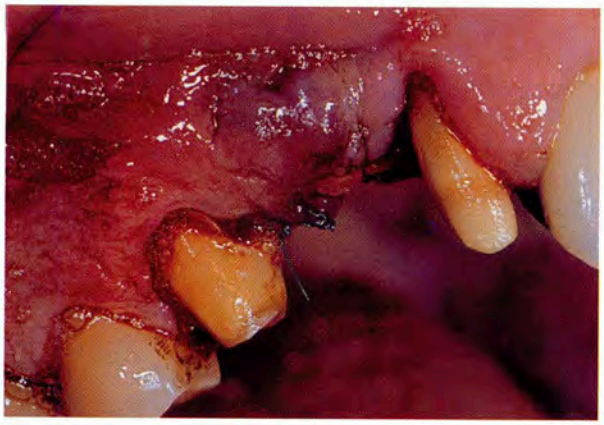

Fig. 7: Sutura.

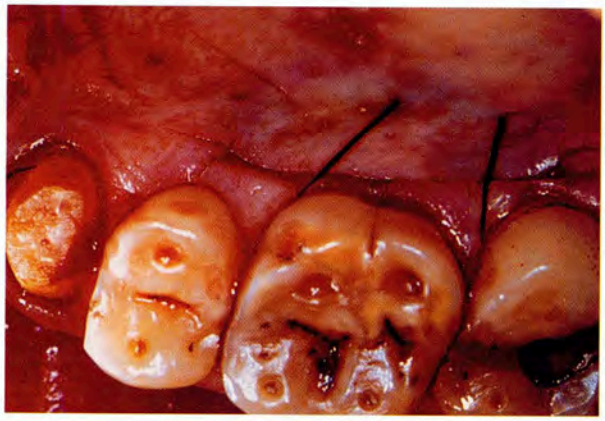

Fig. 8: Sutura do local dador.

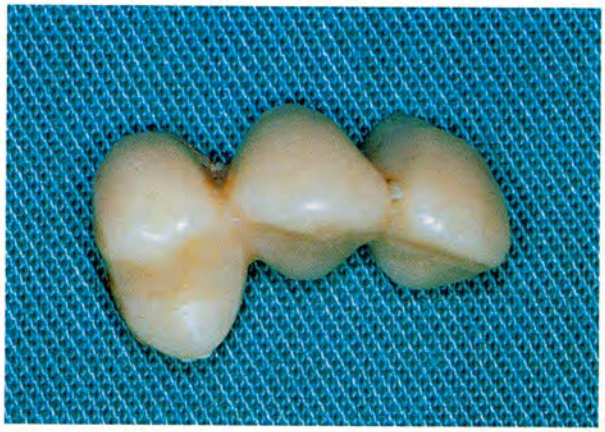

Fig. 9: Ponte provisória depois de polida e recortada.

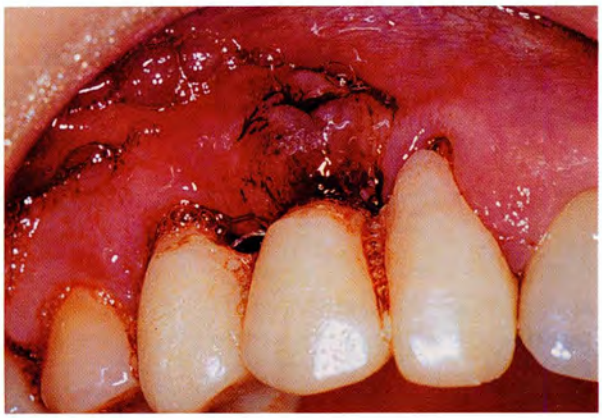

Fig. 10: Colocação de ponte provisória (não exercer demasiada pressão).

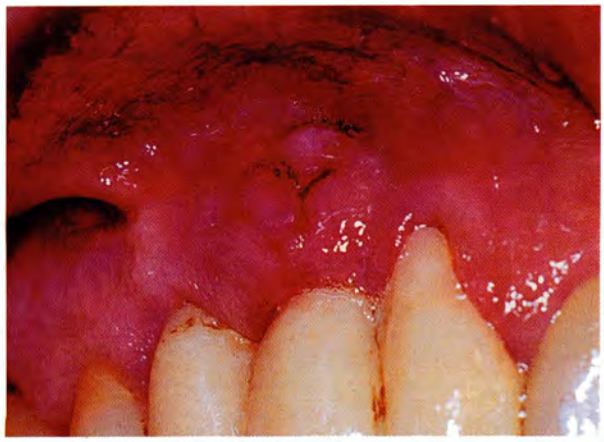

Fig. 11: Cicatrização à 1ª semana.

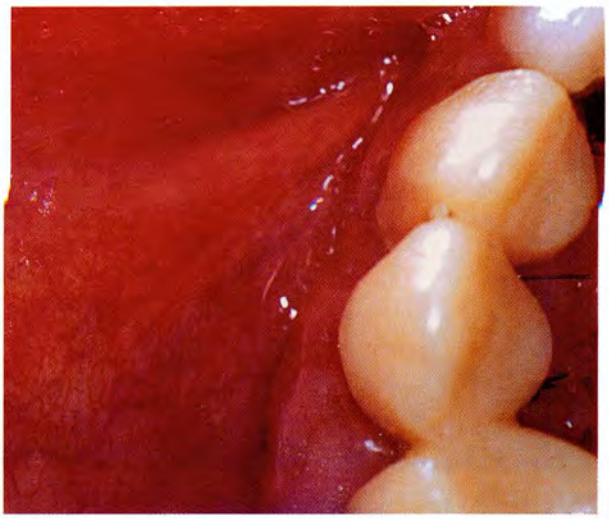

Fig. 12: Cicatrização à 1ª semana (vista oclusal).

Fig. 13: Cicatrização ao mês.

Fig. 14: Cicatrização aos 2 meses, sem prótese (vista oclusal).

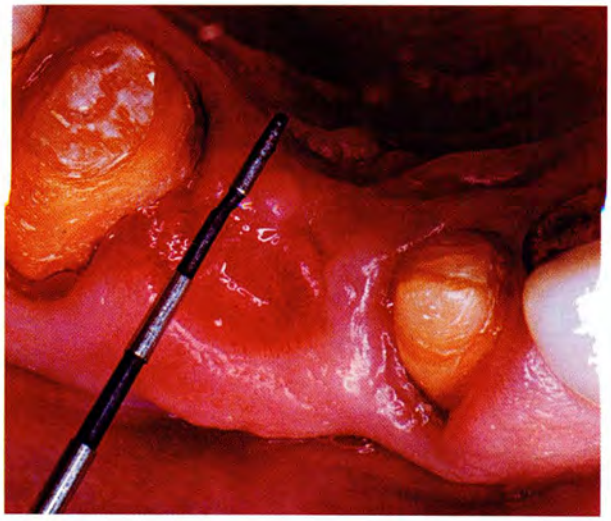

Fig. 15: Cicatrização aos 2 meses (vista oclusal).

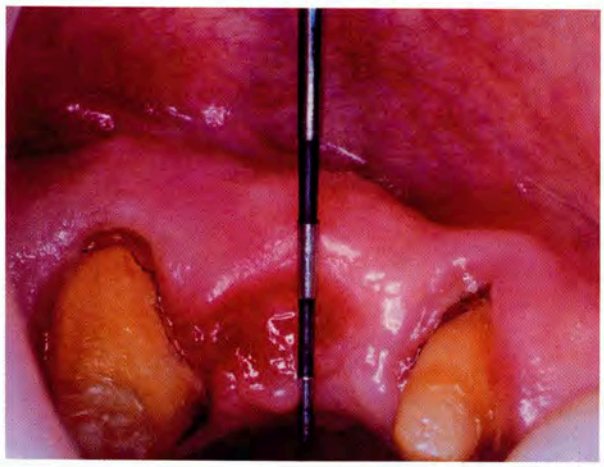

Fig. 16: Cicatrização aos 2 meses (vista oclusal).

Fig. 17: Prótese definitiva

O segundo caso clínico consiste na realização da mesma técnica cirúrgica, mas numa situação clínica de implantes. Neste caso a paciente apresentava uma ausência do dente 14 que pretendia reabilitar. Decidiu-se pela colocação de um implante. No entanto e após o diagnóstico inicial verificou-se que devido à perda dentária precoce, apresentava já um colapso da crista alveolar (figuras 18 e 19) que iria condicionar a estética da futura reabilitação. Assim, no mesmo acto cirúrgico da colocação do implante (figura 22) foi-lhe realizado um enxerto de tecido conjuntivo (figuras 20 e 21). Na figura 23 podemos ver a importância da sutura na colocação e tracção do enxerto para a posição ideal (Figura 24). Nas figuras 25 e 26 podemos observar a cicatrização dos tecidos peri-implantares á 1ª semana. Como se pode observar no resultado final, este enxerto possibilitou dar à prótese sobre o implante um perfil de emergência adequado compatível com uma situação esteticamente agradável (figura 27).

Acresce dizer que ambas as situações clínicas correspondiam a Classe I de Seibert .

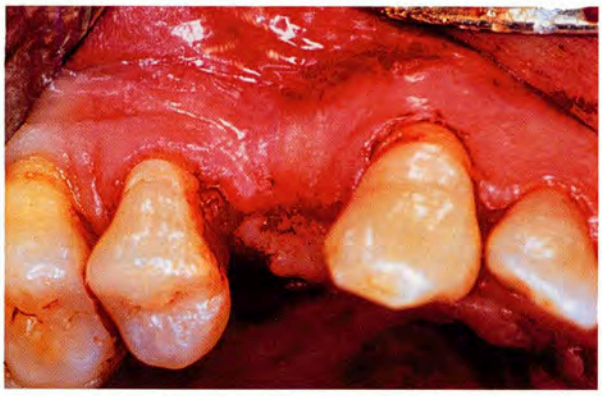

Fig. 18: Incisão. Ausência do dente 14.

Fig. 19: Elevação de retalho espessura total, para colocação do implante.

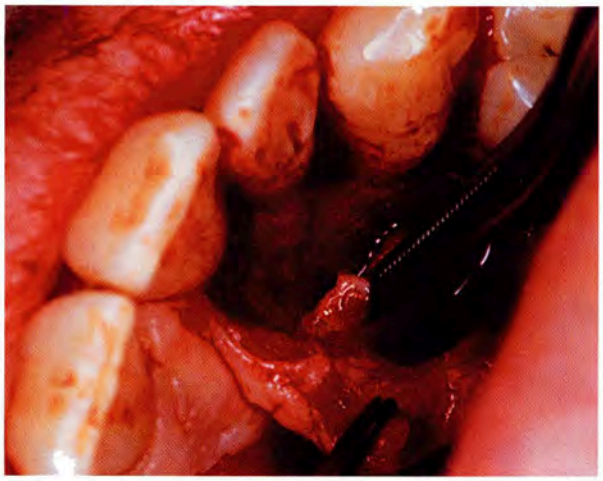

Fig. 20: Retirada do enxerto de tecido conjuntivo do local dador (palato).

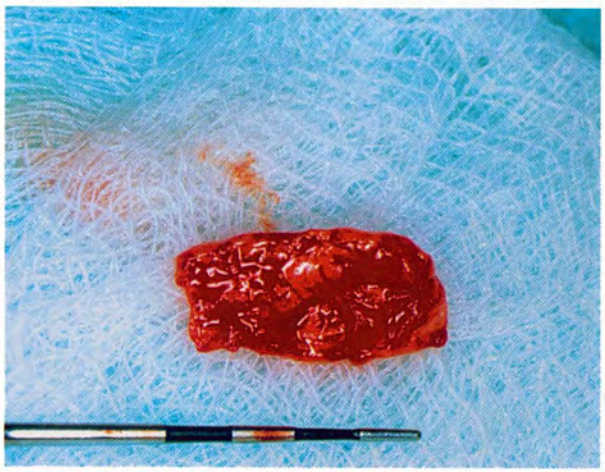

Fig. 21: Medição do enxerto de tecido conjuntivo.

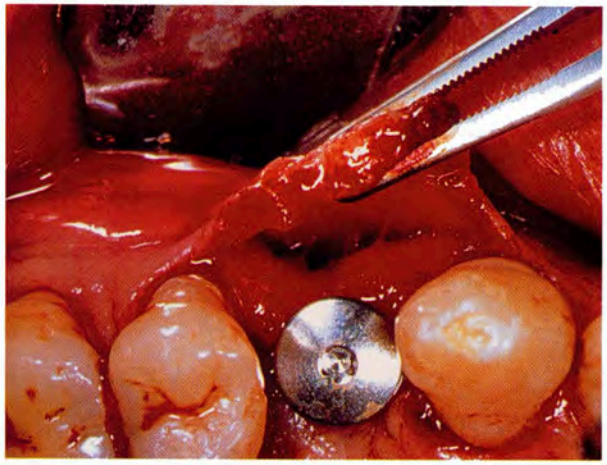

Fig. 22: Implante ao nível do dente 14.

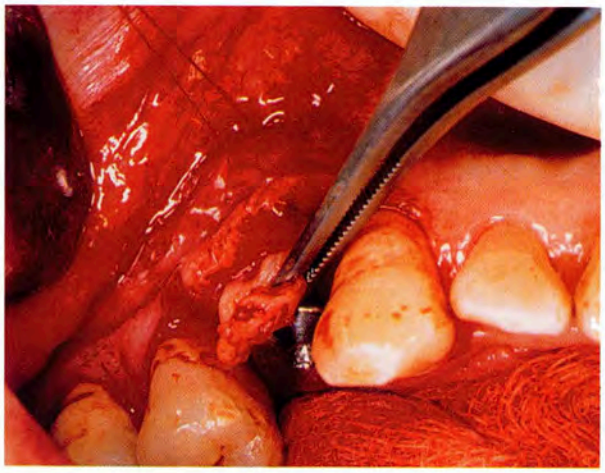

Fig. 23: Sequência da sutura do enxerto ao local receptor.

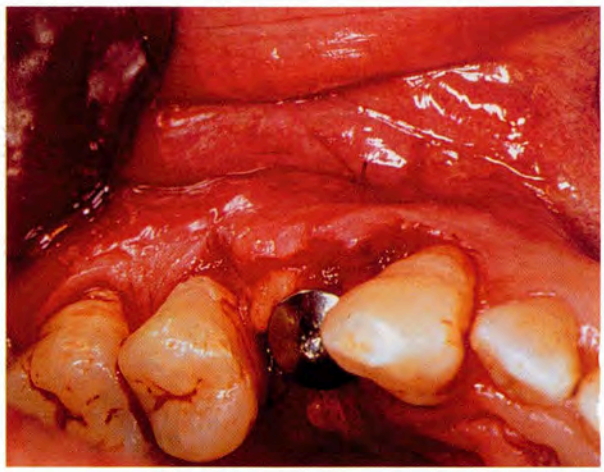

Fig. 24: Sutura do enxerto.

Fig. 25: Cicatrização à 1ª semana (notar o aumento de volume a nível bucal do 14).

Fig. 26: Cicatrização à 1ª semana (notar o aumento de volume a nível bucal do 14).

Fig. 27: Cicatrização aos 6 meses.

CONCLUSÕES

As limitações impostas pela natureza no tratamento de defeitos relacionados com a crista alveolar em localizações estéticas lançam ao clínico um repto cirúrgico muito importante. As deficiências de tecidos moles e duros comprometem o resultado estético e funcional das restaurações finais, sejam elas com implantes ou com prótese fixa.

É pois, necessário ao clínico, além dum correcto diagnóstico do caso, o domínio de um conjunto de técnicas cirúrgicas que lhe permitam fazer face a estas complicações.

BIBLIOGRAFIA

1. Abrams L. "Augmentation of deformed residual edentulous ridge for fixed prothesis." Compendium Contin Educ Dent 1980;1:205-214.
2. Allen EP, Gainza CS. "Improved technique for localized ridge augmentation." J Periodontol 1985;56:195-199.
3. Eva R., Lázaro P., Herrero F., Álvaro A., Sanz M., Herrero M. "Valoración estética en el diagnóstico implantológico." Revista Internacional de Pr´tesis Estomatologica 1999;1:3:255-256.
4. Goldstein AR. "Soft tissue ridge augmentation to correct na esthetic deformaty caused by adversely placed implants. A case report." Int. J. Periodontol Restorative Dent. 1998;18:287-291.
5. Langer B., Calanga L. "The subepitelial connective tissue graft. » J Prosthetic Dent 1980;44:363-367.
6. Meltzer JA. "Edentulous area tissue graft correction of an esthetic defect. A case report." Int J Periodontol Restorative Dent 1979;50:320-322.
7. Miller PD. "Ridge augmentation under existing fixed prothesis: simplified technique. " J Periodontol 1986;57:742-745.
8. Scharf DR., Tarnow DP. "Modified roll technique for localized alveolar ridge augmentation." Int J Periodontol Restorative Dent 1992;12:415-425.
9. Seibert JS. "Reconstruction of deformed partially edentulous ridges using full thickness onlays grafts. Part 1." Compend Cont Educ Dent 1983;4:437-453.
10. Seibert JS. "Periodontal considerations in preparation for fixed and removable prosthodontics." Dental Clinical North Am 1987;31:529-555
11. Seibert JS. "Ridge augmentation to enhance esthetics in fixed prosthetic treatment." Compend Cont Educ Dent 1991;12:548-561.
12. Seibert JS., Louis JV. « soft tissue ridge augmentation utilizing a combination onlay interproximal graft procedures : a case report." Int J Periodontol Restorative dent 1996;16:311-321.
13. Silverstein LH., Lefkove MD. "The use of subepitelial connective tissue graft to enhance both the aesthetics and periodontal contours surronding dental implant." J Oral Implantology 1994;2º(2):135-138.
14. Studer S., Naef R., Scharer P. "Adjustment of localized alveolar ridge augmentation defects by soft tissue transplantation to improve mucogingival esthetics: a proposal for clinical classification in evaluation procedures." Quintessence Int 1987;28:785-805.

Bibliografia recomendada para consulta adiconal:
Abrams H, Kaplan AL. "Incidence of anterior ridge deformities in partially edentulous patients." J. Prost Dent 1987;57:191-194.