Caso Clínico

FRACTURAS DO ÂNGULO MANDIBULAR TRATADAS PELO MÉTODO CHAMPY

ADRIANO ROCHA GERMANO*; RODRYGO NUNES TAVARES**;
MÁRCIO DE MORAES***; LUIS AUGUSTO PASSERI***

RESUMO

O tratamento de fracturas do ângulo mandibular pode ser realizado por meio da técnica, inicialmente descrita por MICHELET et al. (1973) e revisada por CHAMPY et al. (1978), que emprega a fixação interna com placas de dimensões reduzidas, maleáveis, inseridas por acesso intrabucal, utilizando-se parafusos monocorticais, em áreas descritas como ideais. Dois casos clínicos, na qual a técnica de Champy foi realizada, são apresentados. Quando respeitadas suas indicações, esta técnica promove resistência suficiente para permitir a função mandibular durante o processo de reparo ósseo, com vantagens de evitar um menor descolamento e tempo cirúrgico e, ainda, ausência de cicatriz cutânea.

Palavras-chave: Fractura da mandíbula, ângulo da mandíbula, fixação interna rígida.

ABSTRACT

The treatment for mandibular angle fractures can be done using a technique, first described by MICHELET et al. (1973) and revised by CHAMPY et al. (1978), that uses internal fixation with small, malleable plates, inserted by intraoral access, with monocortical screws at mandibular areas defined as ideals. Two clinical cases, in which Champy's technique was applied, are presented. Whenever its limitations are respected, this technique promote sufficient resistance to permit mandibular function during the bone repair process, with advantages, such as, less striping and surgical procedure duration, and absence of skin .

Key-words: Mandibular fracture, mandibular angle, internal rigid fixation.

INTRODUÇÃO

As fracturas mandibulares apresentam ocorrência e etiologia variáveis, intimamente relacionadas com hábitos de cada região [1,7]. HAUG et al. [7] encontraram uma proporção de 6:2:1 em relação a pacientes acometidos por fracturas mandibulares, osso zigomático e maxila, respectivamente. A fractura do ângulo mandibular é representada com alta incidência em muitos trabalhos científicos publicados [4,12].

Discutem-se diversos factores que favorecem a fractura nesta região, tais como: 1) a presença do terceiro molar incluso; 2) deficiência de estrutura óssea na região (área de secção transversal); e 3) biomecanicamente, o ângulo é considerado como uma área de alavanca [4].

A presença dos terceiros molares inferiores inclusos proporciona um risco 3,8 vezes maior de fractura no ângulo mandibular, em um estudo realizado por TEVPAUGTH & DODSON, em 1995[22]. Já REITZIK et al. [16] avaliaram em mandíbulas de macaco, e concluíram que, a força necessária para provocar uma fractura no ângulo mandibular é 60% menor quando o terceiro molar encontra-se incluso.

Com relação à área de secção transversal, SHUBERT et al.[18] realizaram medidas, através de cortes tomográficos em mandíbulas de cadáveres, totalmente dentadas e com os terceiros molares erupcionados. Eles encontraram que o corpo, a sínfise, e o ramo apresentam mais estrutura óssea quando comparados ao

* Aluno de Doutorado em Clínica Odontológica – Área de Cirurgia Buco-Maxilo-Facial – FOP-Unicamp
** Aluno de Mestrado em Clínica Odontológica – Área de Cirurgia Buco-Maxilo-Facial – FOP-Unicamp
*** Prof. Associado Área de Cirurgia Buco-Maxilo-Facial – FOP - Unicamp

ângulo da mandíbula. Para ELLIS, III[4], em 1999, uma força aplicada lateralmente na mandíbula tende a promover uma fractura na área de menor secção transversal. Além disso, o ângulo mandibular apresenta uma mudança brusca na forma, localizando-se entre uma porção horizontal (corpo) e outra vertical (ramo), e estando sujeito a forças mais complexas, do que se tivesse uma forma geométrica linear.

Talvez, esses factores tornem esta região mais susceptível à fractura, e tradicionalmente altos índices de complicações estão associados ao tratamento destas fracturas.

Com a introdução e popularização da fixação interna rígida (FIR), diversos métodos de fixação foram propostos para o tratamento das fracturas do ângulo mandibular[3]. Duas filosofias principais se destacaram: AO/ASIF (Associação para o estudo da fixação interna) e CHAMPY.

A AO/ASIF é uma instituição suíça, que propôs um método de tratamento que visa obter imobilidade absoluta entre os segmentos ósseos fracturados, sob solicitação funcional. De forma geral, a filosofia exige que as fracturas mandibulares sejam fixadas com controlo das áreas de compressão e tensão, que ocorrem nas fracturas. A fixação é realizada por meio de placas mais resistentes e parafusos bicorticais na base da mandíbula (zona de compressão), e uma segunda placa mais delicada nas áreas alveolares (zona de tensão), com parafusos monocorticais (figura 1).

FIGURA 1: Áreas criadas nas fracturas mandibulares pela acção da musculatura da mastigação e suprahioídea.

Pode-se, ainda, substituir a placa superior, na banda de tensão, pela barra de Erich, nos pacientes dentados. Esse princípio pressupõe o conceito de que quanto menor o suporte ósseo disponível, mais resistente deve ser o sistema de fixação interna utilizado. Além disso, compressão interfragmentária deveria ser utilizada sempre que possível [15].

Já a filosofia CHAMPY surgiu a partir de estudo iniciado por MICHELET et al.[10], onde utilizaram fixação interna com placas menores, não compressivas, maleáveis, inseridas por acesso intrabucal, utilizando-se de parafusos monocorticais. Em 1978, CHAMPY et al[2]., publicaram estudos experimentais e clínicos validando a técnica e definiram áreas ideais para as osteossínteses (figura 2).

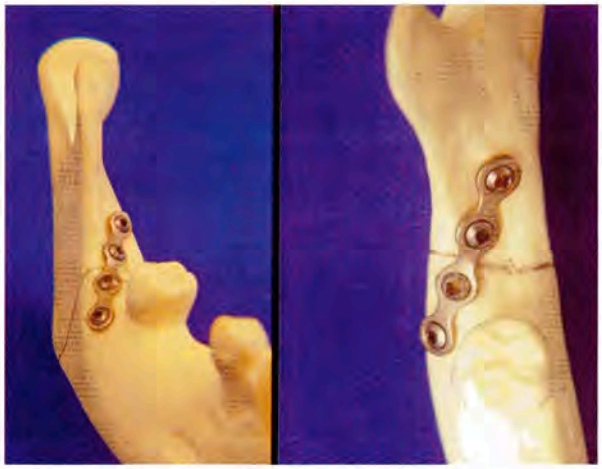

FIGURA 2: Zona ideal para osteossíntese no ângulo mandibular.

Para CHAMPY et al.[2] o posicionamento correcto da miniplaca no ângulo mandibular, aproveitando a vantagem biomecânica, gerada a partir das duas zonas que são criadas (tensão e compressão), provoca a neutralização de forças. A inserção de uma miniplaca monocortical do sistema 2,0mm, está indicada na linha oblíqua externa para se alcançar este objectivo.

É lógico, que o resultado destes trabalhos está na relação da estabilidade alcançada, tipo de fractura, grau de deslocamento e da demanda funcional.

RELATO DE CASOS

Os casos aqui apresentados foram atendidos e operados pela Equipe de Cirurgia e Traumatologia Buco-Maxilo-Facial, da Faculdade de Odontologia de Piracicaba da Universidade

Estadual de Campinas (FOP-Unicamp).

CASO 1

Paciente do sexo masculino, leucoderma, 18 anos, vítima de acidente automobilístico, apresentava fractura do ângulo mandibular esquerdo, com deslocamento dos segmentos ósseos. Dor e parestesia eram queixas desde o primeiro atendimento. Assimetria facial, mordida aberta do lado esquerdo, limitação de abertura bucal e dos movimentos mandibulares, também foram observados no exame físico (figuras 3, 4, 5). No exame radiográfico, verificou-se a relação do terceiro molar incluso com a linha de fractura. O dente encontrava-se inserido no segmento distal (dentado) e o traço de fractura corria posterior ao dente (figura 6). Após uma contenção provisória por meio de uma bandagem, o paciente foi submetido a tratamento cirúrgico, por acesso intrabucal, e fixação interna rígida com a colocação de uma placa de 4 furos, do sistema 2,0mm, na borda superior da mandíbula, após redução da fractura (figuras 7 e 8). A presença do terceiro molar incluso não dificultou a redução, como também, não interferiu na inserção correcta da fixação, optando-se, desta maneira, em mantê-lo. Com 6 meses de pós-operatório, o paciente apresenta uma oclusão satisfatória, com ausência de mordida aberta unilateral (E) e sem queixa funcional ou estética (figuras 9, 10, 11).

Figura 3: toque dentário apenas do lado contralateral à fractura.

Figura 4: mordida aberta no lado da fractura (E).

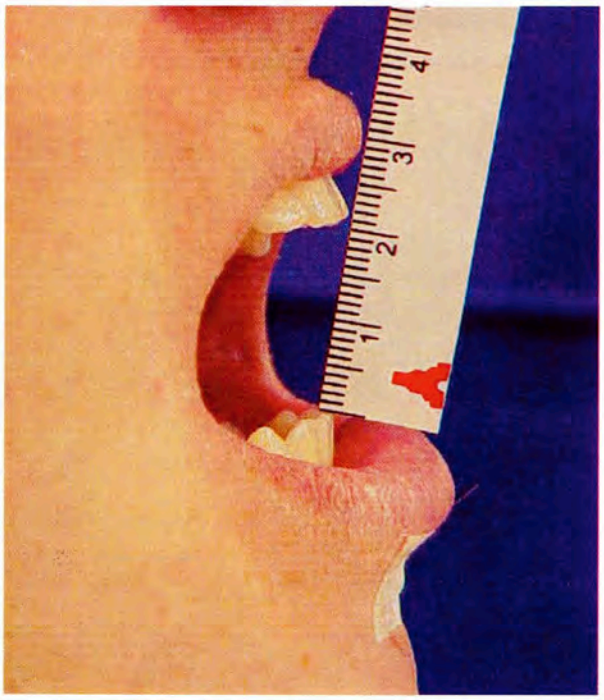

Figura 5: Limitação de abertura bucal (23mm).

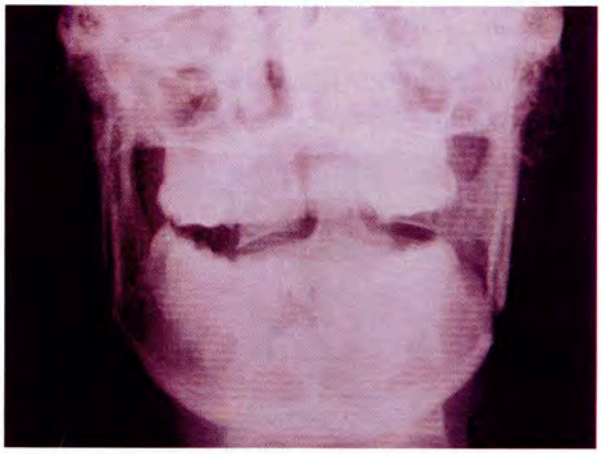

Figura 6: fractura do ângulo mandibular esquerdo, com deslocamento.

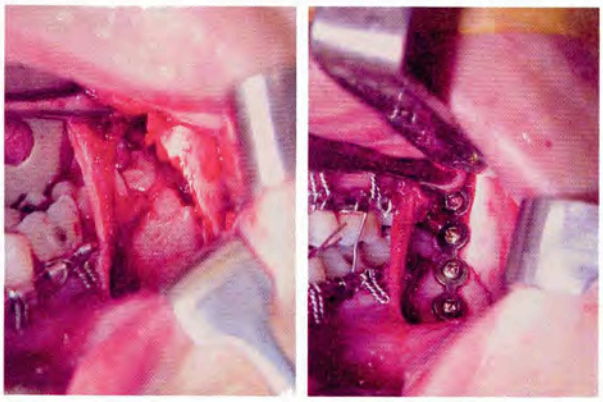

Figura 7: acesso cirúrgico intrabucal, redução e fixação da fractura com a colocação de apenas 1 placa, do sistema 2,0mm, na linha oblíqua externa.

Figura 8: Radiografia PA de mandíbula mostrando o posicionamento da placa, e sua relação com o terceiro molar inferior incluso.

Figura 9: Oclusão restabelecida com ausência de mordida aberta.

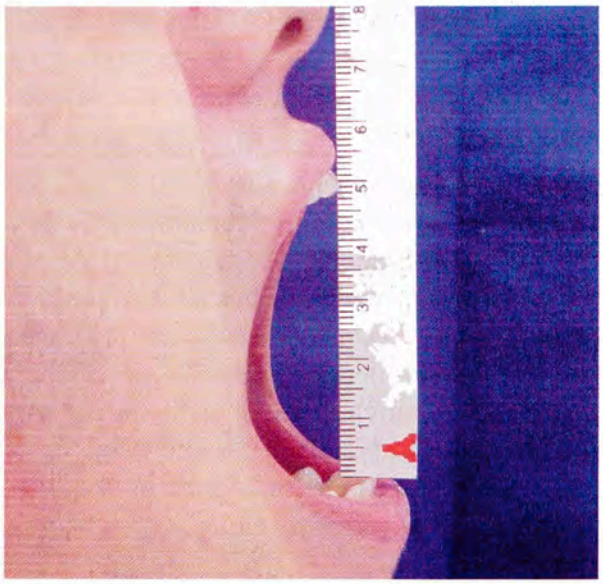

Figura 10: Abertura bucal normal.

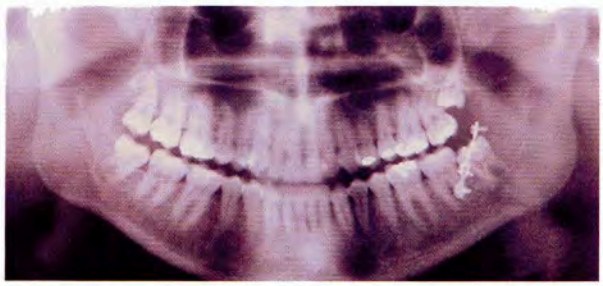

Figura 11: Após 6 meses de fractura, observa-se aspecto normal do tecido ósseo na região do ângulo mandibular esquerdo.

CASO 2

Paciente do sexo masculino, leucoderma, 20 anos, apresentava fractura do ângulo mandibular esquerdo, proveniente de prática desportiva. No exame físico, observou-se assimetria facial, má oclusão, dificuldade mastigatória, mobilidade dos segmentos ósseos que provocavam dor (figura 12). No exame radiográfico, percebeu-se a presença do terceiro molar na linha de fractura (figura 13). Planejou-se uma fixação na borda superior do ângulo mandibular, por acesso intrabucal, com a colocação de uma placa do sistema 2,0mm (figura 14). No transoperatório, o terceiro molar incluso foi removido, devido à dificuldade na redução e mobilidade acentuada. Após 6 meses de pós-operatório, o paciente apresenta um resultado oclusal satisfatório e estável, com as funções mandibu-

lares normais (figuras 15 e 16).

Os pacientes não necessitaram de bloqueio maxilomandibular pós-operatório, porém, permaneceram com a barra de Erich por 6 semanas, até a consolidação da fractura.

Figura 12: Assimetria facial e limitação de abertura bucal.

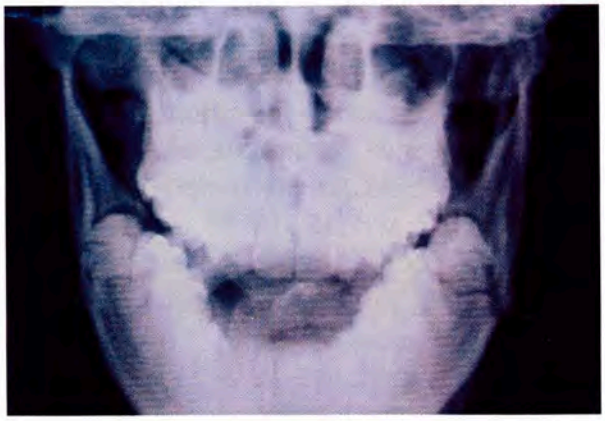

Figura 13: Radiografia PA de mandíbula mostrando a relação do dente incluso com a linha de fractura e a ausência de deslocamento ósseo.

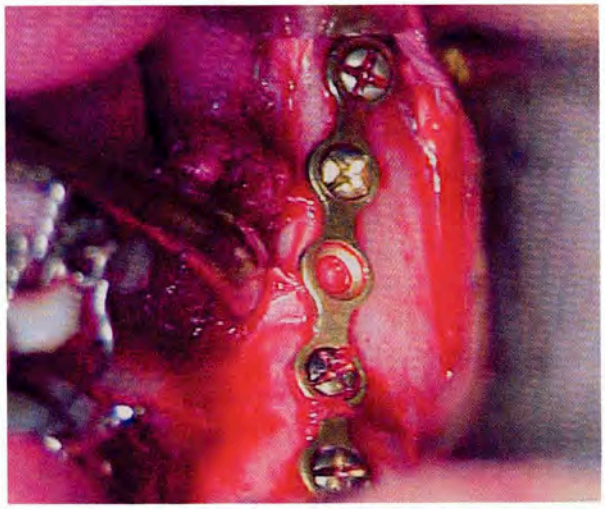

Figura 14: Redução e fixação da fractura, após remoção do dente que interferia na redução e encontrava-se com mobilidade acentuada.

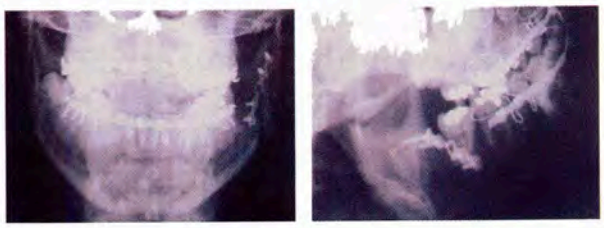

Figura 15: Radiografias PA e Lateral Oblíqua de mandíbula mostrando redução da fractura.

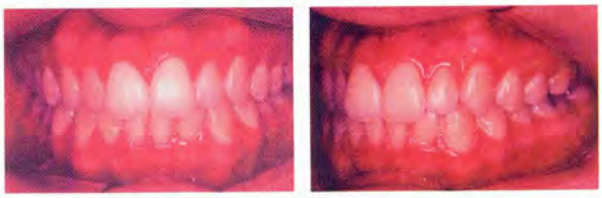

Figura 16: Resultado oclusal satisfatório 6 meses de pós-operatório.

DISCUSSÃO

Para ELLIS, III [3], fixação interna rígida é toda e qualquer forma de fixação, aplicada directamente ao osso, que seja resistente o suficiente para permitir função das unidades esqueléticas, durante o processo de reparo ósseo. De acordo com essa definição, os casos apresentados permitiram função durante o reparo ósseo, sendo portanto a fixação considerada rígida. Para se conseguir sucesso, não há necessidade de rigidez absoluta, até mesmo porque esta situação é extremamente difícil de se alcançar, com os métodos de fixação disponíveis.

O índice de complicações das fracturas do ângulo mandibular é bastante diversificado e varia de acordo com o método de fixação utilizado [14]. ELLIS III & SINN [5], encontraram 32% de complicações em 65 pacientes tratados com placas compressivas. Já IIKUKA & LINDQVIST [9] encontraram 6,6% de infecção e 14% de má oclusão, em 121 fracturas do ângulo mandibular. Este estudo relaciona que as complicações estão relacionadas com o uso de compressão e dois pontos de fixação. CHAMPY et al[2]., em 1978, utilizando-se de uma única placa não compressiva, fixada com parafusos monocorticais, obtiveram 3,8% de infecções, 0,5% de má união e 4,8% de má-oclusão, sendo necessário ajustes oclusais no

pós-operatório. IKEMURA et al. [8] realizaram um estudo comparando a rigidez da fixação e a reparação óssea, utilizando-se a técnica CHAMPY e AO/ASIF, na fixação de fracturas de mandíbulas, em cães. Testes biomecânicos demonstraram que as fracturas tratadas pela filosofia AO/ASIF obtiveram rigidez superior, porém, os resultados após a remoção das placas, com 14 semanas de pós-operatório, mostraram que ocorreu reparação óssea em ambos os tratamentos.

ELLIS, III & WALKER [6] tiveram 16% de complicações quando utilizaram miniplaca, não compressiva, do sistema 2,0mm, de acordo com os princípios de CHAMPY. ELLIS III [4] resumiu e comparou vários métodos de fixação, para tratamento das fracturas do ângulo mandibular, nos últimos 10 anos. Ele atribui que a incidência das complicações nas fracturas do ângulo mandibular é inversamente proporcional à rigidez oferecida pela fixação.

Um menor descolamento a redução do tempo cirúrgico, a manutenção do suprimento sanguíneo, e a utilização de um sistema de fixação menos complexo pode determinar um menor índice de complicações, desde que a técnica seja indicada e aplicada correctamente. O uso de apenas uma única placa, inserida na linha obliqua externa, determina na maioria das vezes complicações menores, que podem ser resolvidas de forma ambulatória, tais como infecções, exposição da placa, deiscência, e outras.

Acreditamos que é possível reduzir a rigidez da fixação, uma vez que a força mastigaria é menor no pós-operatório. TATE et al. [21] confirmaram esta afirmação em um estudo comparando a força de mordida exercida nas primeiras semanas de pós-operatório, em pacientes que tiveram fracturas no ângulo mandibular. Os resultados mostraram que os pacientes operados com fixação interna rígida, sem bloqueio maxilomandibular, tiveram uma diminuição significativa da força de mordida nas áreas de molares e incisivos nas primeiras 6 semanas de pós-operatório.

A técnica CHAMPY apresenta, na literatura, bons resultados nos tratamentos das fracturas do ângulo mandibular, porém por se tratar de um método de fixação que possui menor rigidez do que a filosofia do grupo AO/ASIF, necessita de um controle rigoroso do paciente no pós-operatório e indicação precisa. Quanto à indicação, uma das limitações é a impossibilidade de se utilizar a técnica, quando a fractura impõe uma fixação do tipo "load bearing", ou seja, a fixação interna rígida capaz de suportar toda ou quase toda carga funcional até que ocorra a reparação óssea. Nestas situações, como em fracturas cominutivas, com perda de substância, em mandíbulas atróficas, o uso de um método de fixação mais resistente está indicado.

Dentes na linha de fractura eram rotineiramente removidos no passado, pois era creditado a eles a responsabilidade pela alta incidência de complicações nas fracturas mandibulares [17,20]. PREIN [15] acredita que a remoção prévia à fixação pode não permitir a instalação da placa na banda de tensão e, às vezes, prejudicar a estabilidade da fixação. NIEDERDELLMANN & SHETTY [11] recomendam a manutenção dos terceiros molares impactados para permitir maior superfície de contacto entre os fragmentos ósseos. Nós somos da opinião que estes dentes devem ser removidos quando estiverem interferindo na redução ou fixação, quando encontrarem-se soltos, e na presença de processo infeccioso instalado. Apenas no caso 2, o dente foi removido, visto que ele apresentava-se totalmente luxado, interferindo na redução.

PASSERI et al. [13] demonstraram claramente um aumento das complicações decorrentes das fracturas mandibulares e seu tratamento, em pacientes que eram usuário de drogas (álcool, drogas endovenosas, etc.). O uso crónico das drogas está associado com a perda da auto-estima e diminuição dos cuidados pessoais, resultando no desenvolvimento de problemas sistémicos, entre eles: hepatopatias, pneumonias, má absorção, SIDA, hepatite. Nos dois casos tratados, nenhum dos pacientes era usuário de drogas e ambos seguiram rigorosamente todos os cuidados pós-operatórios apresentando um processo de reparação normal.

O método CHAMPY quando bem indicado permite tratar fracturas do ângulo mandibular em um tempo cirúrgico menor, com acesso intrabucal, sem a presença de uma cicatriz externa, e menor morbilidade, apresentando resultados similares a outros métodos de fixação interna rígida.

BIBLIOGRAFIA

1- Bochlogyros PN. A retrospective study of 1,521 mandibular fractures. J Oral Maxillofac Surg 1985; 43 (8): 597-9.

2- Champy M et al. Mandibular osteosynthesis by miniature screwed plates via a buccal approach. J Oral Maxillofac Surg 1978; 6 (1): 14-21.

3- Ellis III E. Rigid skeletal fixation of fractures. J Oral Maxillofac Surg 1993; 51 (2): 163-73.

4- Ellis III E. Treatment methods for fractures of the mandibular angle. Int J Oral Maxillofac Surg 1999; 28 (4): 243-52.

5- Ellis III E, Sinn DP. Treatment of mandibular angle fractures using two 2,4mm dynamic compression plates. J Oral Maxillofac Surg1993; 51 (9): 969-73.

6- Ellis III E, Walker LR. Treatment of mandibular angle fractures using one noncompression miniplate. J Oral Maxillofac Surg 1996; 54 (7): 864-71.

7- Haug RH, Prather J, Indresano T. An epidemiologic survey of facial fractures and concomitant injuries. J Oral Maxillofac Surg; 48 (9): 926-32.

8- Ikemura K et al. Biomechanical study on monocortical osteosynthesis for the fracture of the mandible. Int J Oral Surg 1984; 13 (4): 307-12.

9- Iikuza T, Lindqvist C. Rigid internal fixation of fractures in the angular region of the mandible: an analysis of factors contributing to different complications. Plast Reconstr Surg 1993; 91 (2): 265-71.

10- Michelet FX, Deymes J, Dessus B. Osteosynthesis with miniaturized screwed plates in maxillo-facial surgery. J Maxillofac Surg 1973; 1 (2): 79-84.

11- Niederdellmann H, Shetty V. Solitary lag screw osteosynthesis in the treatment of fractures of the angle of the mandible: a retrospective study: Plast Reconstr Surg 1987; 80 (1): 68-74.

12- Passeri LA, Ellis III E, Sinn DP. Complications of nonrigid fixation of mandibular angle fractures. J Oral Maxillofac Surg 1993; 51 (4): 382-4.

13- Passeri LA, Ellis III E, Sinn DP. Relationship of substance abuse to complications with mandibular fractures. J Oral Maxillofac Surg 1993; 51 (1): 22-5.

14- Potter J, Ellis III E. Treatment of mandibular angle fractures with a malleable noncompression miniplate. J Oral Maxillofac Surg 1999; 57 (3): 288-92.

15- Prein J. Manual of internal fixation in the cranio-facial skeleton. Berling: Springer-Verlag, 1998.

16- Reitzik M et al. Experimental fractures of monkey mandibles. Int J Oral Surg 1978; 7 (2): 100-4.

17- Rowe NL, Killey HC. Fractures of the facial skeleton. 2nd ed. London: Williams & Wilkins Co., 1968.

18- Schubert W, Kobienia BJ, Pollock RA. Cross-sectional area of the mandible. J Oral Maxillofac Surg 1997; 55 (7): 689-92.

19- Shetty V et al. Fracture line stability as a function of the internal fixation system: an in vitro comparison using a mandibular angle fracture model. J Oral Maxillofac Surg 1995; 53 (7): 791-801.

20- Shetty V, Freymiller E. Teeth in the line of fracture: a review. J Oral Maxillofac Surg 1989; 47 (12): 1303-06.

21- Tate GS, Ellis III E, Throckmorton G. Bite forces in patients treated for mandibular angle fracture: implications for fixation recommendations. J Oral Maxillofac Surg 1994; 52 (7): 734-6.

22- Tevepaugh DB, Dodson TB. Are mandibular third molars a risk factor for angle fractures? A retrospective cohort study. J Oral Maxillofac Surg 1995; 53 (6): 646-50.