

CASO CLÍNICO

Fibroma Cimento-Ossificante Periférico. Relato de um Caso Clínico.

Artur de Oliveira Ribeiro*; Carlos Emanuel Silva da Silveira*; Rosemiro de Menezes Maciel**; Márcia de Amorim Pontes***; Liane Maciel de Almeida Souza****

* Cirurgião-dentista graduado pela Universidade Federal de Sergipe.

** Mestre em Radiologia Odontológica, Especialista em Estomatologia e Patologia.

*** Mestre e Especialista em Radiologia Odontológica.

**** Professora Assistente de Cirurgia Oral e Anestesia da Universidade Federal de Sergipe, Mestre em Patologia Oral e doutoranda em Implantodontia no Centro de Pesquisas Odontológicas São Leopoldo Mandic.

(Ribeiro AO, Silveira CES, Maciel RM, Pontes MA, Souza LMA. Fibroma Cimento-Ossificante Periférico. Relato de um Caso Clínico. Rev Port Estomatol Med Dent Cir Maxilofac 2010;51:61-64)

Key-words:

Peripheral cement-
-ossifying fibroma;
Diagnosis;
Gingival hyperplasia

Palavras-Chave:

Fibroma cimento-
-ossificante periférico;
Diagnóstico;
Crescimento gengival

Abstract: The peripheral cement-ossifying fibroma is a common lesion of the oral cavity, with location exclusively gingival and in the alveolar edge. The lesion seems original of the periodontal ligament, being expressed by the main component, the fibroblast, and for the mineralization presence in bone form or cement. Clinically appears as a focal mass of fabric, well defined in the gum, with a base sessile or pedicle. It is of the same color of the mucous or lightly red, and the surface can be intact or ulcerated. Common in the female, predominantly in youths between 10 and 19 years of age. The treatment is the deep excision including ligament and periosteum. The aim of this paper was to tell a case of a female patient's peripheral cement-ossifying fibroma.

Resumo: O fibroma cimento-ossificante periférico é uma lesão frequente da cavidade bucal, com localização exclusivamente gengival e no rebordo alveolar. A lesão parece originária do ligamento periodontal, expressando-se pelo componente principal, o fibroblasto, e pela presença de mineralização em forma de osso ou cimento. Clinicamente aparece como uma massa focal de tecido, bem delimitado na gengiva, com uma base sésil ou pedunculada. É da mesma cor da mucosa ou ligeiramente avermelhada, e a superfície pode estar intacta ou ulcerada. Comum no género feminino, predominantemente em jovens entre 10 e 19 anos de idade. O tratamento é a excisão profunda incluindo ligamento e periosteio. O objectivo deste trabalho foi relatar um caso de fibroma cimento-ossificante periférico de uma paciente do género feminino.

INTRODUÇÃO

Vários tipos de lesões reaccionais ocorrem na gengiva incluindo a hiperplasia fibrosa, o granuloma piogénico, o granulomaperiférico de células gigantes e o fibroma ossificante periférico^[1].

O fibroma ossificante periférico é um crescimento gengival relativamente comum que é classificado como lesão de natureza reactiva não neoplásica com localização exclusivamente gengival e no rebordo alveolar^[2].

Esta lesão raramente alcança um diâme-

tro de mais de doiscentímetros. Em muitos destes tumores se formam substâncias calcificadas que podem ser osso, cimento, calcificações amorfas e não específicas^[2]. A lesão parece originária do ligamento periodontal, expressando-se pelo componente principal, o fibroblasto, e pela presença de mineralização em forma de osso ou cimento, por isso a denominação de fibroma ossificante ou cementificante^[2-4]. Há uma tendência para a presença de células inflamatórias na periferia da lesão^[5]. As

Correspondência para:

Artur de Oliveira Ribeiro

E-mail: osabiochines@hotmail.com

lesões localizam-se de modo aproximadamente igual entre a maxila e mandíbula, ocorrendo mais frequentemente à frente dos molares^[6]. O fibroma cementificante periférico é morfológico e histologicamente igual ou similar ao fibroma cementificante central, mas a lesão é única para a mucosa gengival e raramente é visto em área edêntula^[6].

Clinicamente a lesão é exofítica, com superfície lisa, formam nódulos macios ou sólidos de coloração rósea, consistência chegando por vezes à dureza óssea^[2]. Aparece como uma massa focal de tecido, bem delimitado na gengiva, com uma base séssil ou pedunculada. É da mesma cor da mucosa ou ligeiramente avermelhada, e a superfície pode estar intacta ou ulcerada dependendo da presença de trauma^[4]. Não há envolvimento aparente do osso subjacente visível na radiografia, todavia, em ocasiões raras, parece haver uma erosão superficial do osso^[5,6].

Acomete mais o género feminino, com preferência pela segunda a quarta década de vida, na região anterior na maxila ou mandíbula, comprometendo a gengiva inserida e papila interdental, à frente dos molares permanentes^[2,4-6]. Radiograficamente, na maioria dos casos não se observa envolvimento aparente do osso adjacente. Todavia, em ocasiões raras pode ocorrer uma erosão superficial do osso^[6].

As lesões devem ser excisadas cirurgicamente, contudo recidivam com certa frequência^[1,6,7]. A excisão local deve incluir o ligamento periodontal, se este estiver envolvido^[4,5,8].

Souza, Andrade^[9] relataram um caso de fibroma ossificante periférico de crescimento atípico de 10 cm de diâmetro na região mandibular e concluíram que se esta lesão for deixada ao acaso pode apresentar grandes proporções. No entanto Pinto *et al*^[10] informaram um caso de 10 anos de evolução onde a lesão atingiu a proporção de 3,5 cm.

Santiago *et al*^[11], Lopes *et al*^[12] e Pilatti *et al*^[13] publicaram casos clínicos onde esta lesão teve origem associada a factores irritantes locais e cujo tratamento foi o cirúrgico com remoção do tecido periodontal envolvido, não havendo recidiva. Assim, diante do exposto este trabalho tem por objectivo relatar um caso clínico desta patologia.

CASO CLÍNICO

Paciente leucoderma, do género feminino, com 19 anos de idade, compareceu ao consultório de um estomatologista, com a queixa de lesão nodular com aproximadamente 0,8 cm no seu maior diâmetro com evolução de seis meses, segundo o relato da paciente, apresentando coloração vermelho intenso entre os incisivos superiores, em região de papila

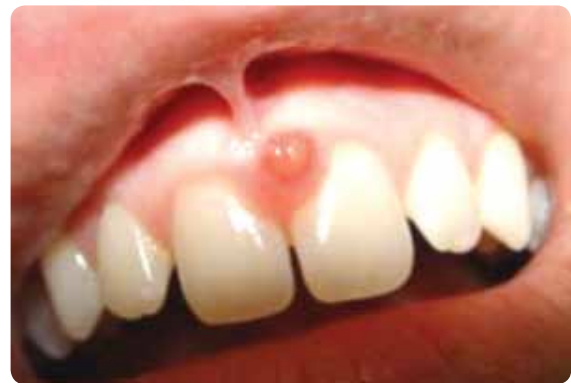

Figura 1 - Aspecto clínico da lesão nodular entre os incisivos centrais superiores.

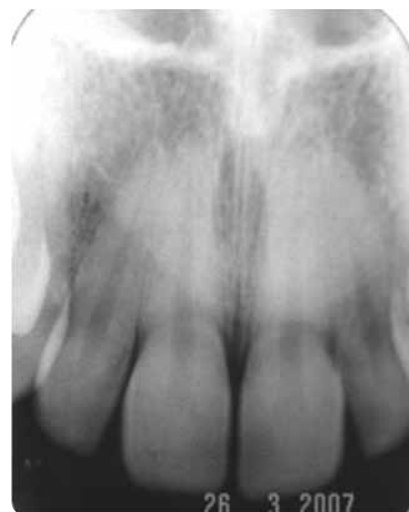


Figura 2 - Radiografia periapical dos incisivos centrais superiores mostrando nenhuma alteração óssea ou dentária associada à lesão.

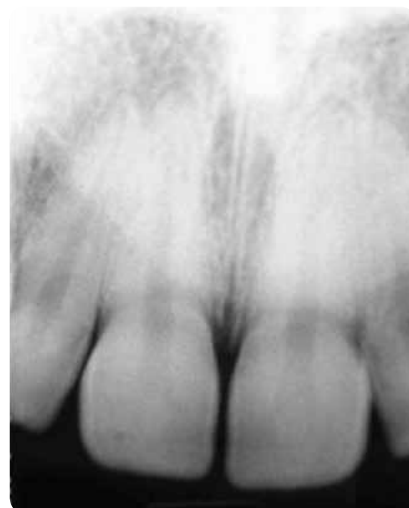

Figura 3 - Radiografia periapical pós-operatória dos incisivos centrais superiores mostrando nenhuma alteração óssea ou dentária após a excisão da lesão. interdentária, indolor e que não apresentava hemorragia à palpação (Figura 1). Após minucioso exame clínico foi feito exame radiográfico periapical da região para auxiliar no diag-

nóstico em que não foram notadas alterações patológicas nas estruturas ósseas nem dentárias (Figura 2).

Uma vez que o carácter da lesão era benigno e sem envolvimento de estruturas importantes, foi instituído a biópsia excisional como tratamento com posterior encaminhamento da peça fixada em formol a 10% para exame histopatológico.

Após análise, obteve-se como resultado diagnóstico, fibroma cimento-ossificante periférico. O caso evoluiu satisfatoriamente sem deixar sequelas nem alterações nas estruturas ósseas de suporte (Figura 3).

DISCUSSÃO

No presente caso os achados em relação à faixa etária do paciente, vem a corroborar com Neville *et al*⁽¹⁾ que relata uma maior incidência na faixa etária de 10 a 19 anos. No entanto, discorda com Araújo, Araújo⁽²⁾, Noh *et al*⁽⁴⁾, Regezi, Sciubba⁽⁵⁾,

Shafer *et al*⁽⁶⁾ e Mesquita *et al*⁽¹⁴⁾ que apontam esta lesão como mais prevalente na segunda e quarta década de vida.

Quanto à etiologia, nossos achados divergiram da literatura consultada, pois a lesão surgiu na ausência de factores irritantes como, por exemplo, restaurações imperfeitas, cálculo, trauma oclusal ou biofilme dentário. Diversos autores^(1,2,5,6,12,15) relataram a necessidade de factores irritantes associados para o surgimento desta lesão.

Em relação ao género mais envolvido, o caso aqui relatado está de acordo com Araújo, Araújo⁽²⁾, Noh *et al*⁽⁴⁾, Regezi, Sciubba⁽⁵⁾ e Shafer *et al*⁽⁶⁾ que relataram ser esta lesão mais prevalente no sexo feminino.

Ao analisarmos a localização, observamos que existe uma divergência com os achados de Shafer *et al*⁽⁶⁾, que informaram ser a região de molares a mais acometida por esta

lesão enquanto que no caso aqui relatado, a lesão apareceu entre os incisivos centrais. Entretanto, corrobora com o trabalho de Farquhar *et al*⁽¹⁵⁾ que relataram um caso de fibroma ossificante periférico também na região de incisivos centrais.

Os aspectos clínicos da lesão estão de acordo com os relatos de Neville *et al*⁽¹⁾, Araújo, Araújo⁽²⁾, Noh *et al*⁽⁴⁾, Regezi, Sciubba⁽⁵⁾, Shafer *et al*⁽⁶⁾ e Farquhar *et al*⁽¹⁵⁾ que descreveram esta lesão como uma massa sésil de superfície lisa, consistência endurecida e coloração variando de rósea a vermelho caracterizando a natureza benigna da hiperplasia.

Os achados radiográficos de normalidade corroboram com os trabalhos de Farquhar *et al*⁽¹⁵⁾ que relataram não haver anormalidade radiográfica nesta patologia em 90% dos casos.

O tratamento realizado foi o preconizado por todos os autores citados na revisão, que consistiu na remoção cirúrgica da lesão e do periodonto comprometido. Neville *et al*⁽¹⁾ Noh *et al*⁽⁴⁾ e Farquhar *et al*⁽¹⁵⁾ afirmaram que a remoção do periodonto juntamente com a lesão evita sua recidiva.

CONCLUSÕES

O fibroma ossificante periférico apresenta-se como uma massa pedunculada ou sésil com tecido intacto ou ulcerado dependendo da presença de trauma, de coloração semelhante à do tecido conjuntivo circunjacente ou mesma cor da mucosa ou ligeiramente avermelhada.

Radiograficamente, na maioria dos casos não se observa envolvimento aparente do osso adjacente.

As lesões devem ser excisadas cirurgicamente incluindo ligamento e periosteio e obrigatoriamente os pacientes têm que ser acompanhados por um período de no mínimo um ano, pois tem sido relatada uma taxa de recidiva de 16%.

BIBLIOGRAFIA

- 1 - Neville BW, Damm DD, Allen CM, Bouquet JE. Patologia Oral & Maxilofacial. 2 ed. Rio de Janeiro: Guanabara Koogan, 2004.
- 2 - Araújo NS, Araújo VC. Patologia Bucal. São Paulo: Artes Médicas; 1984.
- 3 - Stafne EC, Gibilisco JA. Diagnóstico Radiográfico Bucal. 4 ed. Rio de Janeiro: Interamericana, 1982.
- 4 - Noh C, Choi MS, Jang DG, Kim JY. A case report of the peripheral cementifying fibroma arising from periodontal ligament of mandibular posterior tooth. J Korean Assoc Oral Maxillofac Surg. 1997; 23(1): 168-175.
- 5 - Regezi JA, Sciubba JJ, Jordan R. Patologia Oral: Correlações clinicopatológicas. 5 ed. Rio de Janeiro: Elsevier, 2008.
- 6 - Shafer WG, Hine MK, Levy BM. Tratado de Patologia Bucal. 4 ed. Rio de Janeiro: Guanabara Koogan 1987.
- 7 - Cawson RA, Binnie WH, Eveson JW. Atlas colorido de enfermidades da boca. correlações clínicas e patológicas. 2 ed. São Paulo: Artes Médicas, 1995.
- 8 - Sapp JP, Eversole LR, Wysocki GP. Contemporary Oral and Maxillofacial Pathology. 2 ed. London: Mosby, 2004.
- 9 - Souza LMA, Andrade ESS. Fibroma Ossificante Periférico-relato de caso clínico. Rev. CRO de Pernambuco, 2000; 3(2): 97-101

- 10 - Pinto FM, Miranda RT, Pereira AMVS, Carvalho LCF, Jorge AG. Fibroma ossificante periférico / paciente cardiopata. Sociedade Mineira de Estomatologia. XI Jornada caso 34 – UNIFENAS - 03-05/6. 2004.
- 11 - Santiago LM, Gusmão ES, Silva UH. Fibroma ossificante periférico e hiperplasia fibrosa inflamatória – relato de um caso. Odontologia Clin Cientif. 2003; 2(3): 233-240.
- 12 - Lopes FC, Vieira GM, Pereira MC, Hanemann JAC, Pereira AAC. Fibroma ossificante periférico. Sociedade Mineira de Estomatologia. XI Jornada – caso 38 - UNIFENAS - 03-05/6. 2004.
- 13 - Pilatti GL, Santos FA, Soubhia AMP, Passareli AC, Moreira CS. Fibroma cimento-ossificante periférico – relato de caso clínico. RBC – Revista Internacional de Cirurgia e Traumatologia Bucomaxilofacial. 2005; 3(9): 26-30.
- 14 - Mesquita RA, Souza SCM, Araújo, NS. Fibroma ossificante periférico e fibroma ossificante: estudo utilizando a técnica AgNOR. RPG, 1996; 3(2): 161-167.
- 15 - Farquhar T, MacLellan J, Dymment H, Anderson RD. Peripheral Ossifying Fibroma: A case report. JCDA. 2008; 74(9): 809-812.