

Análise Microscópica de Incisões realizadas em Ratos, por meio do Bisturí, Termocautério e Laser de Er:YAG

Clovis Monteiro Bramante*; Roberto Brandão Garcia*; Alexandre Silva Bramante***; Ivaldo Gomes de Moraes*; Norberti Bernardineli*

* Professor de Endodontia do Departamento de Dentística, Endodontia e Materiais, da Faculdade de Odontologia de Bauru-USP

**Doutor em Endodontia pela Faculdade de Odontologia de Bauru-USP

[Bramante CM, Garcia RB, Bramante AS, Moraes IG, Bernardineli N. Análise Microscópica de Incisões realizadas em Ratos, por meio do Bisturí, Termocautério e Laser de Er:YAG. Rev Port Estomatol Med Dent Cir Maxilofac 2010;51: 77-81

Key-words:

Surgery;
Incisions;
Laser;
Er:YAG;
Electrosurgery

Palavras-Chave:

Cirurgia;
Incisões;
Laser;
Er:YAG;
Termocautério

Abstract: The aim of this study was to compare the process of tissue repair after a skin incision in rats with steel scalpel, electrosurgery or laser Er:YAG. Five rats (*Ratus norvegicus*) weighing 250g were used in this study. The animals were anesthetized with Ketamin chloridate and graded incisions (4.0cm long x 0.5cm deep) were made in the dorsal skin with scalpel, electrosurgery or laser Er:YAG. Each rat received 3 incisions. After 7 and 14 days animals were killed and the area of incision were examined at the microscope. Histological analysis at 7 and 14 days showed best results with scalpel. Laser incisions showed initial inflammatory response but after 14 days were similar to those after scalpel incision. Electrosurgery incision showed a poor result.

Resumo: O objetivo deste trabalho foi analisar, na derme de ratos, o processo de cicatrização de incisões realizadas com bisturi, termocautério e laser Er:YAG. Em 5 ratos (*Ratus norvegicus* variedade albinus), foram realizadas, nas regiões dorsais, incisões (4.0cm de comprimento x 0.5cm de profundidade) com lâmina de bisturi nº 15, termocautério ou laser Er-YAG. As incisões foram suturadas com fio de seda. Os animais foram mortos após 7 e 14 dias e as peças foram removidas e analisadas microscopicamente. Os resultados mostraram que aos 7 dias, não houve diferença entre a cicatrização das incisões realizadas com bisturí e laser Er-YAG; as incisões realizadas com termocautério exibiram piores resultados.

INTRODUÇÃO

A incisão é uma das etapas da cirurgia. De sua correta realização por meio de lâminas de bisturí, preferencialmente nº 15 ou 15c, depende o êxito do processo de cicatrização^(1,2). Com a finalidade de controlar a hemorragia durante a incisão, foi contudo sugerido o uso do termocautério, pois o mesmo, à medida que corta o tecido, promove a coagulação dos vasos⁽³⁻⁸⁾.

Por outro lado o laser tem sido preconizado também para a realização da incisão durante a cirurgia, pelo fato de propiciar cortes com pouco sangramento e com controle da hemorragia. Entretanto, é importante avaliar, microscopicamente, o processo de cicatrização que ocorre quando do seu uso na realização da incisão⁽⁹⁻¹⁴⁾.

A tecnologia do laser teve seu início em 1917 quando Einstein formulou a teoria da "Emissão Estimulada", afirmando que ela é causada pela presença de um fóton indutor de energia, interagindo com um átomo em seu estado excitado e resultando na liberação de dois fótons induzidos. Em 1960, Maiman criou o primeiro equipamento capaz de emitir raios lasers, usando um cristal de rubi que gerava luz vermelha⁽¹⁵⁻¹⁸⁾.

Os lasers são classificados em lasers de alta e baixa potência e o que os diferencia são os meios ativos (sólido, líquido, gasoso ou misto). Os de alta intensidade são conhecidos como lasers de alta potência ou lasers cirúrgicos e entre eles encontram-se, entre outros, o de

Correspondência para:

Clovis Monteiro Bramante
E-mail: clobra@bol.com.br

Arseneto de Gálio-Alumínio (As-Ga-Al), Dióxido de Carbono (CO₂), Neodímio-YAG (Nd-YAG) e o Érbio-YAG (Er-YAG). Entre os lasers de baixa intensidade destacam-se o laser vermelho e o infravermelho, que têm sido usados em dentística^(16,19), periodontia⁽²⁰⁾ endodontia⁽²¹⁾, distúrbio da ATM^(15,22) e em cirurgia^(7,23-25). Na endodontia são mais utilizados para a desinfecção dos condutos^(19,26-30) e também na cirurgia parenodôntica⁽³¹⁻³⁵⁾.

O objetivo deste trabalho foi analisar, na derme de ratos, o processo de reparação de incisões realizadas com bisturi, termocautério ou Laser Er:YAG.

MATERIAIS E MÉTODOS

Foram utilizados 5 ratos (*Ratus norvegicus*), pesando aproximadamente 250gr. O projeto desta pesquisa foi submetido e aprovado pela comissão de ética de pesquisa em animais da Faculdade de Odontologia de Bauru.

Após a anestesia por injeção intramuscular de cloridrato de ketamina, 25mg por kg de peso, associado ao cloridrato de xilazina, 10mg por kg de peso, a região dorsal foi depilada, promovendo-se a antisepsia com povidine.

As três incisões foram feitas na região dorsal do mesmo animal, todas com extensão de 2,0cm e 0,5cm de profundidade. Foram constituídos três grupos experimentais:

- Grupo I-Incisão com bisturi: A incisão foi realizada com a lâmina nº 15 acoplada ao cabo de bisturi nº 2 (Figura 1).
- Grupo II-Incisão com termocautério: Utilizou-se o aparelho Deltronix, modelo BO-1300T (Deltronix Equipamentos, Riberão Preto, SP, Brasil), calibrado na função corte e potência 3, munido da ponta EO23 de fio de tungstênio com 0.4mm de diâmetro (Figura 2).
- Grupo III-Incisão com Laser: Utilizou-se o laser de Er-YAG (Key Laser modelo 1242, Kavo, Alemanha) com 100 mj de energia de impulso e 10 Hz de frequência de pulso. A peça de mão utilizada foi a 2051, trabalhando focada (Figura 3).

Concluídas as incisões, realizaram-se as suturas com fio de seda 3.0, montado em agulha atraumática de 3 cm. As incisões foram fotografadas aos 3, 7 e 14 dias, ocasiões em que se controlava o pós-operatório. As suturas foram removidas aos 7 dias.

Dois animais foram mortos aos 7 dias e três aos 14 dias. O tecido, contendo a área da incisão, foi removido e preparado para processamento histológico. Foram realizados cortes semiseriados de 7µm de espessura, os quais foram corados com hematoxilina-eosina e tricrômico de Masson. Analisou-se a área de ablação tecidual, a presença

e característica do infiltrado inflamatório, a formação de tecido de cicatrização e a cobertura da ferida cirúrgica por tecido epitelial.

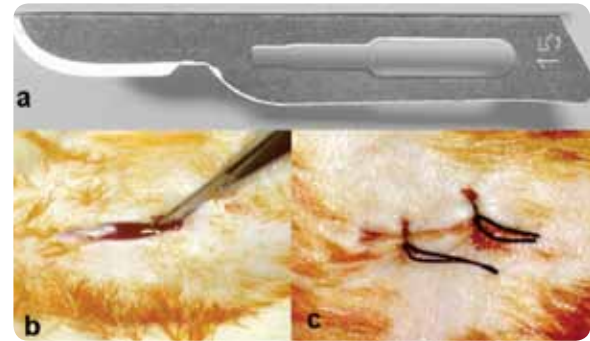


Figura 1 - Incisão com bisturi: a) lâmina nº 15; b) incisão; c) sutura

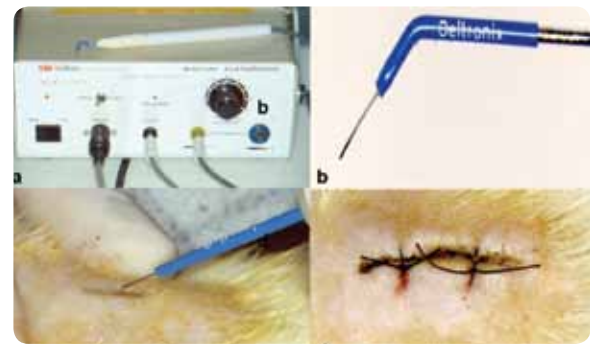


Figura 2 - Incisão com termocautério: a) termocautério; b) ponta EO 23; c) incisão; d) sutura.

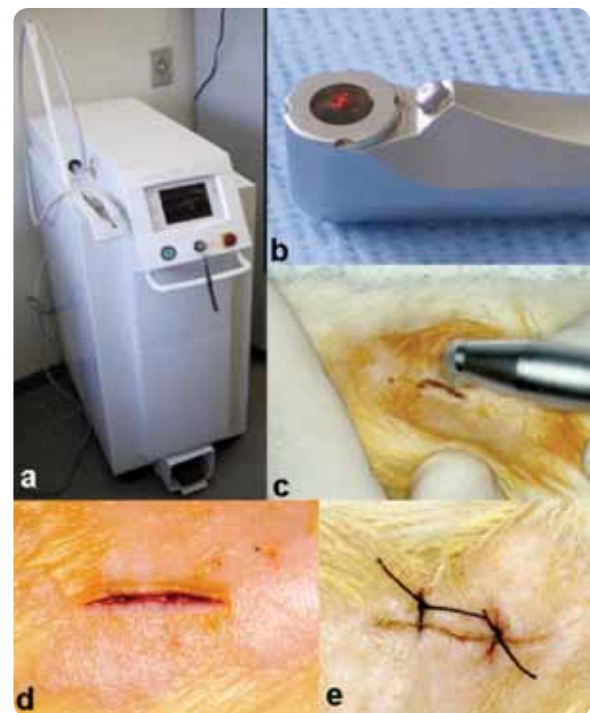


Figura 3 - Incisão com laser: a) Laser Er:YAG; b) Peça de mão 2051; c) Confeção da incisão; d) Incisão; e) Sutura.

RESULTADOS

Bisturi

Aos 7 dias, a superfície do tecido incisado estava recoberta por uma camada de coloração eosinofílica espessa, contendo restos celulares, caracterizando uma crosta e, logo abaixo epitélio do tipo pavimentoso estratificado em proliferação. No tecido conjuntivo subjacente, o local da incisão apresentava tecido de granulação e, mais profundamente, focos de reação granulomatosa do tipo corpo estranho, envolvendo corpúsculos de coloração eosinofílica compatíveis com a presença de fio de sutura. O tecido apresentava-se portanto em avançado processo de reparação obscurecendo a fenda devida à incisão (Figura 4a).

Aos 14 dias, a área da incisão estava revestida por epitélio do tipo pavimentoso, estratificado com camada de ceratina. No tecido conjuntivo subjacente havia presença de tecido de granulação, em fase de maturação, ocupando a área incisada, com aspecto denso e alguns feixes de fibras colágenas. O tecido incisado apresentava-se virtualmente completamente reparado (Figura 4b).

Termocautério

Aos 7 dias, a superfície da incisão apresentava-se ulcerada, coberta por uma crosta e um pequeno foco de exsudato purulento, caracterizado por um conglomerado de polimorfonucleares neutrófilos, piócitos e fibrina. Nas porções mais profundas, o local da incisão exibia tecido granulomatoso rico em macrófagos e linfócitos, feixes de fibras musculares lesadas, com aspecto eosinofílico e homogêneo. Havia portanto uma marcada reação inflamatória (Figura 5a).

Aos 14 dias, a superfície do tecido incisado apresentava-se ligeiramente elevada e ulcerada, continha fibrina e grande quantidade de polimorfonucleares neutrófilos e estava coberta por uma espessa crosta. Nas porções mais profundas, a região incisada demonstrava tecido granulomatoso, contendo conglomerados de adipócitos e grande quantidade de células gigantes multinucleadas. A reação inflamatória portanto persistia (Figura 5b).

Laser

Aos 7 dias, a superfície do tecido incisado apresentava-se ulcerada e recoberta por uma massa espessa, de aspecto eosinofílico amorfa, caracterizando uma crosta. Logo abaixo havia um conglomerado de neutrófilos, piócitos e fibrina, formando um foco de supuração que se aprofundava de permeio aos feixes de fibras musculares destruídas e tecido

granulomatoso com infiltrado inflamatório predominantemente macrófágico. Em conclusão a zona incisada apresentava intensa reação inflamatória (Figura 6a).

Aos 14 dias, a incisão apresentava-se revestida por epitélio do tipo pavimentoso estratificado com ceratina. O tecido conjuntivo subjacente estava reparado, demonstrando resquícios de tecido de granulação em fase de amadurecimento. Em suma, a zona incisada apresentava-se em vias de cicatrização (Figura 6b).

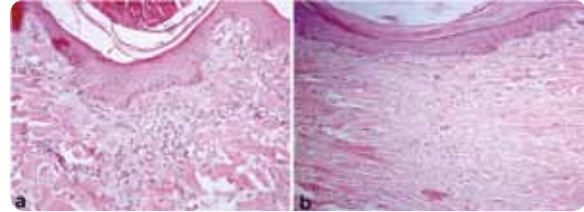


Figura 4 - Incisão com bisturi. Aspecto microscópico: a) 7 dias; b) 14 dias

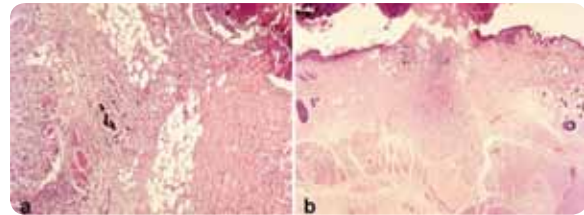


Figura 5 - Incisão com termocautério. Aspecto microscópico: a) 7 dias; b) 14 dias

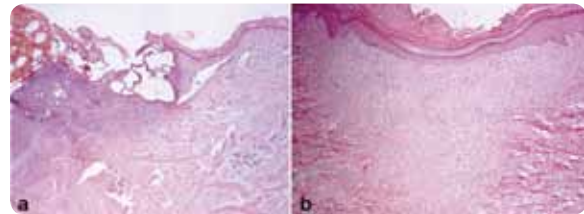


Figura 6 - Incisão com Laser Er:YAG. Aspecto microscópico: a) 7 dias; b) 14 dias

DISCUSSÃO

A tentativa de realizar uma incisão com um mínimo de sangramento tem levado os pesquisadores a procurar alternativas para o uso do bisturi^[1-3,5,7,8,10,13,35].

A incisão realizada com bisturi, apesar de apresentar maior sangramento, propiciou bordas da ferida mais lisas, facilitando a coaptação durante a sutura. Aos 7 dias, a ferida cirúrgica já mostrava indícios de marcada cicatrização e aos 14 dias já estava totalmente cicatrizada.

Quando do uso do termocautério, ocorreram queima e perda de parte do tecido, que dificultou a aproximação das bordas e sutura da ferida. A vantagem deste procedimento é

que, simultaneamente ao corte, consegue-se a hemostasia pela coagulação dos pequenos vasos. Todavia, aos 7 dias, os tecidos apresentavam um processo inflamatório, inclusive com exsudato purulento, persistindo, ainda, aos 14 dias. Esses dados confirmam os de Arashiro *et al*⁽³⁾ e Kalkwarf *et al*⁽⁵⁾, que observaram perda tecidual e atraso na cicatrização das incisões realizadas com termocautério. Para minimizar esse efeito, Kalkwarf *et al*⁽⁶⁾ recomendaram que a velocidade de corte, com o termocautério, deve ser de 7mm por segundo, com intervalo para refrigeração de 8 a 10 segundos.

Com a utilização do laser foi possível realizar um corte mais uniforme do que com o termocautério, com mínima perda tecidual e, além disso, obter a hemostasia. A área operada apresentava, aos 7 dias, um processo inflamatório de pequena monta e aos 14 dias já estava reparada.

Numa análise global, a incisão realizada com o bisturi ofereceu melhor resultado na cicatrização do que o laser e este, melhor do que o termocautério, nos dois períodos experimentais.

Tais dados estão de acordo com os de D'Arcangelo *et al*⁽⁹⁾ que encontraram melhor resultado com o bisturi do que com o laser de CO₂ e o termocautério. Esses autores ressaltaram que a perda de tecido durante o corte com o Laser deveu-se à necessidade de se aplicar o laser 5 vezes no mesmo local para

se conseguir a incisão o que acabou por destruir mais tecidos.

O mesmo foi observado neste estudo, pois para se conseguir o corte e a profundidade desejados, houve necessidade de se aplicar o laser de Er:YAG diversas vezes, no mesmo local. Embora em menor intensidade do que o termocautério, também houve perda tecidual, com pequena interferência no momento da sutura.

Comparando incisões realizadas com laser e com bisturi, Zeredo *et al*⁽¹³⁾ constataram que, durante o ato operatório o laser ocasionou menor dor e, conseqüentemente, o uso de anestésico foi menor.

CONCLUSÕES

Com base neste trabalho, pode-se concluir que as incisões realizadas com o bisturi mostraram bordas mais uniformes, sem perda tecidual e, microscopicamente, apresentaram um processo de cicatrização mais rápido do que com as outras duas técnicas. O laser é uma alternativa aceitável por impedir a hemorragia mas a cicatrização é mais demorada. O termocautério oferece os piores resultados com uma cicatrização mais lenta do que nos outros dois casos.

BIBLIOGRAFIA

- 1 - Bramante CM; Berbert A. Cirurgia parendodôntica. Editora Santos, S.Paulo, 2000.
- 2 - Bramante CM; Berbert A; Bernardineli N. Incisões em cirurgia parendodôntica. Rev Bras Odont 1993;50:33-37.
- 3 - Arashiro DS, Rapley JW, Cobb CM, Killoy WJ. Histologic evaluation of porcine skin incisions produced by CO₂ laser, electro-surgery and scalpel. Inter J Per Rest Dent 1996;16:479-491.
- 4 - Durighetto Jr AF, Matheus G, Marinelli c. Efeitos da corrente elétrica contínua de baixa intensidade sobre o processo de reparo de feridas cutâneas de ratos. Estudo morfológico. Rev Assc Paul Cirurg Dent 1976;32:316-322.
- 5 - Kalkwarf K, Krejci RF, Shan DH, Edison AR. Histologic evaluation of gingival response to an electrosurgical blade. J Oral Maxillofac Surg 1987;45:671-674.
- 6 - Kalkwarf KL, Krejci RF, Edison AR, Reinhardt RAA. Lateral heat production secondary to electrosurgical incisions. Oral Surg Oral Med Oral Pathol 1983;55:344-348.
- 7 - Rathofer AS, Gardner FM, Vermilyea SG. A comparison of healing and pain following excision of inflammatory papillary hyperplasia with electrosurgery and blade-loop knives in human patients. Ora Surg Oral Med Oral Pathol 1985;59:130-135.
- 8 - Silva Jr NG, Chiapinotto GA, Langlois CC. Reparo de incisão eletrocirúrgica. Rev Gaúcha Odont 1994;42:326-328
- 9 - D'Arcangelo C, Di Maio FDN, Prosperi GD, Conte E, Baldi M, Caouti S. A preliminary study of healing of diode laser versus scapel incisions in rat oral tissue: a comparison of clinical, histological and immunohistochemical results. Oral Surg Oral Med Oral Surg Oral pathol Oral Radiol Endod 2007; 103:764-773.
- 10 - Hall RR. The healing of tissues incised by a carbon dioxide laser. Brit J Surg 1971;58:222-225.
- 11 - Riberito RA. Resposta pulpar de dentes descíduos pulpotomizados e irradiados ou não, por um laser de baixa potencia semi-condutor de arseneto de gálio-alumínio: Estudo conduzido em cães (dissertação de mestrado) Faculdade de Odontologia, USP, São Paulo, 1996.

- 12 - Taylor ADL, Schafer AS, Nordquist R, Payton ME, Dickey T, Bartels KE. Comparison of a high power diodo laser with the Nd:YAG laser using in situ wound strength analysis of healing cutaneous incisions. *Lasers Surg Med* 1997;21:248-254.
- 13 - Zeredo JL, Sasaki KM, Yozgatian JH, Okada Y, Toda K. Comparison of jaw-opening reflexes evoked by Er:YAL laser versus scapel incisión in rats. *Oral Surg Oral Med Oral Pathol Oral Radiol Endod* 2005;100:31-35.
- 14 - Wilder-Smith P, Arrastia AMA, Liaw LH, Berns M. Incision properties and thermal effects of three CO2 lasers in soft tissue. *Oral Surg Oral Med Oral Pathol Oral Radiol Endod* 1995;79:685-691.
- 15 - Almeida Lopes L. Laserterapia na odontologia. *Biodonto* 2004;1:9-90.
- 16 - Kimura Y, Wilder-Smith P, Matsumoto K. Lasers in endodontics: a review. *Int Endod J* 2000;33:173-185.
- 17 - Maiman TH. Stimulated Optical radion in ruby. *Nature* 1960;187:493-494.
- 18 - Mester E, Mester AF, Mester A. A biomedical effects of laser application. *Lasers Surg Med* 1985;5:31-39.
- 19 - Konopka K, Goslinski T. Photodynamic therapy in dentistry. *J Dent Res* 2007;86:694-707.
- 20 - Iwase T, Saito T, Nara Y, Marioka T. Inhibitory effect of He-Ne laser on dental plaque deposition in hamsters. *J Periodontol Res* 1989;24:282-283.
- 21 - Schoop U, Goharkhay K, Klimscha J, Zagler M, Wernisch J, Georgopoulos A, Sperr W, Moritz A. The use of the erbium, chromium:yttrium-scandium-gallium-garnet laser in endodontic treatment. *JADA* 2007;138:949-955.
- 22 - Pinheiro ALB, Cavalcanti ET, Pinheiro TITNR, Alves MJPC, Manzi CTA. Low-level laser therapy in the management of disorders of maxillofacial region. *J Clin Laser Med Surg* 1997;15:181-183.
- 23 - Annertoth G, Hall G, Ryden H, Zetterqvist L. The effect of low-energy infra-red laser radiation on wound healing in rats. *Br J Oral Maxillofac Surg* 1988;26:12-17.
- 24 - Bem-Baruch G, Fioler JP, Wessler T, Bendick P, Schelhas HF. Comparison of wound healing between chopped mode super-pulse mode carbon dioxide laser and steel knife incision. *Laser Surg Med* 1988;8:596-599.
- 25 - Prockt AP, Takahashi A, Pagnoncelli RM. Uso da terapia com laser de baixa intensidade na cirurgia bucomaxilofacial. *Rev Port Estomat Med Dent Cir Maxilofacial* 2008;49:247-255.
- 26 - Camargo SEA, Valera MC, Camargo CHR, Fonseca MB, Menezes MM. Effects of Nd: YAG laser irradiation on root canal dentin wall: a scanning electron microscopy study. *Photomedicine Laser Surg* 2005;23:399-404.
- 27 - Capelli A, Guerisoli DMZ, Pécora JD. Remoção da smear layer com laser Er:YAG. *Rev Gaúcha Odont* 2003;51:162-166.
- 28 - De Moor RJG, Torbeyns D, Meire M. Lasers in endodontics. Part 2: Root canal wall cleanliness and modification *Endo* 2009;3:19-33.
- 29 - Leonardo MR, Guillen-Carias, Pecora JD, Ito IY Silva LAB. Er:YAG laser: antimicrobial effects in the root canal of dogs teeth with pulp necrosis and chronic periapical lesions. *Photomedicine Laser surg* 2005;23:295-299.
- 30 - Park DS, Lee HJ, Yoo HM, Oh TS. Effect of Nd:YAG laser irradiation on the apical leakage of obturated root canals: an electro chemical study. *Int Endod J* 2001;34:318-321
- 31 - Bramante CM, Arellano MA. Analisis em microscopia de barrido de la superficie apical em apicectomias realizadas usando fresas y laser. *Endodoncia* 2003;21:90-96.
- 32 - Bramante CM, Arellano MA. Retroinstrumentacion de raices com itsmo usando laser y ultrasonido. Analisis em microscopia de barrido *Endodoncia* 2003;21:13-19.
- 33 - Francischone CE, Padovan LAPA, Padovan LEM, Duarte MAH, Fraga SC, Curvello VP. Apicectomy with the Er:YAG laser or bur, followed by retrograde root filling with zinc oxide-eugenol or sealer 26. *Photomedicine Laser Surg* 2005;23:395-398.
- 34 - Gal P, Vidinsky B, Toporcer T, Mokry M, Mozews F, Longauer F, Sabo J. Histological assessment of the effect of laser irradiation on skin wound healing in rats. *Photomedicine Laser Surg* 2006;24:480-488.
- 35 - Payer M, Jackse N, Pertl C, Truschnegg A, Lechner E, Eskici A. The clinical effect of LLLT in endodontic surgery: a prospective study on 72 cases. *Oral Surg Oral Med Oral Pathol Oral Radiol Endod* 2005;100:375-379.