

Comparação da Infiltração Apical entre a Desobturação Imediata do Canal Radicular e a Desobturação após 8 Dias para a Preparação do Espaço para o Espigão

Joana Paiva*, Joana Barros**, Rita Noites***, M. Fontes Carvalho****, Irene Pina-Vaz****

*Médica Dentista, **Médica Dentista, aluna de Doutoramento da FMDUP, ***Médica Dentista, aluna de Doutoramento, Assistente Convidada da FMDUP,

****Professora/a Associado/a da FMDUP.

[Paiva J, Barros J, Noites R, Fontes Carvalho M, Pina-Vaz I. Comparação da Infiltração Apical entre a Desobturação Imediata do Canal Radicular e a Desobturação após 8 Dias para a Preparação do Espaço para o Espigão. Rev Port Estomatol Med Dent Cir Maxilofac 2010;51:197-205]

Key-words:

Post space preparation;
Leakage; Immediate post
space preparation; Delayed;
Zinc oxide-eugenol;
Apical seal

Palavras Chave:

Preparação para Espigão;
Infiltração; Desobturação
imediate; Desobturação
tardia; Óxido de zinco
eugenol; Selamento apical

Abstract: Introduction: The success of endodontically treated teeth may be influenced by the ability to maintain the integrity of the apical seal. Objective: To compare the apical leakage in teeth where post space preparation was made immediately after root filling, with delayed post space preparation (8 days after). Materials and Methods: A total of 40 recently extracted human teeth with single root canal, were prepared using step-back technique. The teeth were randomly divided into four groups: 17 teeth in groups I and II and 3 teeth in each of the groups III and IV (controls). In groups I and II the teeth were filled with gutta-percha and zinc oxide-eugenol sealer by the lateral condensation technique. In group I the post space was made immediately at the time of obturation. In group II the post space was made 8 days after the root filling. ProTaper Universal retreatment files were used for post space preparation. In groups I and II the teeth were covered with fingernail polish except for the last 2mm. In group III the teeth were not obturated (positive control). In group IV the teeth were covered all over the root surface with fingernail polish (negative control). The methylene-blue dye method was used to measure the apical leakage. Results: Teeth whose post space preparation was made immediately had a mean distance of 1,23 mm of apical leakage (group I), whereas teeth that had been prepared 8 days after had a mean distance of 2,36 mm of apical leakage (group II), being the differences statistically significant ($p < 0,05$). Conclusions: The timing of post space preparation may conditionate the apical leakage.

Resumo: Introdução: O sucesso de uma reabilitação com espigão pode ser influenciado por factores tais como a perda de integridade do selamento apical. Objectivo: Comparar a infiltração apical entre dentes preparados para a colocação de um espigão imediatamente após a sua obturação, com dentes preparados 8 dias após a obturação. Materiais e Métodos: Foram utilizados 40 dentes monoradiculares, ex-vivo instrumentados manualmente pela técnica normalizada. Foram divididos, aleatoriamente em 4 grupos: 17 dentes nos grupos I e II e 3 em cada um dos grupos III e IV (controlos). Nos grupos I e II, foram obturados com cones de guta-percha e cimento de óxido de zinco e eugenol, pela técnica de condensação lateral. No grupo I, a preparação para a colocação do espigão foi imediata. No grupo II os dentes foram desobturados após 8 dias. Na desobturação utilizaram-se instrumentos de retratamento ProTaper Universal. Os dentes dos grupos I e II foram cobertos com verniz, excepto nos 2 mm apicais. No grupo III não foram obturados (controlo positivo). No grupo IV foram totalmente envernizados (controlo negativo). Foi feito o teste de infiltração com solução de azul de metileno. Resultados: Os dentes em que a desobturação foi imediata (grupo I) apresentaram uma média de 1,23 mm de infiltração apical. Os dentes em que a desobturação ocorreu após 8 dias (grupo II) apresentaram uma média de 2,36 mm de infiltração apical. As diferenças obtidas foram estatisticamente significativas ($p < 0,05$). Conclusão: O timing de desobturação dos canais radiculares para a colocação de espigão parece influenciar a infiltração apical.

Correspondência para:

Joana Barata de Paiva

E-mail: joana_paiva_@hotmail.com

INTRODUÇÃO

O selamento apical promovido pela obturação canal, pós tratamento endodôntico, actua como uma barreira física que previne a passagem de fluidos e bactérias, que poderiam conduzir a um insucesso do tratamento endodôntico⁽¹⁻⁵⁾. Este selamento pode, contudo, ser comprometido pela preparação para a colocação de espigão.

Os métodos utilizados durante a obturação⁽⁶⁾, durante a desobturação (térmicos, químicos, mecânicos)^(1,2,7-11), a quantidade do material obturador remanescente⁽¹²⁻¹⁴⁾, a qualidade e propriedades dos materiais obturadores^(2,15-19), bem como o momento da desobturação (imediato ou não)^(1-3,10,11,14,17-24) podem influenciar a qualidade do selamento apical.

A guta-percha associada a um cimento endodôntico é ainda o material de eleição para obturação dos canais radiculares^(2,15). O cimento usado neste estudo foi o óxido de zinco eugenol. Sendo também um dos mais universais^(2,15). Uma vez que a guta-percha é impermeável, se a infiltração ocorrer esta pode localizar-se tanto na interface guta-percha/cimento como na interface dentina/cimento^(2,18).

O momento (imediato ou tardio) em que é feita a preparação do espaço para o espigão continua a ser controverso. Muitos autores^(3,6,11,17,20,25) utilizam o método da filtração apical de corante para estudar a eficácia do selamento do material obturador. Com este método procuram demonstrar que quanto mais coronalmente o corante chegar maior será o risco de não se verificar um selamento eficaz bem como a manutenção das condições assépticas obtidas no tratamento endodôntico.

Alguns autores^(1,2,9,19,21,23) não encontraram diferença ao nível da infiltração entre a desobturação imediata e a preparação feita após 8 dias da obturação. Outros, porém, defendem que os dentes preparados para a colocação do espigão imediatamente após a obturação apresentam menos infiltração^(3,11,14,18,20,22,24).

O presente estudo tem como objectivo comparar a infiltração apical de dentes obturados com guta-percha e cimento de óxido de zinco eugenol em que foi feita a desobturação imediatamente após a obturação e de dentes em que a desobturação foi feita após 8 dias a obturação.

MATERIAIS E MÉTODOS

Foram utilizados 40 dentes naturais humanos monorradiculares, extraídos recentemente, com ápices formados e canais permeáveis. Os dentes apresentavam raízes rectas ou

com curvatura ligeira. Após a sua extracção foram conservados em soro fisiológico, num recipiente plástico fechado, até ao momento da sua utilização. Foram usados incisivos centrais, laterais, caninos e pré-molares com um canal radicular. Todos os dentes foram radiografados no sentido vestibulo-lingual/palatino.

O acesso endodôntico foi executado de acordo com os princípios gerais de abertura coronária universalmente aceites, tentando obter um acesso o mais directo possível ao canal radicular. O comprimento de trabalho foi determinado a 1 mm do ápice radiológico.

Distribuíram-se os 40 dentes de forma aleatória por 4 grupos: 17 dentes pelos grupos I e II e 3 dentes em cada grupo controlo, grupos III e IV.

Todos os dentes foram preparados pela técnica de instrumentação manual e irrigados com hipoclorito de sódio a 0,5%. Foi feita uma irrigação final com solução de EDTA (ácido etileno-diamino-tetracético) a 17%, durante 1 minuto, seguida da irrigação com o hipoclorito de sódio a 0,5% (Solutio de Dakin; AGA SA; lote 290410; validade mês 4 de 2011). Durante a preparação biomecânica foi usada uma lima de permeabilidade, para que o selamento apical fosse obtido apenas pelos materiais de obturação e não por eventuais detritos (rolhão dentinário) aí presentes. Por fim, os dentes foram colocados em soro fisiológico e mantidos à temperatura ambiente, até à sua obturação.

Os grupos I e II foram obturados com cones de guta-percha (guta-percha point; Dentsply; lote 031209; validade mês 12 de 2013) e cimento de óxido de zinco e eugenol (zinc oxide; PD Switzerland; Produits Dentaires SA; lote 6732BA; validade mês 11 de 2013) pela técnica de condensação lateral (Figura 1). No grupo I, o espaço para o espigão foi preparado imediatamente, desobturando a porção respectiva. No grupo II os dentes foram desobturados passados 8 dias. Para a desobturação foram utilizados instrumentos de retratamento Protaper de acordo com as instruções do fabricante, com motor "Tecnika" (Dentsply/ Maillefer) (250-300 rpm) e limas H (Dentsply/ Maillefer, ballaigues, switzerland) (Figura 2). Os dentes foram desobturados preservando 5 mm de material obturador apicalmente.

Após a desobturação procedeu-se à preparação dos dentes para o teste de infiltração com o corante azul-de-metileno. Para isso isolou-se a superfície radicular externa excepto os 2 mm aquém do ápice radicular, com duas camadas de verniz transparente das unhas "L' Oreal Paris, França" (Figura 3).

Os dentes do grupo III (controlo positivo) não foram obturados e não foram cobertos com verniz, tendo sido apenas selados com cera coronalmente. No grupo IV (controlo nega-

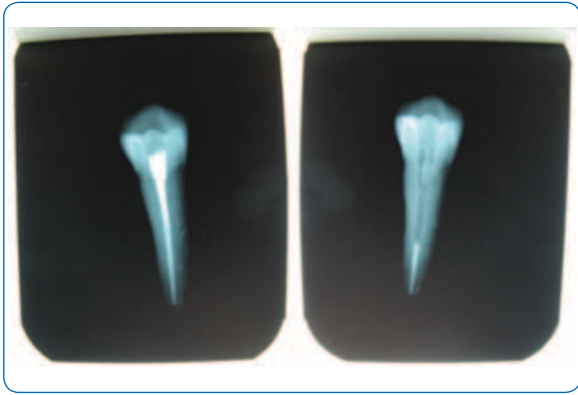


Figura 1 - Exemplos de Rx usados para avaliar a qualidade da obturação (condensação e homogeneidade apical) antes e após a desobturação.




Figura 2 - A - Instrumentos de retratamento Protaper; B - Motor "Tecnika"

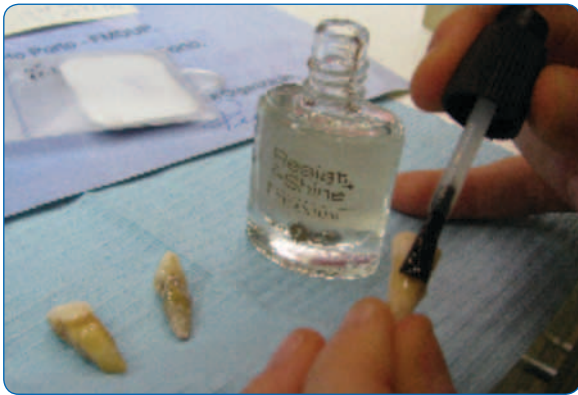

Figura 3 - Isolamento da superfície radicular externa excepto os 2 mm aquém do ápice radicular com verniz transparente das unhas "L' Oreal Paris, França"

tivo), os dentes também não foram obturados mas foram cobertos com 2 camadas de verniz em toda a sua extensão e selados com cera coranalmente.

Após a secagem do verniz procedeu-se ao teste de infiltração, submergindo os dentes parcialmente num recipiente em vidro contendo um corante, a solução de azul-de-metileno a 2%.

Foi utilizada uma placa de madeira perfurada sobre o recipiente de modo a que só a porção mais apical dos dentes ficasse em contacto com o corante (Figura 4). Todos os dentes




Figura 4 - Placa de madeira perfurada, suportando os dentes, sobre recipiente com corante.



Figura 5 - Vista superior da placa com dentes fixados com cera

foram inseridos nas perfurações da placa de madeira, de forma idêntica para garantir que a superfície radicular em contacto com o corante fosse similar em todos os dentes. Para fixar os dentes à placa foi utilizada cera (Figura 5).

O recipiente foi colocado em estufa a 37°C, durante 8 dias, tendo o nível do corante sido mantido constante durante este período, após esses dias, os dentes foram retirados das placas de madeira, envolvidos em algodão e colocados nos respectivos recipientes plásticos.

Para avaliar a infiltração de corante realizaram-se cortes longitudinais nos dentes, efectuados com um disco diamantado de tungsténio, montado em peça de mão (Figura 6). Foram feitos dois sulcos longitudinais em cada dente: um ao longo da superfície vestibular e outro ao longo da superfície palatina/lingual. Evitou-se que os sulcos fossem muito profundos para não atingir o canal radicular, de modo a manter íntegros o material obturador e as superfícies coradas. De seguida, fez-se a separação das duas metades de cada dente, com uma espátula de cimentos inserida num dos sulcos (Figura 7).

De forma aleatória, cada metade foi observada na lupa de aumento "Wild Makroskop M420" do Laboratório de Anatomia Dentária da FMDUP, para observar a infiltração. Foram efec-




Figura 6 - Sulcos longitudinais feitos com um disco diamantado de tungstênio montado em peça de mão

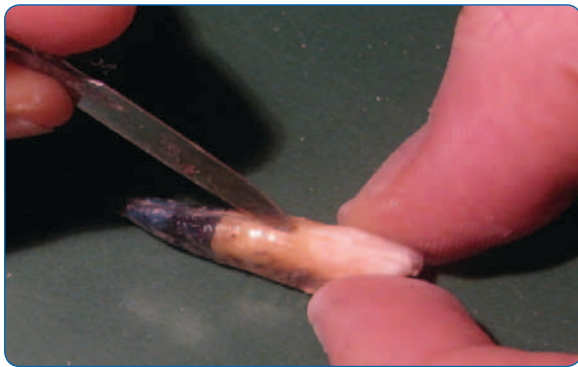

Figura 7 - Separação das duas metades de cada dente



Figura 8 - Lupa de aumento "Wild Makroskop M420"

tuadas fotografias em suporte digital dessas metades com uma amplitude de 7x. Através do programa "Leica Qwin Lite V2.3, 1998" calibrado para o aumento de 2,5x, foi efectuada a medição da infiltração apical na metade dos dentes, até as milésimas de milímetro, por três observadores. (Figura 8). A medição foi efectuada, tendo como referência a ponta do ápice dentário e o ponto de maior penetração (i. é mais coronal) intra-radicular de corante (Figura 9). Os dados assim obtidos (Tabela I) foram introduzidos numa folha de cálculo em Excel 2007.

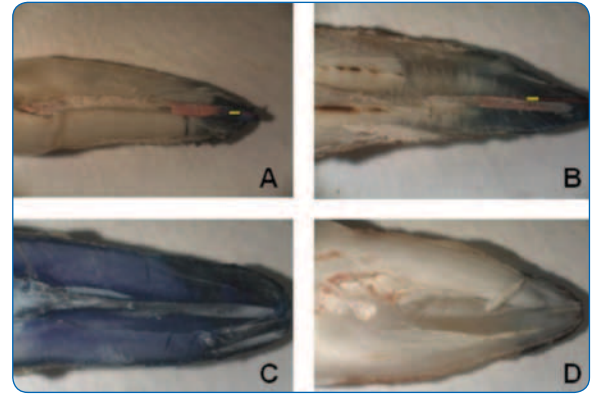


Figura 9 - Amostras das imagens captadas pelo programa digital "Leica Qwin Lite V2.3, 1998". A - grupo I ; B - grupo II ; C - grupo III (controlo positivo) ; D - grupo IV (controlo negativo)

Análise estatística

A análise estatística foi efectuada com recurso ao software de análise estatística SPSS 16.0 (SPSS Inc., Chicago, Illinois, USA). Após se ter verificado que as variáveis seguiam uma distribuição normal, com recurso ao Teste de Shapiro-Wilk, utilizou-se o Test-t independente para comparar a infiltração apical, entre a desobturação imediata e a desobturação após 8 dias. Foi estabelecido um nível de significância de $p < 0,05$.

RESULTADOS

O grupo I apresenta uma infiltração média de 1,23 mm e o grupo II de 2,36 mm, com os desvios padrão respectivos de 0,6 e 1,1 (Figura 10).

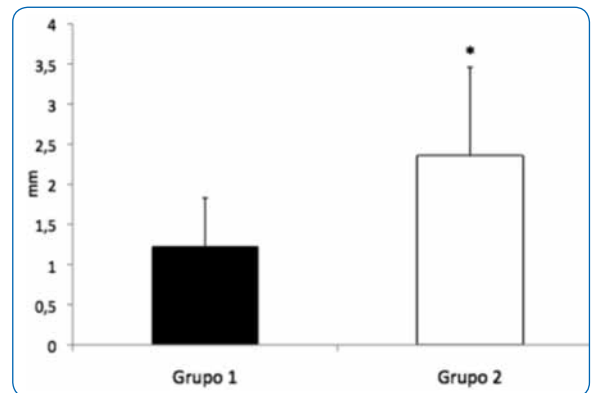


Figura 10 - Gráfico com a média de infiltração e desvio padrão (SD) nos grupos I e II

Os resultados do presente estudo indicam que a infiltração é menor no grupo da desobturação imediata (grupo I), do que quando a desobturação é realizada após 8 dias (grupo II), sendo esta diferença estatisticamente significativa ($P=0,002$). O grupo III (controlo positivo) infiltrou o equivalente

Grupo I (mm) Desobturação imediata	Grupo II (mm) Desobturação após 8 dias	Grupo III (mm) Controlo Positivo	Grupo IV (mm) Controlo Negativo
0,74	2,16	20,00 **	0,00
----- *	1,04	25,00 **	0,00
0,83	1,59	19,00 **	0,00
0,63	----- *		
0,86	2,81		
1,41	----- *		
1,41	3,52		
----- *	1,84		
1,26	1,86		
0,71	----- *		
2,64	1,50		
1,25	0,98		
1,85	3,03		
----- *	4,08		
1,88	4,32		
1,19	----- *		
0,52	1,94		

* Erro técnico – erros de manipulação laboratorial ; ** Valores de infiltração equivalentes ao comprimento total do dente

Tabela 1 - Resultados obtidos após a medição da infiltração apical

ao comprimento de cada dente e o grupo IV (controlo negativo) infiltrou, nos 3 dentes, sempre 0,00 mm (Tabela 1).

Durante a execução do procedimento experimental foram excluídas três amostras no grupo I e quatro no grupo II por erros técnicos durante a manipulação laboratorial.

DISCUSSÃO

Os resultados deste estudo mostram uma diferença estatisticamente significativa entre a infiltração dos dentes desobturados imediatamente (infiltração menor) e os dentes desobturados após 8 dias.

Estes resultados corroboram os resultados obtidos noutros estudos^(3,11,14,18,20,22,24), os quais concluíram que após a desobturação imediata a infiltração da porção apical do canal radicular é significativamente menor do que quando a desobturação é tardia.

Existem outros autores^(1,2,9,19,21,23), que não encontraram, nos seus estudos, uma diferença estatisticamente significativa ao nível da infiltração apical entre a desobturação imediata e a desobturação tardia.

Entre estes, contudo, Grecca *et al.*⁽¹⁾ salientam que, embora durante o período experimental (90 dias) não tenham havi-

do diferenças entre a preparação imediata e após 7 dias, nos primeiros 20 dias do seu estudo, a manutenção do selamento foi excelente em raízes desobturadas imediatamente, por método térmico. Estes resultados sobrepõem-se aos nossos, se considerarmos como referem os autores que em termos clínicos os 20 dias corresponderão ao tempo necessário para a colocação do espigão, deste modo sem risco de quebrar o selamento apical. Reforçam assim a importância da obturação provisória neste período e da desobturação imediata pelo endodontista, facilitando a manutenção da cadeia asséptica, até à colocação do espigão.

Abramovitz *et al.*⁽²³⁾ verificaram a existência de infiltração tanto após a desobturação imediata pelo método térmico como na desobturação tardia, com instrumentos rotativos. Contudo, alguns autores^(11,23) chamam à atenção para as vantagens da desobturação com condensadores a quente (logo, imediata) pelos benefícios que pode ter quanto à eficácia e segurança deste método, evitando o risco das perfurações com instrumentos rotativos. Além disso, torna-se mais rápido, podendo ser feito na mesma sessão da obturação, por um operador que já está familiarizado com a anatomia do canal radicular. Concluem ainda que 5 mm de guta-percha não produz o mesmo selamento que a totalidade do canal obturado, daí a importância do isolamento absoluto durante

a preparação do espaço para o espigão, bem como durante a cimentação deste⁽²³⁾. Isto está de acordo com as conclusões de Grecca et al.⁽¹⁾ quando referem que a presença do material remanescente atrasa, mas não impede a contaminação bacteriana, em canais expostos ao ambiente oral. Assim, quanto mais rapidamente for feita a reabilitação protética de um dente com tratamento endodôntico, menor será o risco de fracasso do selamento apical.⁽¹⁾

Existem várias técnicas de remoção da guta-percha dos canais radiculares: métodos térmicos, químicos, mecânicos^(3,8,26,27), sendo, contudo, ainda controverso, qual deles irá interferir o menos possível com a integridade do selamento apical. Apesar de alguns autores^(7,10,11) relatarem que o uso de instrumentos mecânicos não prejudica a integridade do selamento apical, Haddix *et al.*⁽⁸⁾ encontraram uma infiltração muito maior quando a guta-percha foi removida com brocas Gates Gliden e instrumentos GPX do que quando esta foi removida através do método térmico. Também Grecca *et al.*⁽¹⁾ reforçaram esta ideia, nas suas experiências, particularmente nos resultados ao fim de 20 dias. Por outro lado, Hiltner *et al.*⁽⁷⁾ compararam técnicas de remoção de guta-percha mecânicas e térmicas e concluíram que, quando pelo menos 4 mm de guta-percha são deixados em apical, a técnica de preparação do espaço para o espigão, se mecânica ou térmica já não tem influência ao nível da infiltração apical. Ricci *et al.*⁽⁶⁾ concluíram que a técnica de obturação tinha influência na infiltração pós desobturação, salientando os bons resultados obtidos com a técnica de condensação lateral (isto é, infiltrava menos). Considerando estes resultados podemos pensar que, no nosso estudo, tendo obturado os dentes com a técnica da condensação lateral e deixado 5 mm de material remanescente, o factor mecânico de desobturação não terá sido decisivo nas diferenças de infiltração, mas antes o momento em que esta ocorreu (imediate ou após 8 dias).

Num estudo prévio^(1,3,28) estes autores encontraram uma maior infiltração na desobturação tardia, especulando que, nestes casos, o cimento já endureceu completamente e, assim, a remoção da obturação iria fragilizar a ligação na interface com o cimento.

Tendo em conta que a guta-percha não pode ser utilizada como material único de obturação, dado não ter qualidade de aderência necessária para selar o espaço do canal radicular, a obturação deve ter um coadjuvante que permita uma boa adesão à dentina e à guta-percha, ao mesmo tempo que preenche as pequenas discrepâncias entre eles.

Neste trabalho, foi escolhido como material de obturação a guta-percha e cimento de óxido de zinco eugenol de modo a simular os tratamentos endodônticos efectuados na

faculdade (FMDUP). Foi utilizado um cimento homogéneo e com a maior consistência possível, mas que permitisse a sua introdução no canal, pois quanto mais consistente for o cimento, menos alterações dimensionais sofre após o endurecimento⁽²⁹⁾. Uma vez que a guta-percha é impermeável, se a infiltração ocorrer, esta pode localizar-se tanto na interface guta-percha/cimento como na interface dentina/cimento. As propriedades físicas do cimento e os efeitos que a preparação do espaço para o espigão têm sobre ele podem tornar-se importantes^(2,18).

Alguns autores referem nos seus estudos que o cimento obturador utilizado pode influenciar a infiltração apical, devido aos diferentes tempos de presa de cada cimento^(10,18,30). McComb e Smith *et al.*⁽³¹⁾ verificaram que após colocado, o cimento de óxido de zinco eugenol demora 1h a estabelecer uma ligação resistente com as paredes do canal e tem uma baixa resistência à tracção. Outros estudos^(10,30) referem que o cimento de óxido de zinco eugenol demora entre 3 a 5 h a estabelecer uma ligação resistente com as paredes do canal.

Karapanou *et al.*⁽¹⁸⁾ compararam a infiltração apical usando dois tipos de cimento diferentes, o óxido de zinco eugenol e o AH26. Apenas obtiveram diferenças significativas entre a desobturação imediata e tardia com o cimento de óxido de zinco eugenol, justificando este resultado por o cimento AH26 ter um tempo de presa maior, ser mais resistente, ter melhor adesão à dentina e uma resistência à tracção maior do que o óxido de zinco eugenol. Quando usaram o AH26 e guta-percha, como material de obturação, este não era tão afectado pelas microvibrações da broca e deste modo conseguiu manter um resultado de infiltração semelhante tanto na desobturação imediata como tardia.

No presente estudo, utilizando o cimento de óxido de zinco eugenol, o seu curto tempo de presa pode ser uma possível explicação para a diferença de valores de infiltração obtidos nos dois grupos experimentais^(3,15,32). Também no caso da desobturação tardia, a transformação da guta-percha na fase alfa já ocorreu completamente, já tendo ocorrido a sua contracção após o aquecimento, tornando-a mais susceptível à microvibração induzida pelas brocas aquando a desobturação⁽¹⁴⁾. A contracção do material obturador em conjunto com o tempo de presa do cimento podem, assim, pôr em perigo a integridade do selamento apical, durante a preparação do espaço para o espigão⁽³³⁾.

Neste estudo utilizou-se o método mecânico, brocas de retratamento ProTaper Universal (Dentsply / Maillefer) para a desobturação, uma vez que este é um sistema inovador, rápido, fácil, cómodo e frequentemente utilizado na remoção de guta-percha, para preparação do espaço para o espigão⁽³⁴⁾.

O sistema das brocas ProTaper Universal é composto por 3 brocas D1, D2, D3, usadas para remover o material de obturação ao nível do 1/3 coronal, 1/3 médio e 1/3 apical, respectivamente^[35]. No entanto, na maior parte dos dentes, foram utilizadas as brocas D1 e D2, uma vez que não se pretendia remover a guta-percha a nível apical, e excepcionalmente a broca D3, nos casos em que o comprimento dos dentes era maior. Utilizaram-se rotações baixas (250-300 rpm) no motor "Tecnika", uma vez que estas, para além de serem as recomendadas pelo fabricante, permitem um melhor controlo da remoção de guta-percha, não correndo o risco de comprometer o selamento apical, durante o procedimento^[36].

Um outro factor que pode comprometer a manutenção do selamento apical, durante a preparação do espaço para o espigão, é a quantidade de material obturador que é deixado em apical. Muitos autores^[12,16,23,37] recomendam deixar entre 3 a 5 mm de material de obturação em apical, pois é a quantidade que potencia um melhor selamento e permite adequada adaptação e retenção do espigão. O selamento com apenas 3 mm é muito mais instável, sendo por isso recomendado deixar um selamento apical de 4 a 5 mm^[5,13,14,38,39].

Durante a preparação foi utilizada uma lima de permeabilidade no canal radicular com o objectivo de garantir a permeabilidade apical, uma vez que Bourgeois e Lemon *et al.*^[19] e Adams *et al.*^[40] verificaram nos seus estudos que eventuais detritos de dentina aí presentes resultantes da preparação biomecânica do canal, poderiam de certa forma evitar a entrada do corante, simulando um selamento apical.

O selamento apical tem sido avaliado por diferentes métodos nos vários estudos desde a medição linear da infiltração do corante (em milímetros)^[3,6,11,17,20,25], análise electroquímica^[2,32], a utilização de radioisótopos^[10,14,19], análise espectrofotométrica^[8], contaminação bacteriana^[1] ou através do transporte de fluidos^[5,13,15,21,23,24,41].

No presente estudo utilizou-se a medição linear do corante em milímetros. Pode-se argumentar como desvantagem o facto de ser medido apenas o corante que fica visível,

não sendo contabilizada a infiltração que aparece na porção da raiz que é removida durante o corte dos dentes^[3]. Alguns autores^[8,9,42] referem ainda que a medição linear do corante não é um indicador real do volume da infiltração, pois o corante pode escoar pelos túbulos dentinários que rodeiam o canal. Assim, na realidade ocorreria maior volume de infiltração do que os resultados obtidos pela medição linear do corante (em milímetros)^[9]. Quanto à possível subjectividade da medição esta pode ser ultrapassada pela utilização de mais do que um observador. Foi o que quisemos conseguir ao utilizar 3 observadores. É contudo uma técnica usada por muitos autores, fácil de reproduzir, possibilitando a comparação entre os vários estudos^[3,6,11,17,20,25].

Ao contrário de outros estudos em que foram utilizados radioisótopos^[10,14,19] preferimos o uso do corante azul de metileno como marcador da infiltração pois este parece penetrar mais que os radioisótopos, permitindo obter uma noção mais exacta da medida de infiltração^[43].

A argumentação do uso de estirpes bacterianas, para assim simular as condições reais da cavidade oral^[1], traz outros problemas como seja qual a estirpe mais adequada e ainda qual o papel da infiltração de fluidos e não apenas a bacteriana.

CONCLUSÕES

Pode-se concluir, face aos resultados obtidos, que quando se usa a técnica de condensação lateral com guta-percha e cimento de óxido de zinco eugenol como material obturador, desobturando mecanicamente e preservando os 5 mm apicais, a desobturação imediata poderá dar-nos uma garantia de melhor selamento apical.

Para além disso, a preparação imediata do espaço para a colocação do espigão simplifica o procedimento e mantendo o isolamento absoluto do tratamento endodóntico permite a manutenção das condições assépticas anteriormente criadas.

BIBLIOGRAFIA

- 1 - Grecca FS, Rosa AR, Gomes MS, Parolo CF, Bemfica JR, Frasca LC, Maltz M. Effect of timing and method of post space preparation on sealing ability of remaining root filling material: in vitro microbiological study. J Can Dent Assoc 2009;75:583.
- 2 - Aydemir H, Ceylan G, Tasdemir T, Kalyoncuoglu E, Isildak I. Effect of immediate and delayed post space preparation on the apical seal of root canals obturated with different sealers and techniques. J Appl Oral Sci 2009;17:605-610.
- 3 - Solano F, Hartwell G, Appelstein C. Comparison of apical leakage between immediate versus delayed post space preparation using AH plus sealer. J Endod 2005;31:752-754.

- 4 - Heling I, Gorfil C, Slutzky H, Kopolovic K, Zalkind M, Slutzky-Goldberg I. Endodontic failure caused by inadequate restorative procedures: review and treatment recommendations. *J Prosthet Dent* 2002;87:674-678.
- 5 - Abramovitz I, Lev R, Fuss Z, Metzger Z. The unpredictability of seal after post space preparation: a fluid transport study. *J Endod* 2001;27:292-295.
- 6 - Ricci ER, Kessler JR. Apical seal of teeth obturated by the laterally condensed gutta-percha, the thermafil plastic and thermafil metal obturator techniques after post space preparation. *J Endod* 1994;20:123-126.
- 7 - Hiltner RS, Kulild JC, Weller RN. Effect of mechanical versus thermal removal of gutta-percha on the quality of the apical seal following post space preparation. *J Endod* 1992;18:451-454.
- 8 - Haddix JE, Mattison GD, Shulman CA, Pink FE. Post preparation techniques and their effect on the apical seal. *J Prosthet Dent* 1990;64:515-519.
- 9 - Madison S, Zakariasen KL. Linear and volumetric analysis of apical leakage in teeth prepared for posts. *J Endod* 1984;10:422-427.
- 10 - Dickey D J, Harris GZ, Lemon RR, Luebke RG. Effect of post space preparation on apical seal using solvent techniques and peeso reamers. *J Endod* 1982;8:351-354.
- 11 - Kwan EH, Harrington GW. The effect of immediate post preparation on apical seal. *J Endod* 1981;7:325-329.
- 12 - Rahimi S, Shahi S, Nezafati S, Reyhani MF, Shakouie S, Jalili L. In vitro comparison of three different lengths of remaining gutta-percha for establishment of apical seal after post-space preparation. *J Oral Sci* 2008;50:435-439.
- 13 - Metzger Z, Abramovitz R, Abramovitz I, Tagger M. Correlation between remaining length of root canal fillings after Immediate Post Space Preparation and Coronal Leakage. *J Endod* 2000;26:724-728.
- 14 - Portell FR, Bernier WE, Lorton L, Peters DD. The effect of immediate versus delayed dowel space preparation on the integrity of the apical seal. *J Endod* 1982;8:154-160.
- 15 - Cobankara FK, Orucoglu H, Ozkan HB, Yildirim C. Effect of immediate and delayed post preparation on apical microleakage by using methacrylate-based EndoREZ sealer with or without accelerator. *J Endod* 2008;34:1504-1506.
- 16 - Muñoz HR, Saravia-Lemus GA, Florián WE, Lainfiesta JF. Microbial leakage of enterococcus faecalis after post space preparation in teeth filled in vivo with RealSeal versus Gutta-percha. *J Endod* 2007;33:673-675.
- 17 - Pesce ALC, Lopez SG, Rodriguez MPG. Effect of post space preparation on apical seal: Influence of time interval and sealer. *Med Oral Patol Oral Cir Bucal* 2007;12:464-468
- 18 - Karapanou V, Vera J, Cabrera P, White RR, Goldman M. Effect of Immediate and Delayed Post Preparation on Apical Dye Leakage Using Two Different Sealers. *J Endod* 1996;22:583-585.
- 19 - Bourgeois RS, Lemon RR. Dowel space preparation and apical leakage. *J Endod* 1981;7:66-69.
- 20 - Chen M, Feng YZ. The effects of post space preparation and post restoration on apical sealing ability. *Hua Xi Kou Qiang Yi Xue Za Zhi* 2009;27:512-515.
- 21 - Lyons WW, Hartwell GR, Stewart JT, Reavley B, Appelstein C, Lafkowitz S. Comparison of coronal bacterial leakage between immediate versus delayed post-space preparation in root canals filled with Resilon/Epiphany. *Int Endod J* 2009;42:203-207.
- 22 - Bodrumlu E, Tunga U, Alaçam T. Influence of immediate and delayed post space preparation on sealing ability of resilon. *Oral Surg Oral Med Oral Pathol Oral Radiol Endod* 2007;103:61-64.
- 23 - Abramovitz I, Tagger M, Tamse A, Metzger Z. The effect of immediate vs. delayed post space preparation on the apical seal of a root canal filling: a study in an increased sensitivity pressure-driven system. *J Endod* 2000;26:435-439.
- 24 - Fan B, Wu MK, Wesselink PR. Coronal leakage along apical root fillings after immediate and delayed post space preparation. *Endod Dent Traumatol* 1999;15:124-126.
- 25 - Fox K, Gutteridge DL. An in vitro study of coronal microleakage in root-canal treated teeth restored by the post and core technique. *Int Endod J* 1997;30:361-368.
- 26 - Masiero AV, Barletta FB. Effectiveness of different techniques for removing gutta-percha during retreatment. *Int Endod J* 2005;38:2-7.
- 27 - DeCleen MJ. The relationship between the root canal filling and post space preparation. *Int Endod J* 1993;26:53-58.
- 28 - Kopper PM, Figueiredo JA, Della Bona A, Vanni JR, Bier CA, Bopp S. Comparative in vivo analysis of the sealing ability of three endodontic sealers in post-prepared root canals. *Int Endod J* 2003;36:857-863.
- 29 - Pecora JD, Ribeiro RG, Guerisoli DM, Barbizam JV, Marchesan MA. Influence of the spatulation of two zinc oxide-eugenol-based sealers on the obturation of lateral canals. *Pesqui Odontol Bras* 2002;16:127-130.

- 30 - Allan NA, Walton ER, Schaffer M. Setting times for endodontic sealers under clinical usage and in-vitro conditions. *J Endod* 2001;27:421-423.
- 31 - McComb D, Smith DC. Comparison of physical properties of polycarboxylate - based and conventional root canal sealers. *J Endod* 1976;2:228-231.
- 32 - Lim KC, Brian GT. The sealing ability of Sealapex compared with AH26. *J Endod* 1986;12:564-566.
- 33 - Hammad M, Qualtrough A, Silikas N. Extended setting shrinkage behavior of endodontic sealers. *J Endod* 2008;34:90-93.
- 34 - Tasdemir T, Er K, Yildirim, Çelik D. Efficacy of three rotary NiTi instruments in removing gutta-percha from root canals. *Int Endod J* 2008;41:191-196.
- 35 - Ünal GÇ, Kaya BU, Taç AG, Keçeci AD. A comparison of the efficacy of conventional and new retreatment instruments to remove gutta-percha in curved root canals: an ex vivo study. *Int Endod J* 2009;42:344-350.
- 36 - Weller RN, Kimbrough WF, Anderson RW. Root surface temperatures produced during post space preparation. *J Endod* 1996;22:304-307.
- 37 - Kuttler S, McLean A, Dorn S, Fischgang A. The impact of post space preparation with Gates Glidden drills on residual dentin thickness in distal roots of mandibular molars. *J Am Dent Assoc* 2004;135:903-909.
- 38 - Schwartz RS, Robbins JW. Post placement and restoration of endodontically treated teeth: A literature review. *J Endod* 2004;30:289-301.
- 39 - Heling I, Gorfil C, Slutzky H, Kopolovic K, Zalkind M, Slutzky-Goldberg I. Endodontic failure caused by inadequate restorative procedures: review and treatment recommendations. *J Prosthet Dent* 2002;87:674-678.
- 40 - Adams WR, Patterson SS, Swartz ML. The effect of the apical dentinal plug on broken endodontic instruments. *J Endod* 1979;5:121-128.
- 41 - Bachicha WS, DiFiore PM, Miller DA, Lautenschlager EP, Pashley DH. Microleakage of endodontically treated teeth restored with posts. *J Endod* 1998;24:703-708.
- 42 - Zakariasen KL, Douglas WH, Stadem P. Comparison of volumetric and linear measurement of root canal leakage. *J Dent Res* 1981;60:627.
- 43 - Matloff IR, Jensen JR, Tabibi A. A comparison of methods used in root canal sealability studies. *Oral Surg* 1982;53:203-208.