

Sinusite Maxilar de origem Odontogénica: Relato de Caso

Daniel Santiago Vale*; Marcelo Marotta Araujo**; Irio Cavalieri***; Milkle Bruno Pessoa Santos*; João Vitor dos Santos Canellas*

*Residente do serviço de CTBMF do Hospital Policlin/Clinica Profº. Drº. Antenor Araujo em São José dos Campos/SP, Brasil.

**Profº. Drº. da Faculdade de Odontologia Unesp-SJC e Profº. da Residência de CTBMF Hospital Policlin/Clinica Profº. Drº. Antenor Araujo em São José dos Campos/SP, Brasil.

*** Mestre em Prótese Bucomaxilofacial e Profº. da Residência de CTBMF Hospital Policlin/Clinica Profº. Drº. Antenor Araujo em São José dos Campos/SP, Brasil.

(Vale DS, Araujo MM, Cavalieri I, Santos MBP, Canellas JVS. Sinusite Maxilar de origem Odontogénica: Relato de Caso. Rev Port Estomatol Med Dent Cir Maxilofac 2010;51:141-146)

Key-words:

Sinusitis;
Maxillary sinus;
Odontogenic origin

Palavras Chave:

Sinusite;
Seio maxilar;
Origem odontogénica

Abstract: Maxillary sinusitis is a disease characterized by the reaction of inflammation and/or infection of the maxillary sinus mucosa. The odontogenic origin is found in about 5% to 10% of cases. The causes of odontogenic sinusitis are: caries, periodontal disease, odontogenic cysts and iatrogenic. The diagnosis is made by anamnesis, physical examination and specific imaging tests. The treatment of sinusitis of odontogenic origin involves the elimination of the dental causal factors and the management of the maxillary sinus infection. The aim of this paper is to present a case of a patient with iatrogenic odontogenic sinusitis caused by extraction and its treatment through cleaning of the maxillary sinus concomitant to closure of oroantral fistula associated with drug therapy.

Resumo: Sinusite maxilar é uma patologia caracterizada pela reacção de inflamação e/ou infecção da mucosa do seio maxilar. A origem odontogénica é encontrada em cerca de 5% a 10% dos casos. As causas de sinusite odontogénica são: cárie, doença periodontal, cistos odontogénicos e iatrogenias. O diagnóstico é realizado através da anamnese, exame físico e exames imagiológicos específicos. O tratamento da sinusite de origem odontogénica envolve a eliminação dos factores dentários causais e o manejo da infecção do seio maxilar. O objectivo deste trabalho é apresentar um caso de uma paciente portadora de sinusite odontogénica após iatrogenia por exodontia e seu tratamento através de limpeza do seio maxilar concomitante ao fechamento da fístula oroantral associado a terapêutica medicamentosa.

INTRODUÇÃO

O seio maxilar é um dos constituintes dos seios paranasais (frontal, etmoidal, esfenoidal e maxilar) sendo este o maior e o primeiro a surgir do ponto de vista embrionário⁽¹⁾. O revestimento dos seios maxilares é constituído por um epitélio semelhante ao epitélio respiratório, um epitélio pseudo-estratificado colunar ciliado, mucossecretor, contendo células calciformes⁽²⁾.

Sinusite maxilar define-se por uma patologia localizada no seio maxilar ou antro de Highmore^(3,4) caracterizada pela reacção de inflamação e/ou infecção da mucosa deste seio. As infecções dentárias são a causa de 5% a 10% das sinusites maxilares, destacando-

se as originadas a partir de cárie, de doença periodontal, de cistos odontogénicos e as iatrogénicas (tratamento endodôntico não-cirúrgico, exodontia, colocação de implante, elevação/aumento do seio maxilar, cirurgia endodôntica, cirurgia ortognática e cirurgia pré-protética^(1,5,6,7).

A sinusite odontogénica é mais frequente em adultos do que em crianças, principalmente nos pacientes com lesões bucais, como dentes sépticos e sequela de radioterapia⁽⁸⁾. Os dentes mais envolvidos nestes processos patológicos são o primeiro molar, o segundo molar e o segundo pré-molar superiores provavelmente devido à maior proximidade desses ao

Correspondência para:

Daniel Santiago Vale
E-mail: danielvale10@yahoo.com.br

seio maxilar. Em alguns casos, a lâmina óssea está ausente, havendo apenas uma fina camada de tecido conjuntivo entre o ápice dentário e o assoalho do seio maxilar⁽⁹⁾.

Os principais microrganismos encontrados nesta patologia são as bactérias aeróbias e anaeróbias, predominantemente as anaeróbias *Peptostreptococcus ssp.*, *Fusobacterium ssp.*, *Prevotella ssp.* e *Porphyromonas ssp.*^(10,11). Em uma grande parte dos casos, existe correlação entre a flora encontrada a nível periapical e a encontrada na punção antral⁽⁶⁾.

O diagnóstico da sinusite odontogénica envolve uma anamnese detalhada, um exame físico completo e exames imagiológicos específicos, como a incidência radiográfica de Waters, lateral de crânio, tomografia computadorizada e exames radiográficos dentários (periapical, oclusal e ortopantomografia). A ressonância magnética, ultrassonografia, endoscopia e cintilografia também podem ser indicadas. No entanto é a tomografia computadorizada de seios da face, especificamente, a mais utilizada em virtude de sua alta capacidade e qualidade em diagnosticar, e avaliar a extensão da sinusite assim como sua relação com outras estruturas anatómicas adjacentes⁽¹²⁾.

No tratamento da sinusite odontogénica é necessário actuar sobre a causa dentária e sobre a sinusite. Só assim é possível eliminar a infecção existente e prevenir recidivas ou complicações. A conjugação da terapêutica medicamentosa e cirúrgica, normalmente é necessária no tratamento da sinusite odontogénica⁽⁵⁾.

A sinusite odontogénica muitas vezes é manejada inicialmente como uma rinosinusite. Entretanto, como sua causa não é tratada, a doença recidiva com frequência, até que o diagnóstico correcto seja obtido. A sinusite maxilar não tratada ou tratada inadequadamente pode progredir para uma variedade de complicações, como: celulite orbitária, trombose do seio cavernoso, meningite, osteomielite, abscesso intracraniano e morte⁽¹⁾.

O objectivo do presente trabalho é apresentar o caso de uma paciente portadora de sinusite odontogénica após iatrogenia por exodontia e o seu tratamento através de intervenção cirúrgica para limpeza do seio maxilar concomitante ao fechamento de fístula oroantral associado a suporte terapêutico imediato, pós-cirúrgico.

CASO CLÍNICO

Paciente M.M.S., 44 anos, género feminino, feoderma, procurou o Ambulatório do Serviço de Cirurgia e Traumatologia Bucocomaxilofacial do Hospital Santa Casa de

Misericórdia de Jacareí, em Jacareí, com histórico de dor no lado esquerdo da face e congestão nasal.

Na anamnese, a paciente relatou ter sido submetida à exodontia, traumática, do primeiro molar superior esquerdo (26) há 6 meses, a qual associou ao início dos sintomas. Os episódios caracterizavam-se por dor facial do lado esquerdo, secreção nasal amarelada principalmente na narina esquerda, febre e halitose. Referia ainda saída eventual de secreção no leito do dente extraído. Já havia realizado diversos tratamentos com antibióticos sem melhora dos sintomas após o término da medicação.

Ao exame físico, constatou-se ausência do elemento dentário 26 e a presença de fístula oroantral com tecido hiperplásico proliferando-se na cavidade bucal (Figura 1). Realizada a Manobra de Valsalva a mesma foi positiva. No exame laboratorial do tipo hemograma completo, evidenciou-se uma leucocitose com neutrofilia, indicando um processo agudo de sinusite crónica da paciente.

Ao exame imagiológico através de tomografia computadorizada (TC) de seios da face em cortes coronal (Figura 2) e axial, notou-se seio maxilar esquerdo completamente obstruído/velado, com obliteração ostial, fractura óssea do processo

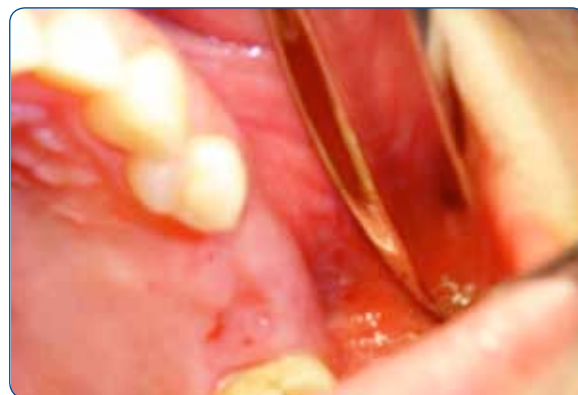

Figura 1 - Aspecto clínico da fístula oroantral

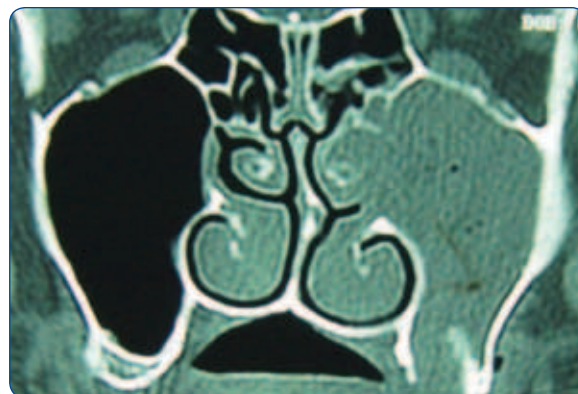


Figura 2 - Defeito ósseo e obstrução do seio

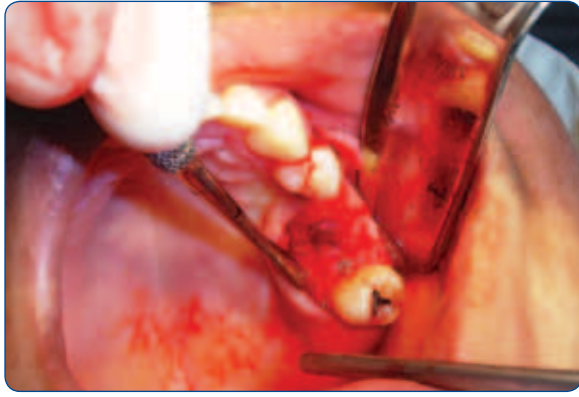


Figura 3 - Aspecto clínico do defeito ósseo

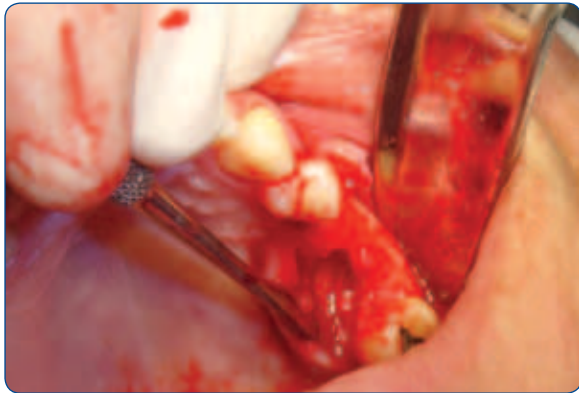


Figura 4 - Drenagem de secreção purulenta

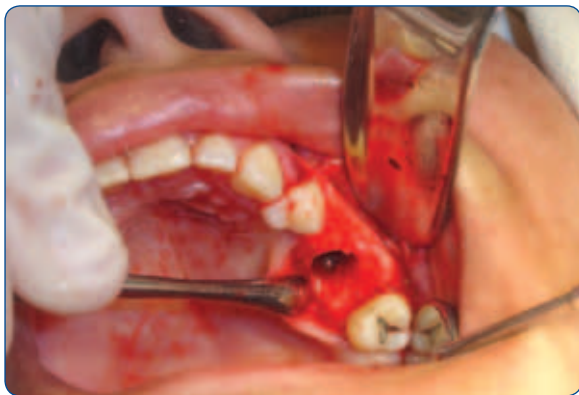

Figura 5 - Regularização óssea

alveolar em região de dente 26 e ausência de imagem de fragmento de raiz dentária no interior do seio.

O plano de tratamento para esta paciente foi a intervenção cirúrgica para limpeza do seio maxilar concomitante ao fechamento da fístula oroantral associado a suporte terapêutico imediato, pós-cirúrgico.

A cirurgia, programada, foi realizada em ambulatório. Inicialmente foi feita a antisepsia intra e extra-bucal com clorexidina a 0,2%, aposição de campo fenestrado estéril, anestesia local com lidocaína a 2% mais epinefrina 1:100.000

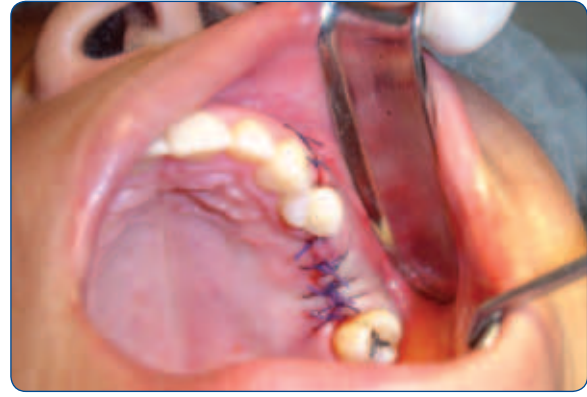

Figura 6 - Fechamento da fístula oroantral

no fundo do sulco vestibular maxilar posterior esquerdo, do tipo bloqueio de campo, e na região do nervo palatino maior esquerdo, do tipo bloqueio de nervo. O acesso cirúrgico planejado foi do tipo Newmann ou triangular, com uma incisão sulcular do segundo molar superior esquerdo (27) ao primeiro pré-molar superior esquerdo (24), posicionando-a mais próxima da mucosa palatina na área da fístula oroantral. Uma incisão de descarga, ao nível da papila mesial do elemento dentário 24 foi realizada afim de melhorar a exposição do campo cirúrgico. Após o descolamento do retalho mucoperiosteal de espessura total, localizou-se o defeito ósseo (Figura 3) mostrado na TC de seios da face.

Realizou-se, através do defeito ósseo, curetagem com drenagem de secreção purulenta presente no interior do seio (Figura 4) e sua limpeza através de irrigação abundante com soro fisiológico a 0,9% seguida de regularização óssea por meio de uma broca de desgaste esférica, eliminando-se assim qualquer tecido contaminado que poderia interferir no processo de cicatrização nessa região e favorecendo o fechamento mais passivo do retalho cirúrgico (Figura 5).

O tratamento da fístula oroantral foi realizado no mesmo tempo cirúrgico utilizando a técnica de deslizamento do retalho vestibular associando suturas do tipo simples, porém oclusivas, com fio reabsorvível Vicryl 3-0 (Figura 6).

Ao término da cirurgia foi prescrito o seguinte suporte terapêutico: 1) Antibioticoterapia sistémica via oral através da associação de amoxicilina 500mg e clavulonato de potássio 125mg, em 8/8 horas, por um período de 14 dias; 2) Anti-histamínico somado a descongestionante sistémico via oral através da associação de cloridrato de fexofenadina 60mg e cloridrato de pseudoefedrina 120mg, em 12/12 horas, por 14 dias; 3) Descongestionante tóxico via nasal através de cloreto de sódio a 3%, em 4/4 horas, por um período de 30 dias; 4) Analgésico periférico via oral através de dipirona sódica 500mg, em 6/6 horas, em caso de dor.

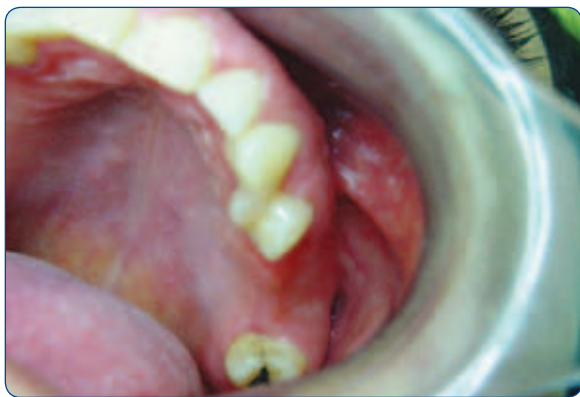

Figura 7 - Perfeita cicatrização epitelial

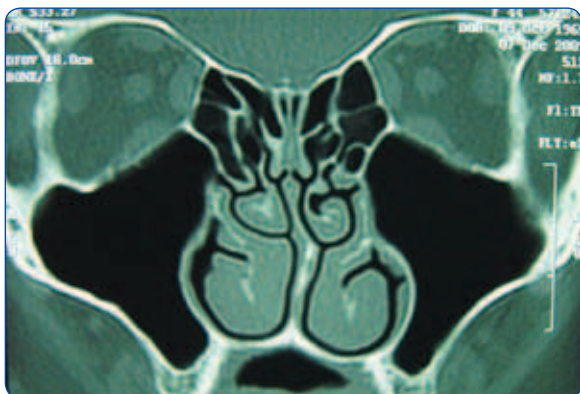


Figura 8 - Ausência de sinusite e completa cicatrização óssea

No pós-operatório de 8 meses, a paciente não apresentava queixas álgicas, relatava melhora considerável da congestão nasal, ausência de sinais flogísticos em região intra-bucal e completa cicatrização epitelial na antiga área da fístula oroantral (Figura 7). Na TC de seios da face, do mesmo período pós-operatório, em corte coronal (Figura 8) e corte axial, notou-se ausência de radiopacidade no seio maxilar assim como perfeita cicatrização óssea ao nível do processo alveolar superior posterior esquerdo.

DISCUSSÃO

As infecções dentárias são a causa de 5% a 10% das sinusites maxilares^(3,4), destacando-se as com origem em cáries, doença periodontal, cistos odontogénicos e iatrogénicas (tratamentos endodônticos não cirúrgicos, exodontias, colocação de implantes, elevação/aumento do seio maxilar, cirurgia endodôntica, cirurgia ortognática e cirurgia pré-protética)^(1,5,6,7). No presente caso, a causa foi iatrogénica por extracção traumática de um elemento dentário com posterior formação de fístula oroantral em virtude de insucesso na tentativa de

fechamento primário da comunicação bucosinusal.

A relação entre o dente e o seio maxilar é favorecida não somente pela proximidade anatómica, mas também pelo grande número de pequenos vasos situados entre a mucosa antral e o tecido periodontal⁽¹³⁾. Em relação à distância entre o soalho do seio maxilar e as raízes dos dentes superiores posteriores permanentes, os segundos molares, sobretudo a raiz palatina, são os dentes mais próximos do seio maxilar, seguindo-se os primeiros molares, terceiros molares, segundos pré-molares, primeiro pré-molares e casualmente o canino^(14,15). No caso em questão, o elemento dentário envolvido foi o primeiro molar superior esquerdo (26).

O diagnóstico da sinusite odontogénica envolve uma anamnese detalhada, um exame físico completo e exames auxiliares imagiológicos específicos⁽¹²⁾. Na anamnese, os principais sintomas são odontalgias associadas à zona afectada da maxila, cefaleias, sensibilidade na zona anterior da maxila, dores durante esforços e outros movimentos. Congestão e secreção nasal também são sintomas relatados^(5,12). A paciente em questão referia todos os sintomas referidos pelos autores.

O diagnóstico diferencial é feito com outras patologias, como: abscesso periapical agudo com celulite jugal e da zona infraorbitária, tumor maligno do seio maxilar situado no princípio da cavidade sinusal, pólipos nasossinuais, tumores malignos etmoidomaxilares e cistos mucosos⁽⁶⁾.

Brook⁽⁵⁾ afirmou que o manejo da sinusite odontogénica envolvendo o tratamento da causa dentária e a infecção do seio maxilar resulta na completa resolução do problema, evitando recidiva e complicações. A conjugação da terapêutica medicamentosa e cirúrgica, normalmente é necessária no tratamento da sinusite de origem odontogénica.

Ao nível do tratamento da infecção do seio maxilar, os procedimentos que se podem adoptar são: limpeza e punção do seio, efectuando-se a partir do meato inferior e em algumas situações através do óstio; antrostomia intranasal, procedendo-se a esta técnica quando há insucesso no método anterior, permitindo a drenagem e fluxo de ar através da abertura de um orifício localizado no meato inferior⁽⁶⁾; cirurgia endoscópica do seio, realizando-se nos casos de sinusite odontogénica crónica. Na opinião de Costa et al⁽¹⁶⁾ esta técnica é segura apresentando um grau de incidência de complicações baixo e menos morbidade. A técnica Caldwell-Luc define-se como uma técnica que permite retirar os tecidos infectados do seio maxilar sendo o acesso ao seio realizado na parede lateral da maxila sobre os ápices dos dentes remanescentes⁽¹¹⁾. No tratamento da causa dentária iatrogénica por exodontia, o tratamento das comunicações

bucosinusais é realizado imediatamente quando a abertura é criada, através de suturas oclusivas, ou posteriormente, como no caso de uma fístula de longa duração ou fracasso da tentativa de fechamento primário⁽¹⁷⁾. Na situação de uma fístula oroantral existem algumas técnicas para seu tratamento, como o deslizamento do retalho vestibular, a rotação do retalho palatino, o enxerto pediculado do corpo adiposo bucal (bola de Bichat)⁽¹⁸⁾ e o enxerto gengival livre removido do palato. Este último é um procedimento com alto índice de insucesso devido a falta de vascularização do retalho, o que poderia causar sua necrose⁽¹⁹⁾.

Alguns estudos têm sido realizados para se evitar uma exploração sinusal maior no tratamento da sinusite odontogénica. A sinusotomia da parede anterior do seio maxilar pode acarretar complicações como a nevralgia do trigémeo, persistência da infecção e recorrência da fístula oroantral⁽²⁰⁾. Estudo realizado por Lopatin *et al*⁽²¹⁾ avaliou a técnica nasossinusal e observou menor incidência de complicações e menor morbidade do que a observada na técnica Caldwell-Luc.

No caso clínico, o acesso cirúrgico planejado foi do tipo Newmann ou triangular com curetagem a partir do defeito ósseo, drenagem de secreção purulenta de dentro do seio e sua limpeza através de irrigação abundante com soro fisiológico a 0,9% seguida de regularização óssea através de uma broca de desgaste esférica, eliminando assim qualquer tecido contaminado que pudesse interferir no processo de cicatrização nessa região e favorecendo um fechamento mais favorável e sob menos tensão da fístula oroantral. O tratamento da fístula oroantral foi realizado no mesmo tempo cirúrgico utilizando a técnica de deslizamento do retalho vestibular associando suturas do tipo simples, porém oclusivas, com fio reabsorvível Vicryl 3-0.

Apesar do tratamento odontogénico e da drenagem cirúrgica ser de primordial importância, a terapia com antimicrobianos é uma parte essencial no manejo dos pacientes com sinusite odontogénica. No caso clínico em questão foi prescrito o seguinte suporte terapêutico: antibioticoterapia sistémica via oral através da associação

de amoxicilina 500mg e clavulonato de potássio 125mg, em 8/8 horas, por um período de 14 dias.

Lopatin *et al*⁽²⁰⁾ afirmaram que a administração oral de antibióticos eficazes contra a flora oral e patógenos do seio por 14 a 21 dias é mandatória. A penicilina é considerada a droga de escolha para a terapia de tais infecções devido à susceptibilidade da maioria dos patógenos orais, no entanto, a crescente resistência de microrganismos produtores de beta-lactamases tem limitado o seu uso⁽²²⁾. Brook *et al*⁽²²⁾ afirmam que nas circunstâncias nas quais exista resistência às penicilinas, pode-se recorrer a determinados antibióticos como clindamicina, cefoxitina, antibiótico do grupo carbapenem e ainda a combinação de penicilina com um inibidor de beta-lactamase. Em pacientes com alergia a penicilinas, pode-se prescrever clindamicina, sulfametoxazol-trimetoprim ou cefaclor. Perante a prescrição de metronidazol, associa-se outro antibiótico com propriedades de actuação contra os aeróbios ou estreptococos facultativos.

CONCLUSÕES

A estreita relação entre os ápices dos dentes superiores posteriores com o soalho do seio maxilar e o grande número de pequenos vasos situados entre a mucosa antral e o tecido periodontal tornam possível a origem odontogénica como a causa de sinusite maxilar. O diagnóstico correcto da sinusite odontogénica não é simples, pois há situações em que as estruturas afectadas, bem como os sinais e sintomas do paciente são comuns às sinusites sem causa dentária, portanto é necessário realizar uma anamnese detalhada, exame clínico completo, e recorrer a exames auxiliares de diagnóstico específicos, como a tomografia computadorizada de seios da face. No tratamento da sinusite odontogénica é necessário actuar sobre a causa dentária e sobre a sinusite, desta forma é possível resultar no fim da infecção existente, prevenir recidiva e complicações. A conjugação da terapêutica medicamentosa e cirúrgica, normalmente é necessária no tratamento da sinusite odontogénica.

BIBLIOGRAFIA

- 1 - Schow SR. Doenças Odontogénicas do Seio Maxilar. In: Peterson LJ, Ellis E, Hupp JR, Tucker MR. Cirurgia Oral e Maxilofacial Contemporânea. 4th ed. Rio de Janeiro: Elsevier, 2005: 443-459.
- 2 - Junqueira L, Carneiro J. Histologia Básica: Texto Atlas. 11th ed. Rio de Janeiro: Guanabara Koogan, 2008.
- 3 - Donado M. Sinusitis Odontógenas. In: Moya B. Cirurgia Bucal Patologia y Técnica. 2th ed. Barcelona: Masson, 1998: 457-466.
- 4 - Fauci AS, Longo DL, Braunwald E, Hauser SL, Jameson JL. Harrison Medicina Interna. 17th ed. Brasil: McGraw-Hill, 2009.

- 5 - Brook I. Sinusitis of odontogenic origin. Review. *Otolaryngology – Head and Neck Surgery* 2006;135:349-255.
- 6 - Escoda C, Aytés L. Sinusitis odontogénica. In: Escoda C, Aytés L. *Tratado de Cirurgia Bucal*. 1th ed. Espanha: Ediciones Ergon, 2004: 687-708.
- 7 - Sharan A, Madjar D. Correlation between maxillary sinus floor topography and related root position of posterior teeth using panoramic and cross-sectional computed tomography imaging. *Oral Surgery, Oral Medicine, Oral Pathology, Oral Radiology and Endodontology* 2006;102:375-38.
- 8 - Franche GL, Krumenauer RCP, Böhme ES, Mezarri A, Wiebbling AMD. Sinusite odontogénica. *RGO Porto Alegre* 2006;54:175-177.
- 9 - Bertrand B, Rombaux P, Eloy P, Reyhler H. Sinusitis of dental origin. *Acta-oto-rhino-laryngologica belg* 1997;51:315-322.
- 10 - Brook I. Microbiology of acute and chronic maxillary sinusitis associated with an odontogenic origin. *Laryngoscope* 2005;115:823-825.
- 11 - Brook I, Frazier EH, Gher ME. Microbiology of periapical abscesses and associated maxillary sinus. *Journal of Periodontology* 1996;67:608-610.
- 12 - Horch H-H. Patología Odontogénica de Los Senos Maxilares. In: Herzog M. *Cirurgia Oral y Maxilofacial*. 2th ed. Barcelona: Masson, 1995: 224-280.
- 13 - Reyhler H. Pathologie infectieuse d'origine dentaire. In: Piette E, Deboeck. *Traité de pathologies buccale et maxillofaciale*. Université: Bruxelles, 1991: 1283-1285.
- 14 - Berkovitz BKB, Holland GR, Moxhom BJ. *Anatomia, Embriologia e Histologia Bucal*. 3th ed. Brasil: Artmed, 2004.
- 15 - Williams PL, Warwick R, Dyson M, Bannister LH. *Gray Anatomia*. 37th ed. Rio de Janeiro: Guanabara Koogan, 1995.
- 16 - Costa F, Emanuelli E, Robyoni M, Zerman N, Polini F, Politi M. Endoscopic Surgical Treatment of Chronic Maxillary Sinusitis of Dental Origin. *J Oral Maxillofac Surg* 2007;65:223-228.
- 17 - Abuabara A, Cortez ALV, Passeri LA, Moraes M, Moreira RWF. Evaluation of different treatments for oroantral/oronasal communications: experience of 112 cases. *Int J Oral Maxillofac Surg* 2006;35:155-158.
- 18 - Freitas TMC, Farias JG, Mendonça RG, Alves MF, Ramos Jr RP, Cândia AV. Fístulas oroantrais: diagnóstico e propostas de tratamento. *Rev Bras Otorrinolaringol* 2003;69:838-844.
- 19 - Costa MA, Medeiros PJ. Complicações Bucossinusais. Araújo A, Gabrielli MFR, Medeiros PJ. *Aspectos Atuais da Cirurgia e Traumatologia Bucomaxilofacial*. 1th ed. São Paulo: Santos, 2007:155-169.
- 20 - Lopatin AS, Sysolyatin SP, Sysolyatin PG, Melnikov MN. Chronic Maxillary Sinusitis of Dental Origin: Is External Surgical Approach Mandatory? *Laryngoscope* 2002;112: 1056-1059.
- 21 - Mehrap, Murad H. Maxillary sinus disease of odontogenic origin. *Otolaryngol Clin North Am* 2004;37:347-364.
- 22 - Brook I, Calhoun L, Yocum P. Beta-lactamase-producing isolates of *Bacteroides* species from children. *Antimicrob Agents Chemother* 1980;18:164-166.
- 23 - Brook I. Microbiology and management of endodontic infections in children. *J Clin Pediatr Dent* 2003;28:13-17.