

Uso de Enxerto Ósseo Autógeno nas Reconstruções da Cavidade Bucal. Análise Retrospectiva de 07 Anos

Claudio Ferreira Nóia*, Henrique Duque de Miranda Chaves Netto**, Rafael Ortega Lopes***,

Jaime Rodríguez-Chessa**, Renato Mazzonetto****

Resumo: Actualmente existe uma grande demanda de pacientes que necessitam de tratamentos com implantes dentários osseointegráveis, entretanto esta situação é muitas vezes dificultada por alterações no rebordo alveolar desdentado, o que pode tornar a instalação do implante mais complicada. Os enxertos ósseos autógenos são nos dias actuais os tratamentos de escolha para aqueles pacientes com volume de osso insuficiente e que desejam receber implantes osseointegráveis. Sendo assim, o objectivo deste trabalho foi analisar retrospectivamente o uso de enxerto ósseo autógeno em pacientes tratados pela área de Cirurgia Buco-Maxilo-Facial da Faculdade de Odontologia de Piracicaba, da Universidade Estadual de Campinas no período de Junho de 2001 a Julho de 2008. Os resultados mostram que as áreas doadoras intrabucais foram utilizadas em 95,1% dos casos, sendo que a tuberosidade maxilar foi empregada em 39,8% dos casos, o ramo ascendente em 31,4% e a sínfise mandibular em 28,8% dos casos. O enxerto em bloco "onlay" foi à técnica mais usualmente empregada (53,7%), seguida pelo enxerto com osso particulado (36,6%) e pelo levantamento de seio maxilar (9,7%). Em conclusão, sempre que possível devemos optar por áreas doadoras intrabucais, e no presente trabalho essas áreas doadoras foram as mais comumente empregadas, sendo a tuberosidade maxilar a mais utilizada.

Palavras Chave: Aumento de volume alveolar; Enxerto ósseo autógeno; Implantes dentários

Abstract: Currently, there is great demand for patients who requires treatment with bone integrable dental implants, however this situation is often hampered by the changes in the edentulous alveolar ridge, which may make the installation of the implant more complicated. The autogenous bone graft are current days the choice of treatments for patients with insufficient bone volume to receive implants and that to receive bone integrable implants. The purpose of this study was to evaluate retrospectively the use of autogenous bone graft in patients treated in the Surgery Area of Oral and Maxillofacial from the College of Dentistry of Piracicaba, by de State University of Campinas in the period July 2001 to July 2008. The results show that the intraoral donors areas were used in 95,1% of the cases, and that the maxillary tuberosity was used in 39.8% of the cases, the ascending branch in 31,4% and the mandibular symphysis in 28,8% of the cases. The "onlay" block graft was the most commonly technique employed (53,7%), followed by the particulate bone graft (36,6%) and by sinus lifting of the maxillary (9,7%). In conclusion, whenever possible we should choose intraoral donors areas, and in this work, these donors areas were the most commonly employed, and the maxillary tuberosity the most used.

Key-words: Alveolar volume increase; Autogenous bone graft; Dental implants

(Nóia CF, Netto HDMC, Lopes RO, Rodríguez-Chessa J, Mazzonetto R. Uso de Enxerto Ósseo Autógeno nas Reconstruções da Cavidade Bucal. Análise Retrospectiva de 07 Anos. Rev Port Estomatol Cir Maxilofac 2009;50:221-225)

* CD. Mestrando em Cirurgia e Traumatologia Buco-Maxilo-Facial pela Faculdade de Odontologia de Piracicaba - Universidade Estadual de Campinas - Fop/Unicamp. Piracicaba- São Paulo- Brasil.

** CD, MSc. Doutorando em Cirurgia e Traumatologia Buco-Maxilo-Facial pela Faculdade de Odontologia de Piracicaba - Universidade Estadual de Campinas - Fop/Unicamp. Piracicaba- São Paulo- Brasil.

*** CD, Esp. Mestrando em Cirurgia e Traumatologia Buco-Maxilo-Facial pela Faculdade de Odontologia de Piracicaba - Universidade Estadual de Campinas - Fop/Unicamp. Piracicaba- São Paulo- Brasil.

**** CD, MSc, PhD. Professor Titular da área de Cirurgia e Traumatologia Buco-Maxilo-Facial da Faculdade de Odontologia de Piracicaba - Universidade Estadual de Campinas - Fop/Unicamp. Piracicaba- São Paulo- Brasil.

INTRODUÇÃO

A reabsorção do rebordo alveolar desdentado é uma alteração constante após as exodontias^(1,2). Esta ocorre porque o processo alveolar tem a função de dar sustentação aos dentes. Perdida esta função sua tendência é reabsorver gradativamente⁽³⁾. Sabe-se também que esta reabsorção óssea é crónica, progressiva, irreversível e acumulativa, sendo mais rápida nos primeiros seis meses, e continua durante toda a vida do paciente^(1,5). Em alguns pacientes esta reabsorção óssea contínua leva à atrofia óssea intensa dos maxilares, e posterior incapacidade de utilizarem próteses totais, considerando-se que a magnitude e o tipo de perda óssea podem sofrer grande variação individual^(2,5).

Doença periodontal, trauma, destruições patológicas e malformações são alguns outros factores que podem dificultar a reabilitação do sistema estomatognático com implantes. Os enxertos ósseos autógenos são actualmente os tratamentos de escolha para os pacientes com volume de osso insuficiente para receberem implantes osseointegráveis^(6,7).

A quantidade e a qualidade de osso do leito receptor do implante são considerados como um dos principais factores no sucesso dos tratamentos. Procedimentos reconstrutivos da maxila e mandíbula podem ser realizados para restabelecer estes factores, sendo considerados tratamentos cirúrgicos de maior complexidade e que podem comprometer os tratamentos implantológicos, quando não são realizados e indicados da forma adequada⁽⁸⁾.

Os achados clínicos têm demonstrado uma taxa de sucesso reduzido para implantes quando o osso da maxila é inadequado em volume e densidade, mostrando que os enxertos ósseos "inlay" e "onlay" teriam a capacidade de promover uma taxa de sobrevivência dos implantes próxima às obtidas em maxilas não reconstruídas⁽⁹⁾.

Os enxertos ósseos autógenos são removidos de uma área doadora do próprio paciente e seu uso em reconstruções de defeitos ósseos da cavidade bucal foi primeiramente descrito por Bränemark *et al.*⁽¹⁰⁾, em 1975, e nos dias actuais é considerado o padrão ideal para a reabilitação de pacientes que sofreram reabsorção óssea extensa e que desejam instalar implantes, pois apresentam propriedades osteogénicas, osteoindutoras e osteocondutoras, além de ser considerado um procedimento rápido e previsível^(6,7,11,12).

Os enxertos ósseos autógenos podem ser obtidos tanto de locais extra-orais: calota craniana, crista ilíaca, tibia, e costela; ou intra-orais: tuberosidade maxilar, sínfise mandibular, corpo mandibular, ramo ascendente e zígoma^(6,13,14).

Diante do exposto, o objectivo do presente estudo é analisar retrospectivamente o uso de enxertos ósseos autógenos em pacientes tratados pela área de Cirurgia Buco-Maxilo-Facial da Faculdade de Odontologia de Piracicaba, da Universidade Estadual de Campinas (Fop/Unicamp) no período de Junho de 2001 a Julho de 2008.

MATERIAIS E MÉTODOS

Foram incluídos na amostra prontuários devidamente identificados, registados e adequadamente arquivados nas dependências da referida área supracitada. Foram excluídos da amostra prontuários com dados insuficientes ou preenchidos de forma inadequada que indicavam dúvidas sobre detalhes do procedimento cirúrgico realizado ou da evolução clínica do paciente em questão, prontuários de pacientes que abandonaram o tratamento, prontuários de pacientes que realizaram outro tipo de enxerto ósseo (alógeno ou heterógeno), além dos prontuários cujos pacientes não concordaram com o tratamento proposto. Esta pesquisa foi realizada após a aprovação do Comité de Ética em Pesquisa da Fop/Unicamp sob o protocolo CEP no 078/2008.

Os enxertos ósseos autógenos foram classificados de acordo com a região doadora em: Intrabucais (Sínfise Mandibular, Ramo Ascendente e Tuberosidade da Maxila) e Extrabucais (Crista ilíaca, Calota craniana e Tibia).

A distribuição dos procedimentos reconstrutivos realizados foi classificada de acordo com a técnica empregada em: Enxerto em Bloco "Onlay", Enxerto com Osso Particulado e Levantamento de Seio Maxilar.

A colecta de dados foi realizada de modo concomitante por dois examinadores, sendo que cada prontuário teve seus dados analisados e interpretados simultaneamente por ambos, sendo os mesmos transferidos diretamente para um banco digital formulado exclusivamente para este estudo.

RESULTADOS

Foram encontrados um total de 178 prontuários de pacientes tratados com enxerto ósseo autógeno pela área de Cirurgia Buco-Maxilo-Facial da Fop/Unicamp no período de Junho de 2001 a Julho de 2008. Em seguida, de acordo aos critérios de inclusão/exclusão previamente estabelecidos, seleccionou-se uma amostra de 164 prontuários de pacientes para análise.

Foram removidos 156 (95,1%) enxertos de áreas doadoras intrabucais e 08 (4,9%) enxertos de áreas doadoras extrabucais (Gráfico 1). Com relação aos enxertos removidos de áreas intra-

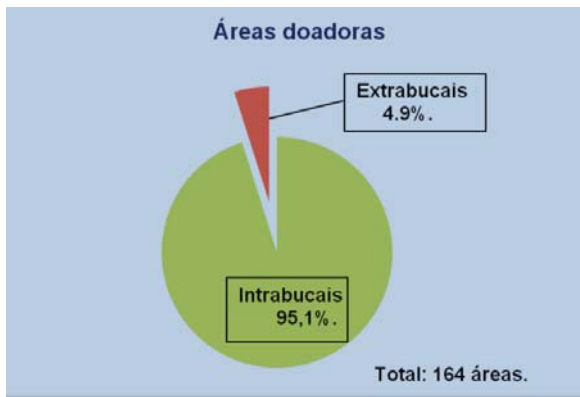


Gráfico 1 - Áreas doadoras utilizadas

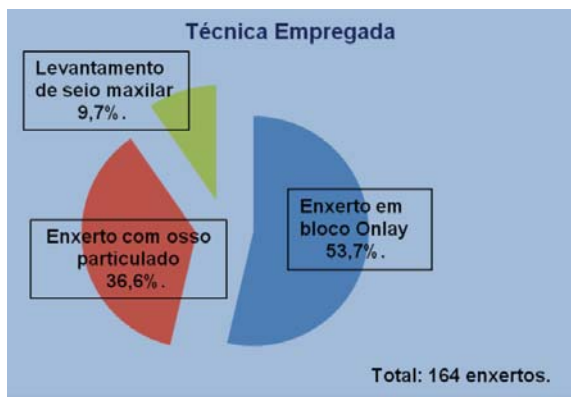


Gráfico 4 - Classificação dos procedimentos de acordo com a técnica empregada.

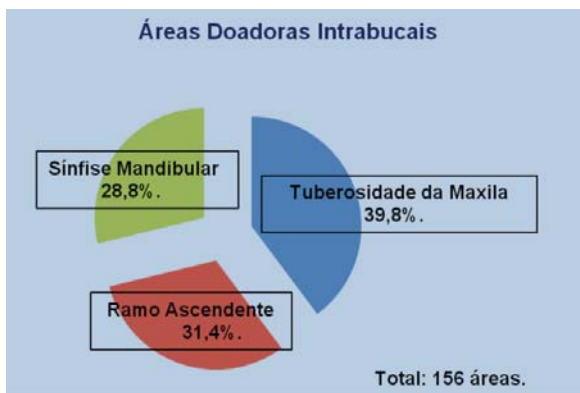


Gráfico 2 - Áreas doadoras intrabucais utilizadas

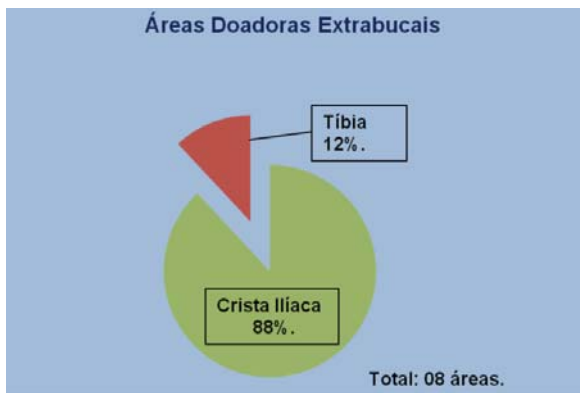


Gráfico 3 - Áreas doadoras extrabucais utilizadas

bucais, a região da tuberosidade da maxila foi utilizada em 62 casos (39,8%), seguida pelo ramo ascendente com 49 casos (31,4%) e pela sínfise mandibular com 45 casos (28,8%) (Gráfico 2). Já com relação aos enxertos removidos de áreas extrabucais, a crista ilíaca foi empregada em 07 casos (88%) e a tíbia em 01 caso (12%), sendo que não foi encontrado nenhum caso com calota craniana (Gráfico 3).

A distribuição dos procedimentos reconstitutivos realizados foi classificada de acordo com a técnica empregada. O enxerto em bloco "onlay" foi utilizado em 88 (53,7%) casos, seguido

pelo enxerto com osso particulado em 60 (36,6%) casos, e pelo levantamento de seio maxilar em 16 (9,7%) casos (Gráfico 4).

DISCUSSÃO

Actualmente os enxertos ósseos autógenos são considerados o tratamento de escolha para aqueles pacientes que apresentam volume ósseo insuficiente e que desejam reabilitar a saúde bucal com implantes dentários osseointegráveis. Esses enxertos são a melhor opção de tratamento quando comparado com enxertos alógenos ou heterógenos, pois apresentam propriedades osteogénicas, osteoindutoras e osteocondutoras, além de ser um procedimento rápido e previsível^(6,7,11,12,15).

No presente trabalho foi incluído um total de 164 prontuários de pacientes submetidos à remoção de enxerto ósseo autógeno, sendo que em 156 casos (95,1%) o enxerto foi removido de áreas doadoras intrabucais e 08 casos (4,9%) de áreas extrabucais. A eleição do sítio doador irá depender de alguns factores, como a quantidade óssea necessária, a acessibilidade, a dificuldade, o custo e o tempo requerido para o procedimento, e sempre que possível deve-se optar pelas áreas doadoras intrabucais, pois apresentam menor morbidade, tempo operatório reduzido, proximidade entre sítios doadores e receptores, menor custo operatório, ausência de cicatriz visível e ausência de internamento hospitalar^(6,13,14,16-19).

Dentre as áreas doadoras intrabucais utilizadas, observa-se que a tuberosidade da maxila foi a mais comumente empregada, sendo utilizada em 39,8% dos casos, seguida pelo ramo ascendente com 31,4% dos casos e pela sínfise mandibular com 28,8% dos casos. A sínfise mandibular foi à área doadora menos utilizada, e estudos têm mostrado que esta região é a que apresenta maiores complicações. Serra e Silva *et al.*⁽¹⁵⁾, (2006), avaliou a morbidade e as complicações dos locais doadores intrabucais e relatou que a prevalência de complicações foi mais signifi-

tiva após a remoção de enxerto da sínfise mandibular, sendo o déficit sensorial no lábio inferior e na área do mento a principal queixa dos pacientes.

Com relação aos enxertos removidos de áreas doadoras extrabucais, a crista ilíaca foi a mais comumente empregada, sendo utilizada em 88% dos casos, seguida pela tibia com 12% dos casos, e não foi encontrado nenhum caso com calota craniana. As áreas doadoras extrabucais são mais indicadas para grandes reconstruções, como em casos de severa atrofia dos rebordos alveolares maxilares, sendo a crista ilíaca a primeira opção de escolha⁽⁶⁾.

Os procedimentos reconstructivos foram classificados de acordo com a técnica empregada, sendo que o mais usualmente utilizado foi o enxerto em bloco "onlay" em 53,7% dos casos, seguido pelo enxerto com osso particulado com 36,6% dos casos, e pelo levantamento de seio maxilar com 9,7% dos casos. De acordo com Misch⁽⁶⁾, (1997), o enxerto em bloco "onlay" apresenta reabsorção mínima e manutenção da qualidade óssea densa. Block *et al.*⁽²⁰⁾, (1998), relata que o levantamento de seio maxilar com osso autógeno apresenta bons resultados, mas os resultados são ainda melhores quando associamos o osso autógeno com osso desmineralizado.

CONCLUSÕES

- 1 - Áreas doadoras intrabucais foram utilizadas em 95,1% dos casos, sendo a tuberosidade da maxila a região mais comumente empregada (39,8%), seguida pelo ramo ascendente (31,4%) e pela sínfise mandibular (28,8%).
- 2 - Áreas doadoras extrabucais foram utilizadas em 4,9% dos casos, sendo a crista ilíaca (88%) a região mais comumente empregada, seguida e pela tibia (12%).
- 3 - A técnica utilizando enxerto em bloco "onlay" foi empregada em 53,7% dos casos, seguido pelo enxerto com osso particulado com 36,6% e pelo levantamento de seio maxilar com 9,7% dos casos.

BIBLIOGRAFIA

- 1 - Atwood DA. Reduction of residual ridges: a major oral disease entity. *J Prosthet Dent* 1971; 26: 266-279.
- 2 - Tallgren A. The continuing reduction of the residual alveolar ridges in complete denture wearers: a mixed-longitudinal study covering 25 years. *J Prosthet Dent* 1972; 27: 120-132.
- 3 - Ashman A, Bruins P. Prevention of alveolar bone loss postextraction with HTR grafting material. *Oral Surg Oral Med Oral Pathol* 1985; 60: 146-153.
- 4 - Hjorting-Hansen E, Adawy AM, Hillerup S. The pattern of postoperative bone resorption following mandibular vestibulolingual sulcoplasty with free skin graft. *J Oral Maxillofac Surg* 1983; 41: 358-364.
- 5 - Piecuch JF, Segal D, Grasso JE. Augmentation of the atrophic maxilla with interpositional autogenous bone grafts. *Maxillofac Surg* 1984. 12: 133-138.
- 6 - Misch CM. Comparison of intraoral donor sites for onlay grafting prior to implant placement. *Int J Oral Maxillofac Implants* 1997; 12: 767-776.
- 7 - Garg AK, Morales MJ, Navarro I, Duarte F. Autogenous mandibular bone grafts in the treatment of the resorbed maxillary anterior alveolar ridge: rationale and approach. *Implant Dent* 1998; 7: 169-176.
- 8 - Lekholm U, Gunne J, Henry P, Higuchi K, Linden U, Bergstrom C, Van Steenberghe D. Survival the Branemark Implant in partially edentulous jaws: a 10-year prospective multicenter study. *Int J Oral and Maxillofac Implants* 1999; 14: 639-645.
- 9 - Keller EE, Eckert SE, Tolman DE. Maxillary antral and nasal one-stage inlay composite bone graft: preliminary report on 30 recipient sites. *J Oral Maxillofac Surg* 1994; 52: 438-447.
- 10 - Branemark PI, Lindstrom J, Hallén O, Breine U, Jeppson P-H, Ohman A. Reconstruction of the defective mandible. *Scand J Plast Reconstr Surg* 1975; 9: 116-128.

- 11 - Triplett RG, Schow SR. Autologous bone grafts and endosseous implants: complementary techniques. *J Oral Maxillofac Surg* 1996; 54: 486-494.
- 12 - Montazem A, Valauri DV, St-Hilaire H, Buchbinder D. The mandibular symphysis as a donor site in maxillofacial bone grafting: a quantitative anatomic study. *J Oral Maxillofac Surg* 2000; 58: 1368-1371.
- 13 - Raghoebar GM, Batenburg RHK, Vissink A, Reintsema H. Augmentation of localized defects of the anterior maxillary ridge with autogenous bone before insertion of implants. *J Oral Maxillofac Surg* 1996; 54: 1180-1185.
- 14 - Raghoebar GM, Meijndert L, Kalk WWI, Vissink A. Morbidity of mandibular bone harvesting: a comparative study. *Int J Oral Maxillofac Implants* 2007; 22: 359-365.
- 15 - Serra e Silva FM, Cortez ALV, Moreira RWF, Mazzonetto R. Complications of intraoral donor site for bone grafting prior to implant placement. *Implant Dent* 2006; 15: 420-426.
- 16 - Misch CE. *Implantes dentários contemporâneos*. 2 ed. São Paulo: Santos; 2000.
- 17 - Bezerra FJB, Lenharo A. *Técnica clínica avançada em implantodontia*. São Paulo: Artes Médicas; 2000.
- 18 - Clavero J, Lundgren S. Ramus or chin grafts for maxillary sinus inlay and local onlay augmentation: comparison of donor site morbidity and complications. *Clin Implant Dent Relat Res* 2003; 5: 154-160.
- 19 - Joshi A. An investigation of post-operative morbidity following chin graft surgery. *Br Dent J* 2004; 196: 215-218.
- 20 - Block MS, Kent JN, Kallukaran FU, Thunthy K, Weinberg R. Bone maintenance 5 to 10 years after sinus grafting. *J Oral Maxillofac Surg* 1998; 56: 706-714.

