

Tratamento de Extenso Tumor Odontogênico Ceratocístico por Descompressão e Complementação Cirúrgica com Solução de Carnoy

Ricardo Pelletti Ocaña *, Fábio de Abreu Alves **, Gabriel Haddad Franchim ***,

Fernando Simões Morando ***, Waldyr Antonio Jorge ****

Resumo: O presente trabalho relata o tratamento de extenso Tumor Odontogênico Ceratocístico localizado na mandíbula de um paciente do gênero masculino, de 24 anos de idade. Trata-se de uma lesão benigna, porém de comportamento agressivo. Historicamente, seu principal tratamento é a ressecção cirúrgica, entretanto, atualmente, as características da lesão são melhor entendidas, o que possibilita o desenvolvimento de novas terapias. O tratamento por descompressão, quando utilizado de forma isolada, está associado aos mais altos índices de recorrência enquanto que o tratamento cirúrgico radical pode levar a grandes deformidades. Novas perspectivas surgem com a combinação de estratégias terapêuticas que levam a procedimentos menos invasivos e ao mesmo tempo apresentam baixos índices de recidiva. Nesse sentido, nós propusemos um tratamento por descompressão e complementação cirúrgica com aplicação de Solução de Carnoy. Assim, um dreno de látex foi inserido dentro da cavidade patológica de modo a permitir a irrigação com soro fisiológico pelo próprio paciente, três vezes ao dia, durante um ano e meio. A cirurgia complementar foi realizada quando o aspecto radiográfico sugeriu uma regressão importante, com a lesão restrita ao corpo da mandíbula. Os dentes envolvidos foram extraídos. A lesão foi curetada e as paredes ósseas remanescentes sofreram abrasão por brocas multilaminadas. No final, a solução de Carnoy foi aplicada na cavidade patológica por três minutos. Como o Tumor Odontogênico Ceratocístico pode apresentar recidivas em 10 anos ou mais, o paciente deverá ser convocado para reavaliação anualmente durante esse tempo.

Palavras-Chave: Tumor Odontogênico Ceratocístico; Patologia oral; Solução de Carnoy; Descompressão; Ceratocisto

Abstract: The present paper reports the treatment of a large Odontogenic Keratocyst Tumor found in the mandible of a 24 year-old male patient. Odontogenic Keratocysts are aggressive benign lesions that have high recurrence indices. In the past, the main treatment of those tumors was by surgical resection. Nowadays the characteristics of the lesion are better understood, allowing the development of new therapies. Decompression treatment alone is related to the highest recurrence levels while extensive lesions treated by surgery only, can lead to great impairment and deformities. The combination of strategies that provide less invasive procedures and low recurrence indices are actually the main aim. In this way, we proposed a treatment by decompression and surgical complementation with Carnoy's solution. A latex drain was inserted into the pathological cavity in order to allow irrigation with saline solution by the patient itself three times a day, every day, during 1,5 years. The importance of the commitment of the patient was emphasized. The surgery was performed when the radiographic aspect of the lesion suggested that it had decreased in volume and was restricted to the mandible's body which took 1,5 year. The wisdom tooth and the second molar tooth, related with the lesion, were extracted, the lesion was removed by curettage and bone peeling with acrylic drills was performed. At last, Carnoy's solution was laid in the cavity for three minutes and washed out right after. Since Odontogenic Keratocysts may recur within 10 years or more, the patient will be, once a year, called for reevaluation during this period.

Key-words: Odontogenic Keratocyst Tumor; Oral pathology; Carnoy's Solution; Decompression; Keratocyst

(Ocaña RP, Alves FA, Franchim GH, Morando FS, Jorge WA. Tratamento de Extenso Tumor Odontogênico Ceratocístico Por Descompressão e Complementação Cirúrgica com Solução de Carnoy. Rev Port Estomatol Cir Maxilofac 2009;50:87-92)

* Cirurgião-dentista bucomaxilofacial, Doutorando da Fundação Antonio Prudente – Hospital A.C. Camargo, São Paulo

** Cirurgião-dentista estomatologista, Chefe do Departamento de Estomatologia da Fundação Antônio Prudente – Hospital A.C. Camargo, São Paulo

*** Cirurgião-dentista bucomaxilofacial, Hospital Municipal do Campo Limpo, São Paulo

**** Cirurgião-dentista bucomaxilofacial, Professor Associado da Universidade de São Paulo, Coordenador do Curso de Especialização em Cirurgia Bucomaxilofacial da Fundação Faculdade de Odontologia –USP, São Paulo

INTRODUÇÃO

Tumor Odontogênico Ceratocístico (TOC) é a nova denominação do Ceratocisto Odontogênico. Essa lesão vem sendo assim denominada desde o ano de 2005, quando a Organização Mundial de Saúde, considerando descobertas recentes de anormalidades cromossômicas e alterações genéticas, especialmente do gene PTCH⁽¹⁾, resolveu alterar a classificação da lesão, passando a considerá-la como neoplasia cística odontogênica e recomendando o novo termo.

A primeira descrição da lesão surgiu em 1956⁽²⁾ e muitos outros trabalhos foram então elaborados de modo a desvendar o seu comportamento clínico. A característica mais preocupante do TOC é seu alto grau de recorrência, sendo que as variantes com epitélio paraqueratinizado apresentam índices de recidiva maiores que as variantes com epitélio ortoqueratinizado ou mistas⁽³⁾. A atual tendência é a de se classificar a variante ortoqueratinizada como sendo uma entidade patológica à parte, sob a denominação de Cisto Odontogênico Ortoceratinizante⁽⁴⁾. A camada epitelial desta entidade patológica provavelmente está relacionada à alta recidiva da lesão, pois, além de apresentar capacidade proliferativa intensa originada por uma aumentada actividade mitótica é também bastante friável o que frequentemente leva à sua remoção incompleta em procedimentos cirúrgicos⁽⁵⁾. Outro agravante é a presença de ilhotas epiteliais e lesões satélite aderidas à mucosa adjacente e que estão presentes em 50% das lesões⁽⁶⁾.

A etiologia da lesão não está completamente elucidada, mas sabe-se que é originada a partir de remanescentes da lâmina dentária⁽⁶⁾.

Geralmente são lesões solitárias, salvo se estiverem associadas ao Síndrome de Gorlin-Goltz (Síndrome do Carcinoma Basocelular) na qual ocorrem em 65 a 75% dos casos⁽⁷⁾. A mandíbula é mais acometida do que a maxila, sendo que a parte posterior da mandíbula apresenta ocorrência maior do que a parte anterior. O aspecto radiográfico pode ser unilocular ou multilocular e pode assumir diversas relações com os dentes: envolvendo coroas ou ápices radiculares, interposto entre raízes, etc⁽⁸⁾. Em entre 25 e 40% dos casos, um dente não erupcionado estará envolvido. A lesão parece ter uma ligeira predileção pelo género masculino, predominando nas segunda e terceira décadas de vida⁽⁹⁾. O TOC pode causar ainda, adelgaçamento das corticais ósseas, reabsorção radicular e movimentação dentária⁽¹⁰⁾. O diagnóstico destas lesões não pode ser realizado apenas por seus aspectos clínicos, excepto quando se tratar de Síndrome de Gorlin-Goltz. Aproximadamente 25% dos pacientes com TOC não apresentam sintomas e 34% dos casos diagnosticados

são achados radiográficos⁽¹¹⁾.

Vários métodos de tratamento vêm sendo sugeridos no intuito de encontrar uma terapia que seja o mais conservadora possível e, ainda assim, garanta baixos índices de recidiva. Grandes ressecções dos ossos envolvidos pela lesão provocam mutilações e são altamente debilitantes além de acarretar complexos procedimentos de reconstrução e reabilitação, sem contar os agravos de ordem psicológica⁽¹¹⁾. A ressecção completa do osso envolvido praticamente não apresenta recidiva. Métodos ultra conservadores, por outro lado, como a simples enucleação, curetagem ou marsupialização da lesão estão relacionados com os maiores índices de recidiva⁽¹²⁾. Quando o tratamento cirúrgico composto por enucleação seguido de crioterapia é usado, os índices de recidiva ficam em torno de 11,5% nos primeiros 3,5 anos⁽¹³⁾ mas podem atingir 31% em cinco anos de acompanhamento. Estudos demonstram que o tratamento cirúrgico no qual a Solução de Carnoy é aplicada imediatamente após a enucleação está relacionado com um índice de recidiva de até 1,6% em cinco anos, o que é considerado baixo. Outra alternativa menos cruenta e igualmente eficaz consiste na ressecção óssea com preservação da parte basal da mandíbula sendo a cirurgia finalizada pelo tratamento das paredes ósseas com a utilização de brocas cirúrgicas multilaminadas. O inconveniente é que por vezes o bloqueio maxilomandibular se faz necessário em virtude da espessura mandibular remanescente poder levar à fractura do osso⁽¹⁴⁾.

Autores que recomendam a marsupialização como tratamento definitivo do TOC apresentam um tempo de acompanhamento pós-descompressão curto demais (entre 3 e 4 anos). Entretanto, esses trabalhos mostram uma radical regressão da lesão entre 7 e 19 meses⁽¹⁵⁾ sendo que em média, as lesões regridem entre 5% e 91% em um período de 6 a 12 meses⁽¹⁶⁾. Esses autores também ressaltam a necessidade da colaboração do paciente em relação à frequência de irrigações que o mesmo deverá executar diariamente^(15,16). Em alguns casos de descompressão, as características histológicas da lesão podem se alterar a ponto de, ao final de 12 meses não mais poderem ser classificadas como TOC⁽¹⁶⁾.

É de fundamental importância que o período de acompanhamento do paciente seja superior a cinco anos após a conclusão do tratamento, uma vez que 28,6% das recorrências acontecem após o quinto ano e 14,3% após o décimo ano⁽⁹⁾. Recidivas tardias, portanto, são frequentes em relação ao TOC e por isso, retornos do paciente ao consultório a cada 2 anos é altamente recomendado mesmo após o quinto ano de acompanhamento⁽⁹⁾.

A solução de Carnoy é uma substância cauterizante e neurotóxica^(5,6). O dano em nervos depende de sua penetração nos tecidos sendo que o tempo de exposição é factor crítico. Estudos

em coelhos comprovaram que, em até 3 minutos, a substância irá impregnar o perineuro o qual actua como uma barreira protetora. Entre três e cinco minutos o perineuro é rompido pelo agente que penetra no endoneuro levando a prejuízo funcional do nervo⁽⁶⁾. A solução de Carnoy mais utilizada apresenta a fórmula modificada por Cutler e Zolinger: álcool absoluto 6ml, clorofórmio 3ml, ácido acético glacial 1ml e cloreto férrico 0,1mg/ml. Essa substância quando utilizada para tratamento da cavidade patológica do TOC após a enucleação da lesão tem mostrado índices de recidiva semelhantes à ressecção porém sem uma cirurgia agressiva⁽¹²⁾.

Neste trabalho, descrevemos o caso clínico de um paciente do gênero masculino que compareceu na clínica da Faculdade de Odontologia da Universidade de São Paulo (FOUSP) apresentando TOC em mandíbula, lado esquerdo, de grandes dimensões, estendendo-se do corpo do osso (região molar) até a chanfradura da mandíbula, no seu ramo. A primeira etapa do tratamento constou de descompressão. Após um ano e seis meses de seguimento, notou-se redução importante da lesão a qual passou a limitar-se apenas ao corpo da mandíbula. Procedeu-se, então, à curetagem do remanescente da lesão, sob anestesia local, seguida de desgaste ósseo realizado com brocas de baixa rotação e aplicação de solução de Carnoy. O caso está sendo acompanhado não havendo sinais de recidiva até ao presente momento.

Acreditamos poder contribuir para o tratamento deste tipo de lesão ao apresentar uma terapia viável, racional, pouco cruenta e possivelmente com baixos índices de recidiva e que resulta do estudo de diversas outras modalidades de tratamento já apresentadas.

CASO CLÍNICO

Em Junho de 2006, paciente de 24 anos, gênero masculino, leucoderma, procurou o serviço de cirurgia e traumatologia buco-maxilofacial da FFO-USP, com queixa de dor em região de mandíbula, lado esquerdo. Os sinais vitais eram normais e o paciente não apresentava febre. Trazia consigo uma radiografia panorâmica recente, uma vez que havia realizado previamente consulta em outra clínica. Ao exame físico foram constatados aumento de volume unilateral no lado esquerdo da face, trismo (Figura 1) e linfonodos palpáveis na cadeia submandibular. Ao exame intra-oral, o qual foi realizado com dificuldade devido ao trismo, foi notado edema com apagamento do fundo de vestibulo na região dos molares inferiores do lado esquerdo.

Ao exame radiográfico foi observada extensa área radiolúcida no lado esquerdo de mandíbula, que se estendia da chan-

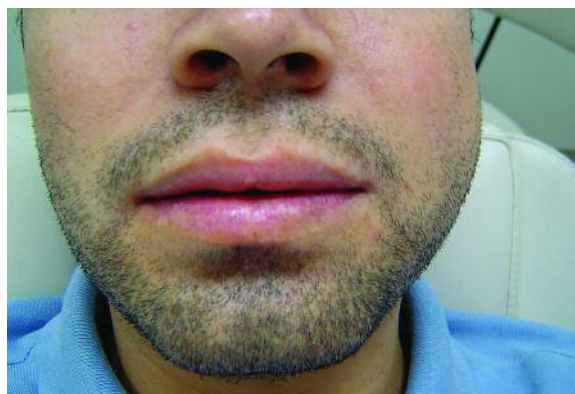

Figura 1 - Edema importante no lado esquerdo da face

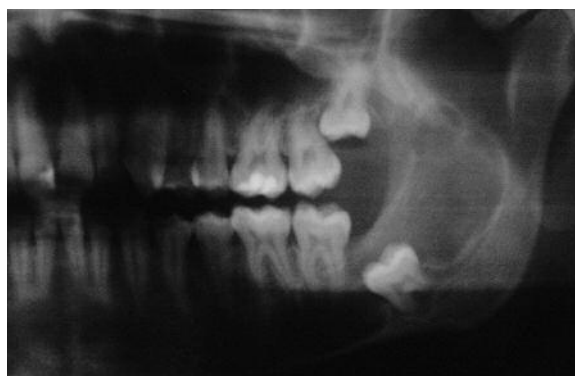

Figura 2 - Detalhe da radiografia panorâmica inicial. Notar extensão da lesão desde a incisura da mandíbula ao primeiro molar inferior esquerdo

fradura da mandíbula até ao corpo, na região de primeiro molar inferior. A lesão apresentava contornos nítidos e halo radiopaco discreto em todo o seu perímetro. O terceiro molar (dente 38), totalmente incluso e méso-angulado, estava completamente imerso na lesão e próximo à basal da mandíbula. Os ápices de primeiro e segundo molares apresentavam íntima relação com a lesão (Figura 2).

De acordo com os achados clínico-radiográficos nossas hipóteses de diagnóstico foram TOC ou ameloblastoma associado a uma infecção secundária. Após recolha da história médica pela qual foi verificado ser o paciente ASA I, procedeu-se a drenagem de abscesso e instalação de dreno de Penrose. No procedimento, foi realizado também irrigação com soro fisiológico 0,9% o que permitiu observar a saída de numerosas placas de coloração amarelada e aspecto caseoso, o que foi fortemente sugestivo de TOC. No mesmo tempo cirúrgico foi colectada amostra de tecido e encaminhada para exame anatomopatológico no serviço de anatomia patológica da FOUSP.

Foram prescritos: amoxicilina 500mg a cada 8h, por sete dias, diclofenaco sódico 50mg a cada 8h, por três dias, e dipirona sódica 500mg a cada 6h, por dois dias. O paciente foi dispensado com data de retorno em três dias para reavaliação.

No retorno, foi observada sensível melhoria do quadro geral,

com boa abertura de boca e ausência de dor. O dreno estava em posição e foi removido. Após outros quatro dias, também a sutura foi removida.

O exame histológico do material, encaminhado para análise, mostrou cavidade revestida por epitélio pavimentoso estratificado paraqueratinizado exibindo camada basal em paliçada e hiper cromática e relação epitélio-conjuntivo plana. Áreas de hemorragia e infiltrado inflamatório mononuclear puderam ser observados também. O laudo foi conclusivo para tumor odontogénico ceratocístico.

O paciente foi contactado mais uma vez e o seu quadro foi detalhadamente explicado e discutido. Várias modalidades terapêuticas foram sugeridas e em conjunto (corpo clínico e paciente) optou-se pela terapia conservadora. O paciente foi enfaticamente alertado para a extrema necessidade de disciplina e colaboração, principalmente no tocante às irrigações diárias com soro fisiológico que deveriam ser realizadas pelo próprio em seu domicílio.

Assim, em Agosto de 2006, foi realizada nova intervenção para acesso à cavidade patológica e instalação de dreno de látex (Figura 3). As irrigações diárias, recomendadas em três vezes ao dia, foram iniciadas a partir desta data. O paciente relatou que, no primeiro ano, as placas caseosas vistas aquando das irrigações eram mais intensas, sendo nos últimos meses, já em 2008, mais raramente observadas.

Após três meses da instalação do dreno, o qual havia sido suturado com fio de nylon 4-0, foi verificado um trajeto fistuloso persistente e o dreno pôde ser finalmente removido (Figura 4). O paciente foi alertado, entretanto para o fato de que, caso houvesse regressão da fístula a ponto de impedir a irrigação, nova intervenção cirúrgica teria que ser efectuada, o que acabou não sendo necessário.

O paciente foi acompanhado com retornos de três meses de periodicidade. A cada seis meses, nova imagem radiográfica panorâmica foi solicitada.

Em Novembro de 2006, aproximadamente seis meses após a instalação do dreno de látex, já podia ser constatado o início da regressão da lesão. A região do ramo esquerdo da mandíbula apresentava imagem sugestiva de neoformação óssea. O dente 38 sofreu nítida movimentação aproximando-se da cortical superior e afastando-se da basal.

Após mais doze meses, o aspecto radiográfico mostrava imagem de tecido ósseo normal na região do ramo. O primeiro molar (dente 36) estava completamente livre da lesão (Figura 5). No exame clínico, o terceiro molar já podia ser observado através da fístula cirurgicamente criada.

Em Dezembro de 2007, foi realizada nova intervenção cirúrgica, conforme programado. O critério adoptado para determinação do momento da nova cirurgia foi a possibilidade de sua

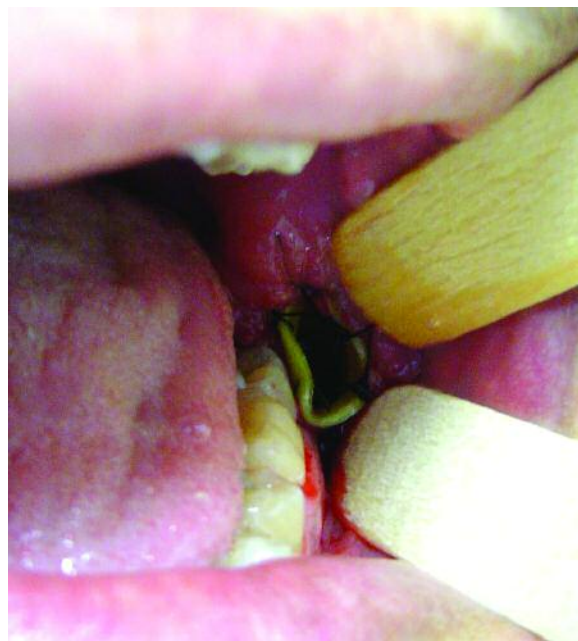


Figura 3 - Instalação do dreno de látex

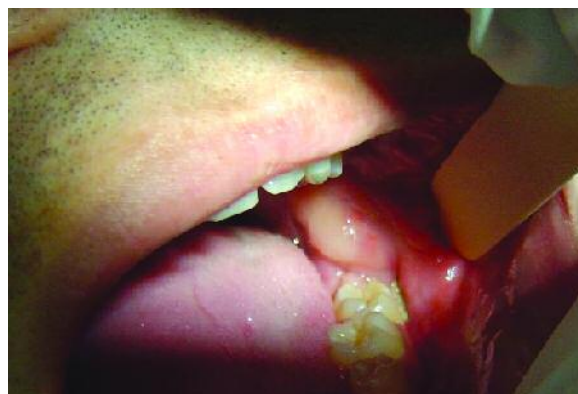

Figura 4 - Trajeto fistuloso após remoção do dreno

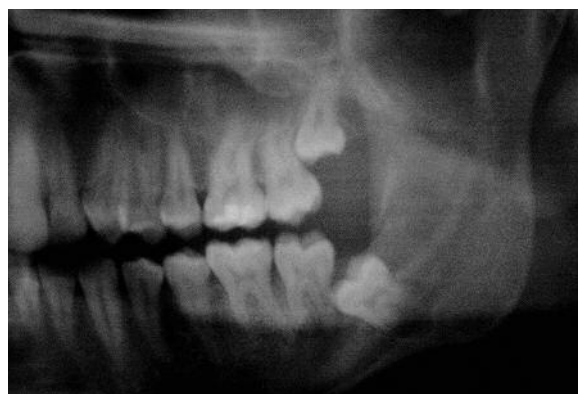

Figura 5 - Detalhe da radiografia panorâmica, um ano e meio após instalação do dreno

realização sob anestesia local.

Foi realizada infiltração anestésica na região pterigomandibular esquerda e complementação para o nervo bucal.

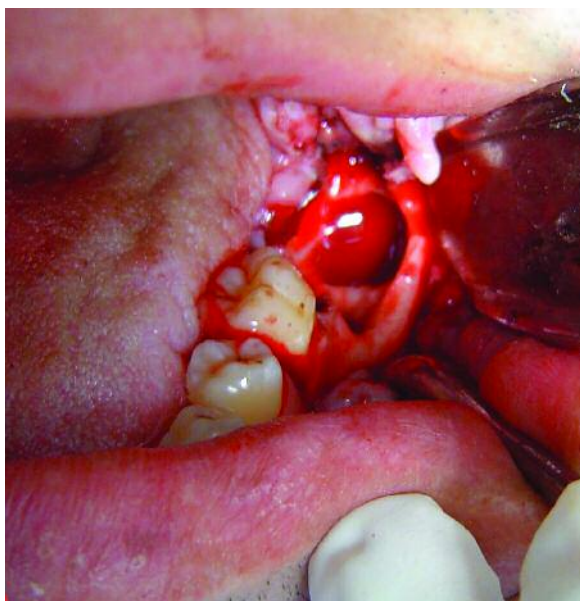


Figura 6 - Cirurgia para exérese completa da lesão

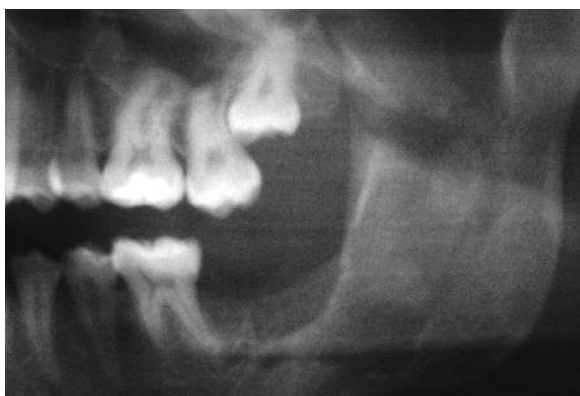

Figura 7 - Detalhe de radiografia panorâmica, sete meses após exérese da lesão

Procedeu-se a uma incisão desde a região retromolar seguindo por intrassulcular vestibular dos dentes até ao 35 e terminando com uma descarga oblíqua na região do segundo pré-molar. Após o descolamento do retalho, foi realizada osteotomia com instrumentos rotatórios de alta rotação sob irrigação com soro fisiológico 0,9% e remoção de parte da tábua óssea vestibular. Com elevadores foi feita exérese dos terceiro e segundo molares inferiores (dentes 37 e 38). A lesão removida foi enviada para exame laboratorial. Após vigorosa curetagem, utilizaram-se brocas de baixa rotação, montadas em peça de mão, para realização da brocagem (peeling) das paredes ósseas remanescentes (Figura 6). Finalmente, após protecção das mucosas com compressas, uma gaze embebida em solução de Carnoy foi colocada na cavidade e lá deixada por exactos três minutos. Após esse período a mesma foi retirada e irrigação profusa por igual período foi feita. O retalho foi suturado e o paciente foi dispensado com receita de antibiótico, antiinflamatório e analgésico no

mesmo esquema posológico previamente descrito. Na primeira consulta pós-operatória, uma semana após, o paciente apresentou-se sem dor, edema ou outros sinais flogísticos. Também não havia sintomas de parestesia, demonstrando que o nervo alveolar inferior estava preservado. O novo laudo anatomopatológico foi semelhante ao primeiro já descrito, mostrando haver manutenção do aspecto paraqueratinizado do epitélio da lesão, porém sem pérolas de queratina.

Em Julho de 2008 foi obtida nova radiografia panorâmica, cuja imagem sugere normalidade tecidual óssea (Figura 7).

DISCUSSÃO E CONCLUSÕES

O caso clínico apresentado aqui mostra o tratamento do TOC por uma combinação de modalidades terapêuticas que têm por objectivo alcançar uma fórmula que alie baixa morbidade a baixos índices de recidiva.

Apesar da grande maioria dos casos de TOC ser assintomática, o quadro apresentado foi de uma lesão que se mostrou infectada, o que levou à dor, edema e demais sinais flogísticos, mas que por isso permitiu a descoberta da lesão e, posteriormente, o seu diagnóstico. Optamos por realizar uma biópsia incisional ao mesmo tempo que tratamos a infecção a fim de agilizar o diagnóstico e estabelecer a terapia adequada o mais rapidamente possível. Somente após a obtenção do laudo anatomopatológico foi possível decidir pela instalação do dreno para descompressão da lesão.

Dessa forma, o tratamento por descompressão que vêm sendo indicado por diversos autores como terapia definitiva para o tratamento do TOC, foi realizado com o intuito de reduzir drasticamente as dimensões da lesão de maneira a permitir uma complementação cirúrgica pouco cruenta e que não mutilasse o paciente. A desvantagem da técnica empregada fica por conta do longo período em que o paciente se deve comprometer com o tratamento e assiduamente realizar as irrigações. Outra desvantagem é a possibilidade de recidiva, a qual não tem índices bem determinados uma vez que se trata de uma modalidade terapêutica recente.

BIBLIOGRAFIA

- 1 - Daley TD, Multari J, Darling MR. A case report of a solid keratocystic odontogenic tumor: is it the missing link? *Oral Surg Oral Med Oral Pathol Oral Radiol Endod* 2007; 103:512-5.
- 2 - Phillipsen H. On keratocysts in the jaws. *Tangleagebladet* 1956; 60:963.
- 3 - Zhao YF, Wei JX, Wang SP. Treatment of odontogenic keratocysts: a follow-up of 255 chinese patients. *Oral Surg Oral Med Oral Pathol Oral Radiol Endod* 2002; 94:151-6.
- 4 - González-Alva P, Tanaka A, Oku Y, Yoshizawa D, Itoh S, Sakashita H, Ide F, Tajima Y, Kusama K. Keratocystic odontogenic tumor: a retrospective study of 183 cases. *J Oral Sci* 2008; 50:205-12.
- 5 - Frerich B, Cornelius CP, Wiethölter H. Critical time of exposure of the rabbit inferior alveolar nerve to Carnoy's solution. *J Oral Maxillofac Surg* 1994; 52:599-606.
- 6 - Stoelinga PJW. The treatment of odontogenic keratocysts by excision of the overlying, attached mucosa, enucleation and treatment of the bony defect with Carnoy solution. *J Oral Maxillofac Surg* 2005; 63:1662-6.
- 7 - Medeiros L, Ferreira JC. Síndrome de Gorlin-Goltz: Revisão bibliográfica a propósito de um caso clínico. *Rev Portuguesa de Estomatologia, Medicina Dentária e Cirurgia Maxilofacial* 2006; 47:25-32
- 8 - Ali M, Baughman RA. Maxillary odontogenic keratocyst. A common and serious clinical misdiagnosis. *JADA* 2003; 134:877-83.
- 9 - Chirapathomsakul D, Sastravaha P, Jansisanont P. A review of odontogenic keratocysts and the behavior of recurrences. *Oral Surg Oral Med Oral Pathol Oral Radiol Endod* 2006;101:5-9.
- 10 - Koseoglu BG, Atalay B, Erdem MA. Odontogenic cysts: a clinical study of 90 cases. *J Oral Sci* 2004; 46:253-257.
- 11 - Dammer R, Niederdellmann H, Dammer P, Nuebler-Moritz M. Conservative or radical treatment of keratocysts: a retrospective review. *Br J Oral Maxillofac Surg* 1997; 35:46-48.
- 12 - Blanas N, Freund B, Schwartz M, Furst IM. Systematic review of the treatment and prognosis of the odontogenic keratocyst. *Oral Surg Oral Med Oral Pathol Oral Radiol Endod* 2000;90:553-58.
- 13 - Schimdt BL, Pogrel MA. The use of enucleation and liquid nitrogen cryotherapy in the management of odontogenic keratocysts. *J Oral Maxillofac Surg* 2001; 59:720-5.
- 14 - Bataineh AB, Al Qudah MA. Treatment of mandibular odontogenic keratocysts. *Oral Surg Oral Med Oral Pathol Oral Radiol Endod* 1998; 86:42-47.
- 15 - Pogrel MA, Jordan RCK. Marsupialization as a definitive treatment for the odontogenic keratocyst. *J Oral Maxillofac Surg* 2004;62:651-55.
- 16 - August M, Faquin WC, Troulis MJ. Dedifferentiation of odontogenic Keratocyst Epithelium after cyst decompression. *J Oral Maxillofac Surg* 2003; 61:678-83.