

Quistos Maxilares e Tumores Odontogénicos

Raul José Pereira*

Resumo: O exame histopatológico de uma lesão com suspeita clínica e radiológica de quisto é obrigatório para confirmar que realmente se trata de um quisto e neste caso estabelecer a sua classificação ou para decidir que apesar da sua aparência, a lesão não é um verdadeiro quisto e pelo contrário trata-se de uma lesão inflamatória ou tumoral, que o próprio estudo histopatológico deve tipificar adequadamente para poder estabelecer o seu prognóstico e o plano de tratamento mais adequado.

O objectivo deste trabalho é tentar contribuir para que este diagnóstico diferencial possa ser mais fácil e correctamente realizado.

Palavras-Chave: Quistos maxilares; Tumores odontogénicos

Abstract: Histopathological examination of a lesion with radiological and clinical suspicion of cyst is required to confirm that this is really a cyst and establish its classification or to decide that despite its appearance, the lesion is not a true cyst and on the contrary it is an inflammatory lesion or tumor which the histopathologic study should be able to adequately represent in order to establish its appropriate prognosis and treatment plan.

The aim of this work is to contribute to this differential diagnosis can be more easily and accurately performed.

Key-words: Jaw cysts, odontogenic tumor

(Pereira RJ. Quistos Maxilares e Tumores Odontogénicos. Rev Port Estomatol Cir Maxilofac 2009;50:119-125)

* Mestre em Cirurgia Oral; Médico Dentista; Assistente Universitário no Instituto Superior de Ciências da Saúde-Norte (ISCS-N)

INTRODUÇÃO

Os quistos derivados dos tecidos odontogénicos são caracterizados como lesões de extraordinária variedade. O complexo desenvolvimento das estruturas dentárias é reflectido nessa multiplicidade, uma vez que os quistos representam uma alteração em alguma fase do desenvolvimento normal da odontogénese. É de extrema importância considerar que o facto da perfeita compreensão da patogénese dos quistos odontogénicos significa uma compreensão da histogénese do dente.

Com raras excepções, no osso, quistos limitados por epitélio são observados somente nos maxilares. Mesmo considerando que os quistos possam ser resultado da inclusão de epitélio na linha de fusão dos processos embrionários, a maioria dos quistos maxilares é limitado por epitélio de origem odontogénica.

Como podem ocorrer vários tipos de quistos, dependendo principalmente da fase da odontogénese em que se originam, houve inúmeras tentativas de os classificar e criar um sistema de nomenclatura destas lesões.

QUISTOS MAXILARES

Um primeiro grupo de quistos maxilares são malformações resultantes do encerramento incompleto de fissuras normais no desenvolvimento embrionário ou fetal ou de dilatações de estruturas ductais normais. Estes quistos, que em conjunto têm a denominação de fissurados, são quistos não odontogénicos, porque a sua formação não tem qualquer relação com a odontogénese^(1,2).

O estudo histopatológico não é decisivo na sua classificação, porque todos estes quistos são revestidos por um epitélio plano poliestratificado ou por um epitélio cilíndrico do tipo respiratório (Figura 1), sem nenhuma peculiaridade que permita diferenciar uns dos outros. A sua classificação é clínica e radiológica, atendendo à sua topografia. Os situados na linha média, subdividem-se em: nasopalatino, do palato médio e mandibular medial. Os situados lateralmente classificam-se em: nasolabial ou nasoalveolar e globulomaxilar^(1,2).

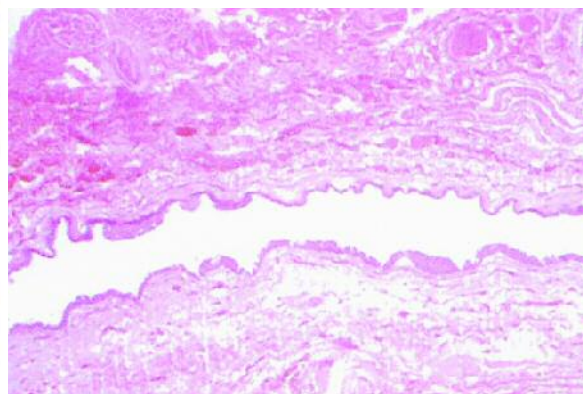


Figura 1 - Quisto fissurado

O estudo histopatológico é mais importante na classificação dos quistos odontogênicos, ou seja, nos quistos que se desenvolvem a partir de estruturas relacionadas com os tecidos dentários.

Um primeiro grupo muito frequente (51% de todos os quistos) denomina-se quistos inflamatórios porque são o resultado final de um processo inflamatório que surgiu relacionado com uma peça dentária desvitalizada. Um granuloma apical passa a quisto e com o tempo epiteliza, provavelmente a partir de restos epiteliais da odontogênese. Forma-se assim o quisto radicular (apical ou periapical) revestido por epitélio plano poliestratificado não queratinizado, com cristas, com acantose irregular, com uma parede fibrosa na qual existe infiltração inflamatória difusa mista e inespecífica e por vezes com a presença de corpos hialinos (corpos de Rushton). Estes quistos podem persistir ou formar-se após a extracção da peça dentária denominando-se quistos residuais. O quisto paradentário é de histologia idêntica, mas surge relacionado com uma peça dentária vital totalmente erupcionada, com história de pericoronarite.

Um segundo grupo de quistos odontogênicos é constituído pelos quistos cuja formação obedece a alterações da odontogênese. São quistos não inflamatórios. O mais frequente é o quisto folicular (quisto dentígero). Este quisto aparece intimamente relacionado com uma peça dentária não erupcionada, envolvendo-a total ou parcialmente^(1, 2, 3).

Uma variante do quisto folicular é o quisto de erupção que tem relevância na mucosa alveolar das crianças em continuidade com a peça dentária recém erupcionada. Estes quistos são revestidos por um epitélio plano poliestratificado não queratinizado, fino e sem cristas, por vezes com metaplasia cilíndrica ou mucosa, a sua parede é fibrosa, pobremente celular com zonas de aspecto mixoide na qual com frequência se identificam restos epiteliais odontogênicos não proliferativos (Figura 2). Quando estas lesões se inflamam secundariamente, a sua histopatologia torna-se indistinta da dos quistos inflamatórios^(3, 4).

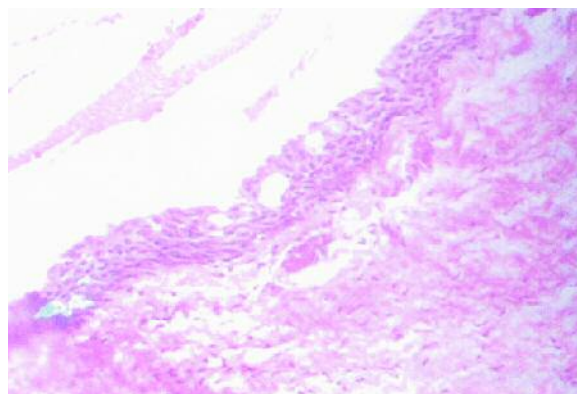


Figura 2 - Quisto folicular

O quisto lateral periodontal (unilocular) e as suas variantes o quisto botriode (multilocular) e o quisto gengival (extra ósseo) são histopatologicamente sobreponíveis ao quisto folicular ainda que no seu epitélio se possam encontrar placas de células claras (Figura 3). O quisto glandular apresenta alternância entre um revestimento plano poliestratificado com um revestimento cúbico ou cilíndrico com estruturas glandulares ou pseudoglandulares (Figura 4). Estes quistos não têm uma relação topográfica de continuidade com peças dentárias. Ainda que o tipo de revestimento possa orientar na sua tipificação o diagnóstico definitivo deve ser clínicopatológico^(4, 5).

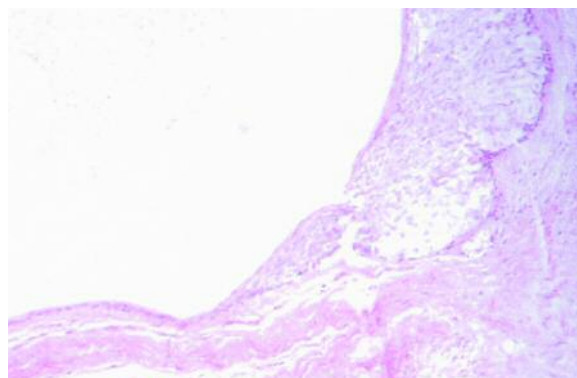


Figura 3 - Quisto lateral periodontal

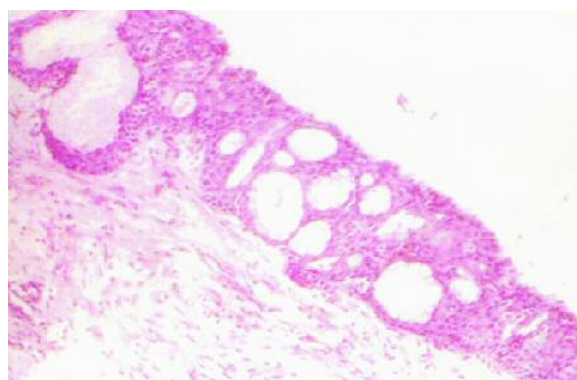


Figura 4 - Quisto glandular

O queratoquisto (quisto primordial), é revestido por um epitélio plano poliestratificado de espessura irregular, com camada basal, queratinizada. No bordo apical do epitélio existe uma lâmina cuticular acidófila ondulada característica (Figura 5). O seu diagnóstico é de especial interesse pela sua tendência à recidiva após a sua extirpação e porque é frequente a sua existência na síndrome de Gorlin, juntamente com epitelomas basocelulares cutâneos múltiplos e "pits" palmoplantares^(4, 5, 6).

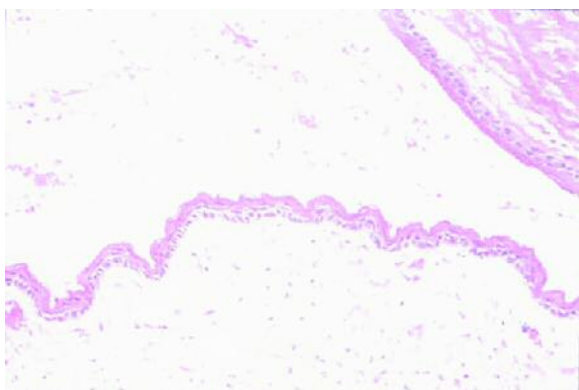


Figura 5 - Queratoquisto

É discutível considerar-se o quisto odontogénico calcificante como verdadeiro quisto ou como tumor odontogénico que pode ter apresentação sólida, quística ou mista⁽⁷⁾. Na sua apresentação quística o epitélio é poliestratificado com uma camada basal, com células semelhantes às do retículo estriado do gérmen dentário em estratos intermédios e com células escamosas pálidas em superfícies anucleadas (células fantasma) que invariavelmente se calcificam (Figura 6). Com frequência esta lesão associa-se a odontoma e menos frequentemente a outros tumores odontogénicos^(6, 8, 9).

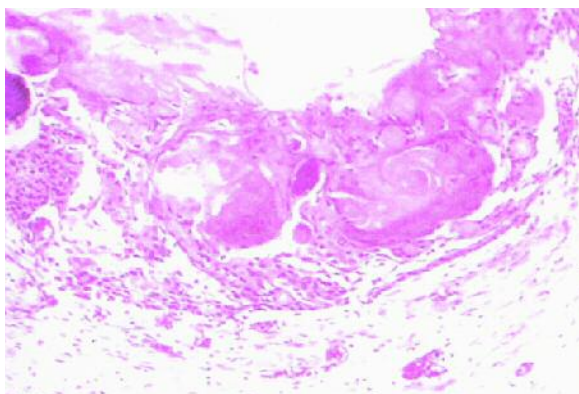


Figura 6 - Quisto calcificante

TUMORES ODONTOGÉNICOS

Os tumores odontogénicos são lesões proliferativas dos tecidos

envolvidos na formação das peças dentárias, que surgem durante o processo da odontogénese ou depois desta finalizada a partir de vestígios remanescentes destes tecidos, que conservam a capacidade de formar estruturas dentárias quando proliferam e se diferenciam.

As classificações mais aceites e difundidas dos tumores odontogénicos são a de Gorlin (1961), e mais recentemente a proposta pela OMS (1992). Esta última ligeiramente modificada e com a inclusão das entidades descritas nos últimos anos, é a que com sentido diagnóstico prático, se utiliza hoje em dia.

Tumores odontogénicos epiteliais

Nestes o tecido proliferativo é epitelial e as suas células não têm capacidade de indução específica de estroma. O protótipo deste grupo é o ameloblastoma. A sua apresentação mais frequente é a convencional, como lesão predominantemente mandibular multilocular ou unilocular, microscopicamente caracterizada pela presença de nichos de células cilíndricas na periferia e células comparáveis às do retículo estriado na sua porção central (Figura 7). O tumor tem agressividade local por infiltração e destruição dos tecidos vizinhos mas não metastiza. As variantes uníquísticas são tributárias de um tratamento conservador. Incluem a variante inicial como proliferação ameloblástica no seio do revestimento de um quisto folicular, a variante intraquística como proliferação ameloblástica na cavidade do quisto e a variante mural como proliferação ameloblástica na parede conjuntiva do quisto folicular (Figura 8)^(10, 11).

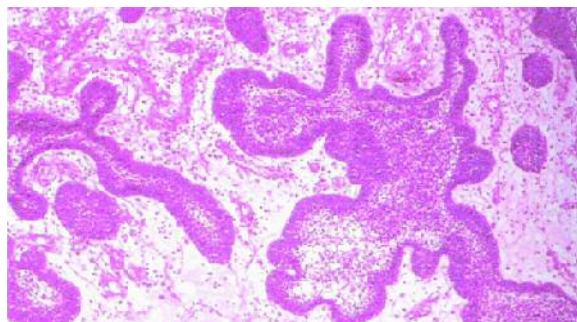


Figura 7 - Ameloblastoma

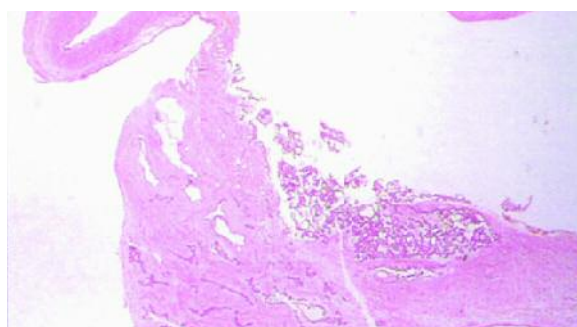


Figura 8 - Ameloblastoma mural na parede de um quisto folicular

O tumor odontogénico epitelial calcificante (tumor de Pindborg) é pouco frequente. Apresenta-se de preferência na mandíbula como uma lesão uni ou multilocular frequentemente com uma peça dentária impactada e com calcificações. As células são poligonais, sem atipias, agrupadas em nichos e cordões, misturadas com massas hialinas amilóideias e com calcificações concêntricas (Figura 9)⁽⁷⁾. Ainda menos frequente e recentemente individualizado, o tumor odontogénico escamoso caracteriza-se microscopicamente pela presença de nichos de células escamosas bem diferenciadas sobre um estroma fibroso maduro. Estes tumores são benignos e curáveis através da sua simples extirpação e curetagem^(3, 12).

Os tumores odontogénicos epiteliais malignos são muito raros, sem peculiaridades clínicas e com padrões radiológicos muito variáveis. O seu diagnóstico e classificação estabelece-se anatomopatologicamente. O ameloblastoma maligno é histopatologicamente indistinto do ameloblastoma convencional mas na sua evolução produz metástases ganglionares e à distância. O carcinoma ameloblástico é um ameloblastoma com atipia celular patente e com actividade mitótica evidente (Figura 10), com grande capacidade infiltrativa, recidivante inclusive após amplas extirpações e com capacidade de metastizar. O carcinoma de células claras necessita de diagnóstico diferencial com carcinomas mucoepidérmoides de crescimento intra ósseo e com tumores metastáticos. Para o seu diagnóstico é necessário excluir estas possibilidades. O carcinoma intra ósseo primário é um tumor maligno originado por restos odontogénicos. É um carcinoma

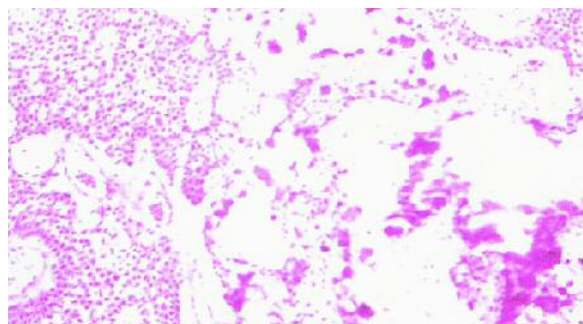


Figura 9 - Tumor epitelial calcificante

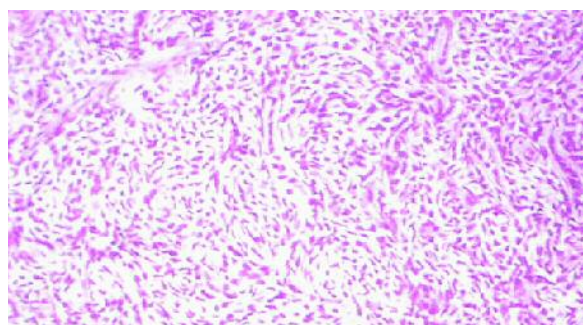


Figura 10 - Carcinoma ameloblástico

pobremente diferenciado sem conexão com o epitélio de revestimento gengival nem sinodal. Todos estes tumores têm capacidade destrutiva local e capacidade metastática em gânglios linfáticos e à distância^(13, 14).

Tumores odontogénicos mistos

Estes tumores caracterizam-se pela indução que o componente epitelial exerce sobre o seu estroma, permitindo o aparecimento de tecidos dentários diferenciados como a dentina ou o esmalte. Esta diferenciação pode ser mínima ou inicial ou tão desenvolvida que o componente epitelial praticamente desaparece⁽¹⁴⁾.

O tumor odontogénico adenomatóide é constituído por nichos e cordões de células epiteliais ovóides ou fusiformes que frequentemente se agrupam em estruturas glanduliformes. No estroma identifica-se com certa frequência material dentinóide, o que justifica a inclusão deste tumor entre os tumores mistos, com indução inicial do estroma (Figura 11). É um tumor benigno, curável mediante a sua enucleação (15). O fibroma ameloblástico é um tumor benigno que recidiva com alguma frequência. O estroma é sobreponível à polpa dentária e com alguma frequência aparece dentina (Figura 12). O fibrosarcoma ameloblástico é a sua contrapartida maligna. O tumor dentinogénico de células fantasma é também um tumor maligno misto, com indução inicial do estroma. É raro e representa a expressão maligna de um quisto odontogénico epitelial calcificante⁽¹⁴⁾.

A indução do estroma é muito mais notória no fibrodonto-

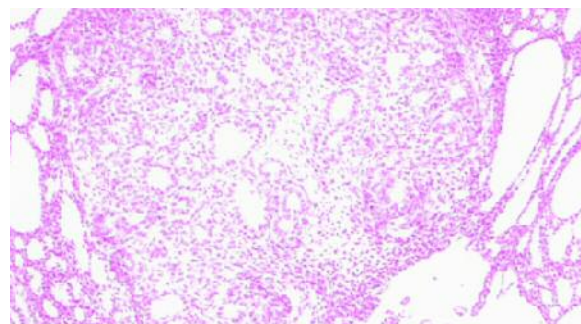


Figura 11 - Tumor adenomatóide

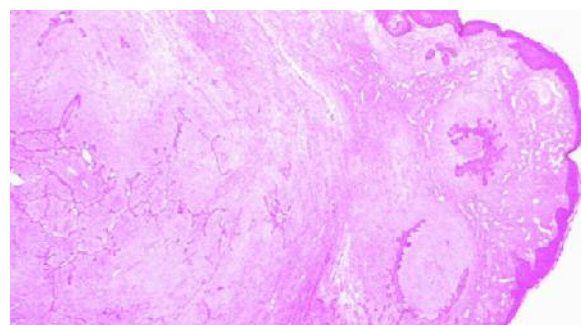


Figura 12 - Fibroma ameloblástico

ma ameloblástico e no odonto-ameloblastoma, tumores benignos com componente epitelial do tipo ameloblástico, mas com a presença de dentina e esmalte em quantidade abundante (Figura 13). O odontoma é uma lesão hamartomatosa com máxima indução do estroma. Se se mantem o epitélio é mínimo e a lesão compõe-se de dentina, esmalte e cimento com massas calcificadas. Os tecidos misturam-se mas por vezes agrupam-se de forma organóide com aspecto de fragmentos de peças dentárias (Figura 14). É a lesão mais frequente deste grupo, sendo absolutamente benigna⁽¹⁴⁾.

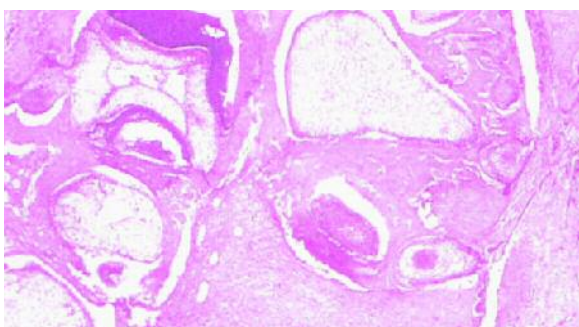


Figura 13 - Fibrodontoma ameloblástico

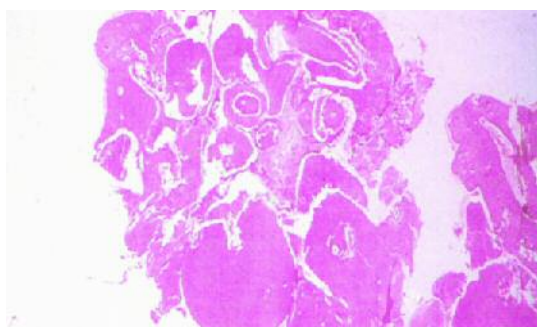


Figura 14 - Odontoma

Tumores odontogénicos mesenquimatosos

São constituídos por estruturas mesenquimatosas odontogénicas. Podem conter restos epiteliais odontogénicos mas somente numa proporção mínima e sem significado funcional.

O fibroma odontogénico é constituído por fibroblastos fusiformes e estriados sobre um fundo colagénico pouco organizado. Considera-se uma variante quando existem restos epiteliais odontogénicos salpicados. A localização central intra óssea é mais frequente nas mulheres. A localização periférica gengival é mais frequente nos adultos (Figura 15) (16). O mixoma odontogénico é contituído por fibroblastos fusiformes e estriados sobre um fundo mixoide com um componente colagénico mínimo (Figura 16). O seu aspecto radiológico é quístico uni ou multilocular. É benigno mas frequentemente recidivante se a sua extirpação não for completa.

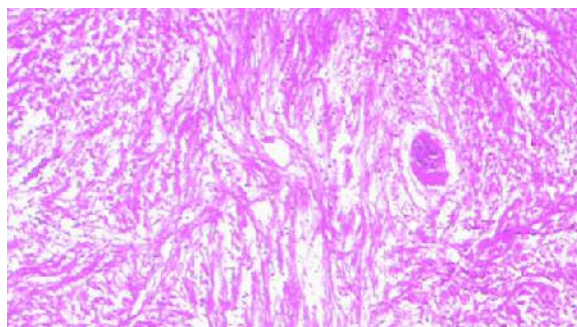


Figura 15 - Fibroma odontogénico

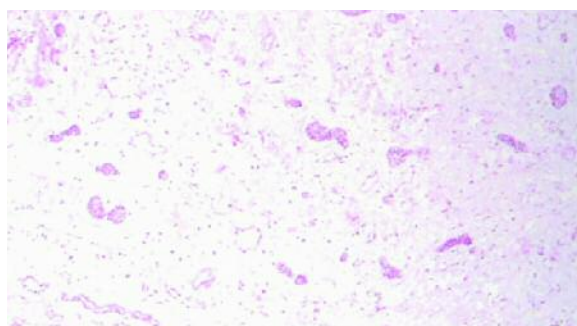


Figura 16 - Mixoma odontogénico

O cementoblastoma é a única lesão que deve ser considerada como um verdadeiro cementoma. Apresenta-se radiologicamente como uma massa densa em continuidade com uma raiz, em pacientes jovens, frequentemente mandibular. Sobre um estroma vascular inerte, existem grossas trabéculas de cimento rodeadas por cementoblastos (Figura 17). É uma lesão benigna que se resolve pela extirpação incluindo a raiz dentária⁽⁹⁾.

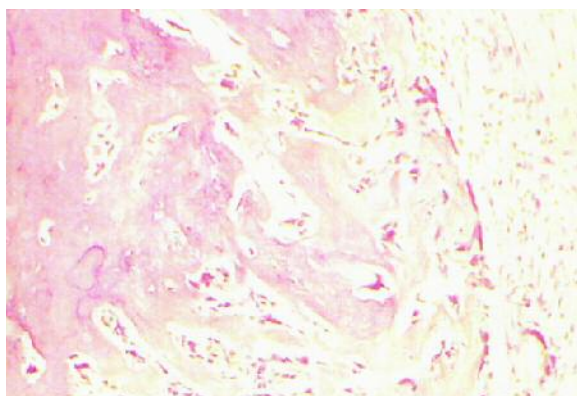


Figura 17 - Cementoblastoma

Lesões fibro-ósseas cementantes do ligamento periodontal

São lesões de etiopatogenia mal definida, por vezes provavelmente reactivas, em alguns casos provavelmente malformativas mas não tumorais.

Na displasia cementante periapical e na displasia cemento-

ossificante focal identificam-se cimentículos separados ou misturados com trabéculas osteoides irregulares sobre um estroma fibrovascular (Figura 18). Estas lesões são benignas, periapicais e não necessitam de tratamento excepto se o seu tamanho provocar incómodo ao paciente. A displasia cemento-ossificante florida é denominada de cementoma gigantiforme uma vez que não se trata de uma lesão tumoral. É uma lesão extensa, por vezes bilateral e simétrica com predomínio em mulheres adultas. Alguns casos podem ser familiares. Sobre um estroma fibroblástico, misturam-se trabéculas osteoides e massas de cimento, com focos inflamatórios (Figura 19). A calcificação é extensa. Clinicopatologicamente realiza-se diagnóstico diferencial com a displasia fibrosa. É frequente a infecção secundária desta lesão^(3,9).

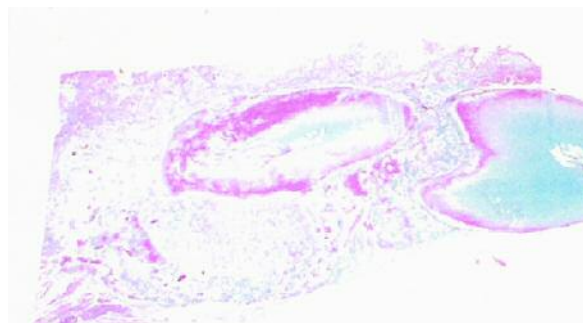


Figura 18 - Displasia cemento-ossificante focal

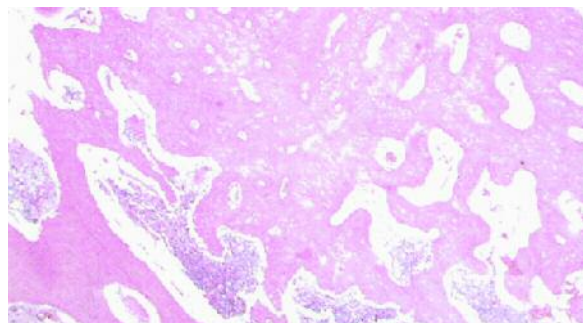


Figura 19 - Displasia cemento-ossificante florida

O fibroma cementante também não é um tumor odontogénico, ainda que em algumas classificações surja como tal. O tecido de fundo é fibroblástico. Predominam cimentículos, mas

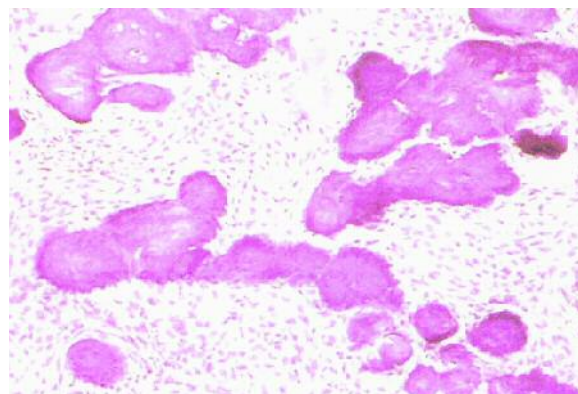


Figura 20 - Fibroma cementante

também podem existir trabéculas ósseas (Figura 20). A lesão é bem delimitada, o que permite a diferenciação com a displasia fibrosa. A sua localização é predominantemente mandibular com predomínio nas mulheres^(3,9).

CONCLUSÕES

Os quistos que ocorrem nos maxilares são relativamente comuns na clínica dentária e, embora tenham características clínicas peculiares, o diagnóstico diferencial entre os diversos tipos de quistos odontogénicos, quistos não odontogénicos, pseudoquistos e até mesmo tumores odontogénicos, pode representar um verdadeiro desafio para o médico dentista, sendo o diagnóstico definitivo destas patologias fundamental para o estabelecimento do prognóstico e conduta adequada de tratamento.

Para o diagnóstico diferencial dos quistos maxilares, o aspecto morfológico da cápsula epitelial é muito importante. Porém é necessário observar-se também a história clínica, os achados radiológicos e o aspecto clínico da lesão para se obter um diagnóstico definitivo.

Os quistos podem manifestar-se clinicamente em razão da sua expansão. Muitas vezes são assintomáticos, constituindo-se achados de exames de rotina. Podem também infectar, sendo nesse momento descobertos. Durante o seu crescimento, promovem reabsorção óssea, o que pode fazer com que o osso que os recobre se torne bastante fino.

BIBLIOGRAFIA

- 1 - Main D. Epithelial jaw cysts: 10 years of the WHO classification. *J Oral Pathol* 1985; 14: 1-7.
- 2 - Morgan P. Cysts and cystic lesions of the jaw. *Current Diagn. J Oral Pathol* 1995; 14: 86-93.
- 3 - Gorlin R, Chaudhry A, Pinndborg J. Odontogenic Tumours. Classification, Histopathology and clinical behaviour in man and domesticated animals. *Cancer* 1961; 14: 73-101.
- 4 - Kramer I, Pindborg J, Shear M. *Histological Typing of Odontogenic Tumours*. 2nd ed. Berlin Heidelberg: Springer-Verlag, 1992.

- 5 - Patrón M, Colmenero C, Larrauri J. Glandular odontogenic cyst: clinico pathological análisis of three cases. *Oral Surg Oral Med Oral Pathol* 1991; 72: 71-4.
- 6 - González-Alva P, Tanaka A, Oku Y, Yoshizawa D, Itoh S, Sakashita H, Ide F, Tajima Y, Kusama K. Keratocystic odontogenic tumor: a retrospective study of 183 cases. *J Oral Sci* 2008; 50: 205-12.
- 7 - Press SG. Odontogenic tumors of the maxillary sinus. *Curr Opin Otolaryngol Head Neck Surg* 2008; 16: 47-54.
- 8 - Praetorius F, Hjarting-Hansen E, Gorlin RJ, Vickers R. Calcifying odontogenic cyst. Rance variations and neoplastic potential. *Acta Odontol Scand* 1981; 39: 227-40.
- 9 - Slootweg P, Muller H. Differential diagnosis of fibro-osseous jaw lesions. An histological investigation on 30 cases. *J Cranio-Max-Fac Surg* 1990; 18: 210-14.
- 10 - Ackerman G, Altini M, Shear M. The unicystic ameloblastoma: A clinicopathologic study of 57 cases. *J Oral Pathol* 1988; 17: 541-46.
- 11 - Willians T. Management of ameloblastoma. A changing perspective. *J Oral Maxillofac Surg* 1993; 51: 1064-70.
- 12 - Colmenero C, Patrón M, Colmenero B. Odontogenic cell tumours: The neoplastic form of calcifying odontogenic cyst. *J Cranio Max Fac Surg* 1990; 18: 215-8.
- 13 - Shear M. Developmental odontogenic cyst. An update. *J Oral Pathol Med* 1994; 23: 1-11.
- 14 - Slootweg P. An analysis of the interrelationship of the mixed odontogenic tumours-ameloblastic fibroma, ameloblastic fibroodontoma and the odontomas. *Oral Surg Oral Med Oral Pathol* 1981; 51: 266-76.
- 15 - Philisen H, Reichart P, Zhang K, Yu Q. Adenomatoid Odontogenic tumor: Biologic, profile based on 499 cases. *J Oral Pathol Med* 1991; 20: 149-58.
- 16 - Handlers J, Abrams A, Melrose J, Donforth R. Central Odontogenic Fibroma. Clinicopathologic features of 19 cases and review of the literature. *J Oral Maxillofac Surg* 1991; 49: 46-54.