

Transformação Cística como Consequência de Terceiro Molar Inferior Incluso

Liliane Scheidegger da Silva Zanetti*; Renato Rodrigues Marano** ; Patrícia Roccon Bianchi***

Idelmo Rangel Garcia Junior**** ; Liliana Aparecida Pimenta de Barros*****

Resumo: A permanência de terceiros molares inclusos na arcada pode causar diversas alterações patológicas, dentre elas o aparecimento de cistos odontogênicos. O aparecimento de um cisto paradentário associado a um terceiro molar inferior incluso foi diagnosticado 6 anos após a realização de um exame radiográfico de rotina onde o dente se encontrava incluso sem sinais de quaisquer patologia associada. A evolução e tratamento cirúrgico de enucleação deste cisto estão descritos e discutidos os aspectos relacionados à remoção preventiva de terceiros molares inclusos. A instituição de um plano de tratamento baseados na história clínica e exame radiográfico são necessários, a fim de estabelecer um protocolo preventivo das alterações causadas por essas retenções dentárias. A indicação de extração de terceiros molares inclusos pode ser uma forma de se evitar o aparecimento destas e outras patologias associadas a essas retenções.

Palavras-Chave: Cisto paradentário; Terceiro molar incluso

Abstract: The permanence of impacted third molar in the jaws can cause many pathological alterations, amongst them the appearance of odontogenic cysts. The paradental cyst appearance and evolution next to a mandibular included third molar was diagnosed in radiograph routine follow-up, and its evolution and treatment are described. Are discussed the aspects related with the preventive removal to the impacted third molars and the necessity to institution a plan of treatment based in clinical history and radiograph in order to establish a preventive protocol the alterations caused by these impactions. The indication of extraction of impacted third enclosed can be a way to preventing the appearance of these and others pathologies associates to these lesions.

Key-words: Follicle dental; Impacted teeth

(Zanetti LSS, Marano RR, Bianchi PR, Garcia Junior IR, Barros LAP. Transformação Cística como Consequência de Terceiro Molar Inferior Incluso. Rev Port Estomatol Cir Maxilofac 2009;50:19-23)

*Profa. Doutora da Disciplina de Cirurgia e Traumatologia Buco-maxilo-facial II do Departamento de Clínica Odontológica da Universidade Federal do Espírito Santo – UFES/Brasil

** Graduando do Curso de Odontologia da Universidade Federal do Espírito Santo-UFES/Brasil

*** Mestre em Fisiologia e Especialista em Implantodontia pela Universidade Federal do Espírito Santo – UFES/Brasil

**** Prof. Doutor Coordenador da Área de Cirurgia e Traumatologia Buco-maxilo-facial e Implantodontia da UNESP/Araçatuba-SP/Brasil

***** Profa. Doutora da Disciplina de Patologia e Diagnóstico Oral do Departamento de Clínica Odontológica da Universidade Federal do Espírito Santo – UFES/Brasil

INTRODUÇÃO

O cisto paradentário é uma lesão odontogênica de origem inflamatória que apresenta poucos sinais e sintomas clínicos, e sua evolução frequentemente está associada à história de pericoronarite. Radiograficamente encontramos uma área radiolúcida unilocular, semilunar, bem delimitada na região distal ou vestibular de um dente incluso ou parcialmente irrompido, onde o

espaço do ligamento periodontal apresenta-se intacto⁽¹⁾.

Embora tenha sido descrito desde 1930, a literatura mostra que o cisto paradentário ainda não é reconhecido por muitos profissionais como uma entidade patológica⁽²⁾. Apresenta relativa frequência, variando de 0,9 a 4,7% dos outros cistos maxilomandibulares, e sua localização se dá geralmente na região distal ou disto-vestibular, principalmente de terceiros molares^(2,3), onde há associação à erupção parcial do dente que apresenta vitalidade pulpar⁽⁴⁾.

O cisto paradentário apresenta a maior incidência em indivíduos do género masculino, numa relação de 1:0,9 em relação ao género feminino, para os primeiros e segundos molares, e 1:0,4 para os terceiros molares, sendo os terceiros molares inferiores os dentes mais acometidos. A idade média de acometimento desses cistos para os primeiros, segundos e terceiros molares inferiores é de 8,7, 17,4 e 27,6 anos, respectivamente⁽²⁾.

O diagnóstico diferencial pode ser feito com o folículo pericoronário ou dentário que se apresenta bastante semelhante radiograficamente ao cisto paradentário, o que impede a conclusão do diagnóstico apenas pelo exame radiográfico, necessitando de um exame microscópico, que poderá ser confirmado pela presença de um epitélio escamoso estratificado hiperplásico com a presença de infiltrado de células inflamatórias^(2,4). Podemos encontrar semelhança diagnóstica também em relação ao cisto dentígero que tem sua localização intra-óssea e associada à coroa de um dente incluso, entretanto, este cisto não possui origem inflamatória⁽⁵⁾. Em relação ao cisto radicular inflamatório, podemos destacar a ausência de vitalidade que acomete os dentes envolvidos, o que não ocorre nos dentes associados aos cistos paradentários, que se apresentam com vitalidade, além dos aspectos histológicos que segundo a literatura os tornam indistinguíveis daqueles do cisto radicular inflamatório⁽²⁾.

CASO CLÍNICO

O paciente T.D.F., género masculino, 27 anos, branco, apresentando os terceiros molares superiores e inferiores totalmente inclusos. Ao exame clínico e radiográfico inicial realizado em 2001 nenhuma alteração foi identificada (Figura 1).

Os tecidos adjacentes aos dentes apresentavam aspecto de normalidade e o paciente encontrava-se no momento sem sintomatologia dolorosa ou episódios de pericoronarite. Foi avaliada a necessidade de extração dos quatro terceiros molares, entretanto em função da morbididade do procedimento o paciente optou pela remoção cirúrgica dos superiores e pelo tratamento

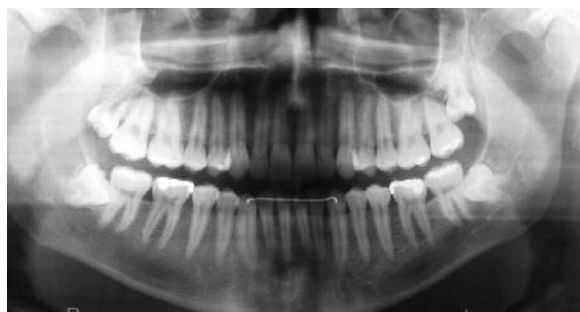

Figura 1 - Observar aspecto de normalidade dos tecidos adjacentes à região do terceiro molar inferior esquerdo totalmente incluso (2001).

conservador dos inferiores. Passados 6 anos, o paciente retornou ao consultório queixando-se de dor e odor fétido na região dos terceiros molares inferiores (Figura 2). Ao exame radiográfico foi observada a presença de uma área radiolúcida, bem delimitada e semilunar associada à coroa do terceiro molar inferior esquerdo, e reabsorção radicular localizada na raiz distal do segundo molar adjacente (Figura 3). Frente a esses achados radiográficos, foi sugerido cisto paradentário, solicitou uma tomografia computadorizada (TC) para avaliar a relação com os tecidos vizinhos e auxiliar nos procedimentos cirúrgicos.

A TC indicou a presença de tábua óssea separando a área radiolúcida cística do canal mandibular, indicando alguma separação entre o trajecto do nervo alveolar inferior e a lesão (Figuras 4 e 5). O plano de tratamento incluiu a remoção cirúrgica do terceiro molar concomitante à enucleação da lesão cística.

O procedimento cirúrgico foi realizado sob anestesia local

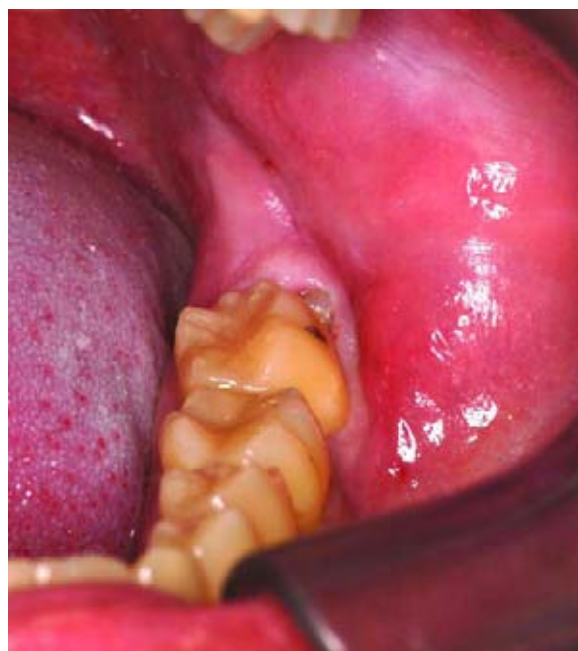

Figura 2 - Aspecto intrabucal da região do terceiro molar inferior esquerdo após 6 anos, apresentando-se parcialmente irrompido. (2007)

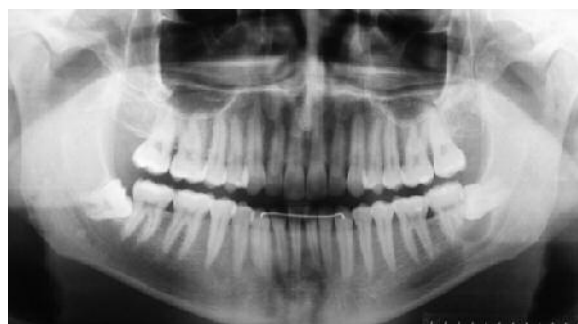

Figura 3 - Radiografia panorâmica 6 anos após. Observar área radiolúcida circunscrita adjacente ao terceiro molar inferior esquerdo e reabsorção radicular localizada na raiz distal do segundo molar adjacente (2007)

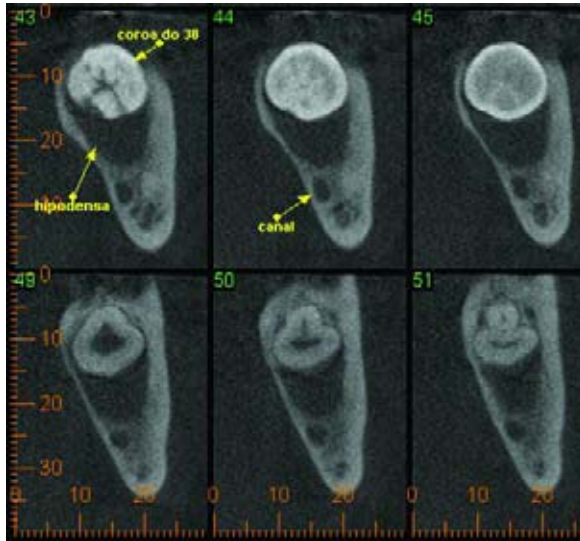


Figura 4 - Tomografia cone bem evidenciando a separação do canal alveolar inferior (2007).

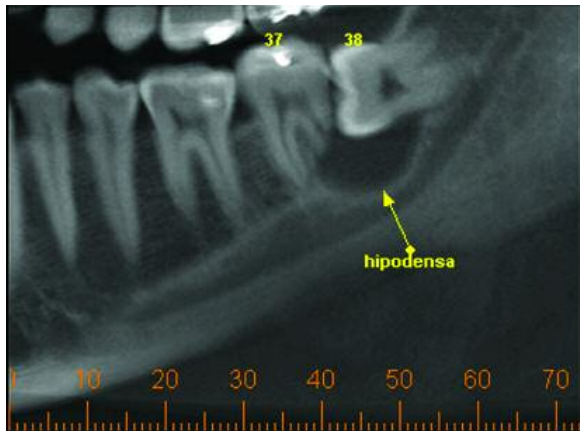


Figura 5 - Tomografia cone bem evidenciando a separação do canal alveolar inferior (2007).

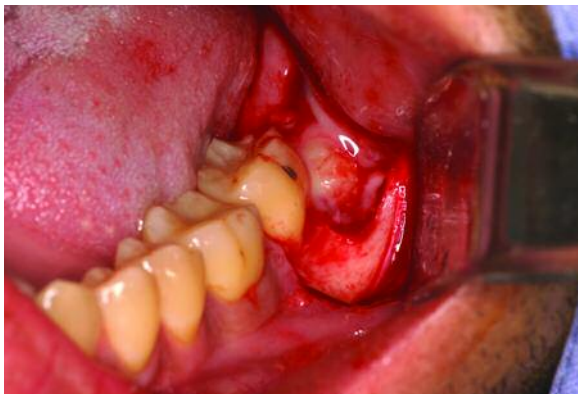

Figura 6 - Após acesso à lesão verificou-se a presença de um líquido de coloração amarelada com a presença de secreção purulenta associada. (2007)

com a administração de lidocaína a 2% com adrenalina 1:100.000 como anestésico. A incisão realizada para terceiros molares permitiu o acesso e descolamento do retalho, possibilitando a visualização de uma bolsa profunda contendo líquido de coloração

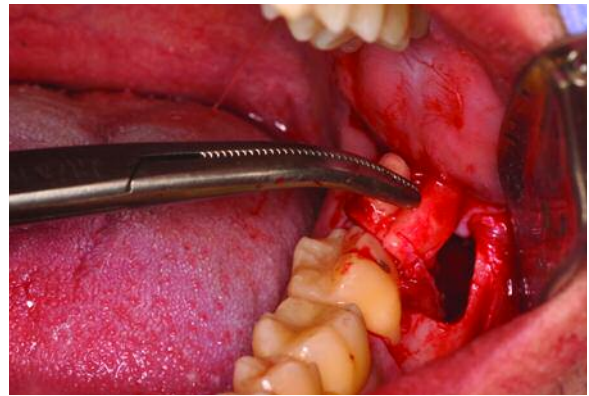


Figura 7 - Exérese do dente após osteotomia e odontosseção (2007)

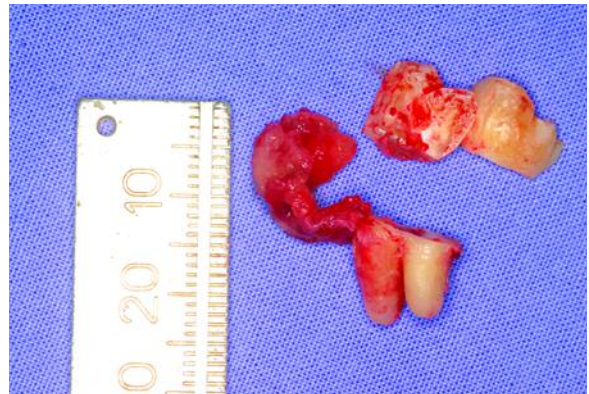

Figura 8 - Aspecto da lesão associado ao dente após sua remoção (2007)

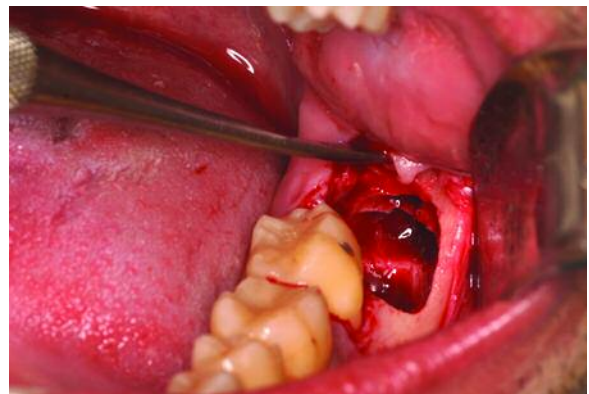


Figura 9 - Limpeza e inspeção da cavidade cirúrgica. (2007)

amarelada e secreção purulenta associada à coroa do dente incluído em posição horizontal (Figura 6). A osteotomia foi realizada seguida de odontosseção utilizando-se de fresas em alta rotação e irrigação abundante com solução salina. A remoção do dente possibilitou a exérese da lesão que continha o capuz pericoronário (Figuras 7 e 8). Limpeza por meio de irrigação com solução salina foi realizada e inspeção da região alveolar, para verificação da total remoção de espículas ósseas e restos de tecido mole associados à lesão cística (Figura 9).

A lesão foi imersa para fixação em formol a 10% e envia-

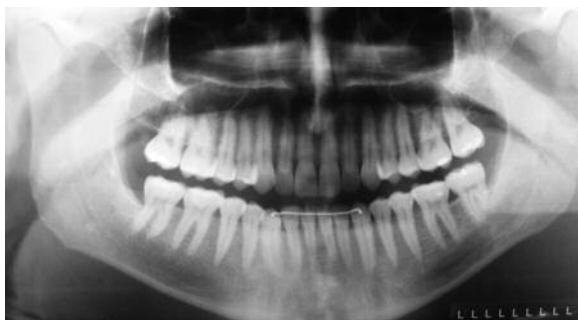

Figura 10 - Radiografia panorâmica 8 meses após a cirurgia. Observar a radiopacidade do tecido ósseo da região do elemento 37.

da para avaliação microscópica, onde após análise associada à história clínica, foi constatado tratar-se de um cisto paradentário.

O pós-operatório apresentou-se dentro da normalidade e compatível com o procedimento realizado, indicando boa cicatrização dos tecidos, vitalidade do segundo molar inferior esquerdo e ausência de parestesia do nervo alveolar inferior. Após 8 meses o exame radiográfico indicou neoformação do tecido ósseo na região da remoção do cisto (Figura 10).

DISCUSSÃO

As indicações para remoção preventiva de terceiros molares inclusos têm sido largamente discutidas ao longo dos anos. A presença desses dentes na arcada pode gerar alguns danos ao paciente, dentre eles a doença periodontal, cárie, pericoronarite, reabsorção radicular, fracturas mandibulares ou a evolução para cistos e tumores odontogénicos⁽⁶⁾. Entretanto, a simples presença da retenção dentária não indica a sua extracção, entretanto, na possibilidade de ocorrência dessas alterações, a remoção preventiva desses dentes tem sido indicada. Uma vez indicada a extracção de um dente incluso, é fundamental a realização de um planeamento cirúrgico sustentado nos exames clínico e radiográfico, dos quais se podem obter dados específicos da saúde geral, história médica e odontológica pregressa e actual, sinalizando as condições locais e gerais do paciente. O nível de complexidade e de dificuldade operatória, podem ser avaliados no exame radiográfico e assim, um adequado planeamento do ato cirúrgico poderá ser realizado, prevenindo possíveis acidentes e complicações no trans-operatório e pós-operatório, muitas vezes relacionadas à posição e à localização do dente incluso⁽⁷⁾.

Factores como, a idade do paciente, devem ser considerados no momento em que se avalia a necessidade ou não de uma extracção de dentes inclusos. Pacientes jovens com idade entre 17 e 18 anos que apresentam o terceiro molar na posição méso-angulada ou horizontal e espaço de erupção, devem ser orientados da possibilidade de verticalização desses dentes poste-

riormente, podendo ocorrer a sua erupção completa. Em contrapartida, pacientes jovens possuem cortical óssea alveolar menos densa e espaço de ligamento periodontal mais amplo, o que facilitaria o procedimento de remoção. Além disso, podem apresentar reparação e conseqüentemente pós-operatório muito mais satisfatórios do que pessoas com idades mais avançadas, mesmo se tratando de terceiros molares em posições desfavoráveis e de difícil acesso⁽⁸⁾. A condição sistémica também deve ser considerada, já que muitas vezes está associada à idade. Em pacientes que apresentam condições sistémicas comprometidas, esses procedimentos devem ser evitados ou adiados para tempo oportuno. Entretanto, o médico responsável pelo paciente deverá ser comunicado e compensações sistémicas deverão ser realizadas antes do procedimento de remoção dos dentes.

O risco de lesão de estruturas adjacentes importantes como o nervo alveolar inferior ou nervo lingual, e até mesmo risco de fracturas mandibulares são factores importantes a serem considerados, o que poderá ser influenciado pelo grau de conhecimento anatómico e cirúrgico, assim como habilidade manual por parte do profissional⁽⁹⁾. Um procedimento bem planeado e tecnicamente bem conduzido poderá evitar complicações indesejáveis como as diestésias de nervos adjacentes.

O conhecimento da presença de manifestações patológicas associadas à presença de terceiros molares na arcada é de fundamental importância. A ocorrência de processos inflamatórios e infecciosos, e outras patologias como os cistos e tumores odontogénicos tem se tornado cada vez mais frequentes na prática odontológica. Os cistos podem estar associados a regiões circunvizinhas a um dente incluso ou semi-incluso, e diante do espessamento do espaço pericoronário associado a estes dentes, um diagnóstico preciso deve ser instituído para se determinar a remoção preventiva desses dentes. O exame radiográfico periódico para avaliação de terceiros molares inclusos e semi-inclusos, pela medida da espessura do espaço pericoronário, constitui-se em uma técnica prática, efectiva e segura para aplicabilidade na rotina clínica, permitindo sugerir a presença ou não de patologias⁽¹⁰⁾.

Diante disso torna-se necessário a investigação de inclusões dentárias e suas alterações patológicas associadas, para se chegar a um diagnóstico em tempo, mesmo tratando-se apenas de folículo pericoronário, com o objectivo de prevenir as alterações patológicas inerentes à permanência desses dentes na arcada.

CONCLUSÕES

Quando estão presentes terceiros molares inclusos ou parcialmente erupcionados associados ou não à história de pericoronarite, o aparecimento de lesões císticas como o cisto paradent-

tário deve ser considerado. O diagnóstico definitivo será instituído após a correlação dos achados clínicos, radiográficos e análise microscópica. A indicação da remoção preventiva de tercei-

ros molares inclusos pode prevenir dentre outros transtornos o aparecimento de cistos de origem inflamatória.

BIBLIOGRAFIA

- 1 - Kanno CM, Gulinelli JL, Nagata MJ, Soubhia AM, Crivelini MM. Paradental cyst: report of two cases. *J Periodontol* 2006; 77:1602-6.
- 2 - Philipsen HP, Reichert PA, Ogawa et al. The inflammatory paradental cyst: a critical review of 342 cases from a literature survey, including 17 cases from the author's files. *J Oral Pathol Med* 2004; 33:147-55.
- 3 - Martínez-González JM, Cordente Del Sur P, Bacete VF et al. Consideraciones anatomo-patológicas sobre los sacos pericoronarios de los terceros molares inferiores. *Rev Esp Cirug Oral Maxilofac* 2000; 22: 14-19.
- 4 - Velloso TRG. Cisto paradentário, pericoronarite crônica e folículo pericoronário de dente parcialmente irrompido: análise morfológica comparativa e correlações clínico-radiográficas. Tese de Doutorado, Faculdade de Odontologia de Bauru, USP, 2004.
- 5 - Damante JH, Fleury RN. A contribution to the diagnosis of the small dentigerous cyst or the paradental cyst. *Pesqui Odontol Bras* 2001; 15: 238-246.
- 6 - Santos Junior PV, Marson, JO, Toyama, RV, Santos, JRC. Terceiros molares inclusos mandibulares: incidência de suas inclinações, segundo classificação de Winter: levantamento radiográfico de 700 casos RGO. 2007; 55: 143-147.
- 7 - Oliveira, LB, Schmidt, DB, Assis, AF, Gabrielli, MAC, Hochuli-Vieira, E, Pereira Filho, Avaliação dos acidentes e complicações associados à exodontia dos 3os molares *Rev Cir Traumatol Buco-Maxilo-Fac* 2006; 6: 51 – 56.
- 8 - Chaves Júnior, AC, Pereira, ACL, Fronsá, BR, Oliveira, HTR, Chagas Júnior, OL, Silva, TSN. Técnica cirúrgica para remoção dos terceiros molares inferiores e a classificação de Pell-Gregory: um estudo relacionado *Rev Cir Traumatol Buco-Maxilo-Fac* 2006; 6: 65 – 72.
- 9 - Jacobs JS et al. Commentary on teeth located in the line of mandibular fracture. *J Craniofac Surg* 1994.
- 10 - Barreto, MPB, Silveira, MMF, Andrade, ESS, Souza, GFM. Mensuração do espaço pericoronário em terceiros molares inferiores *Rev Cir Traumatol Buco-Maxilo-Fac* 2006; 6: 57 – 62.