

Lesão Periférica de Células Gigantes – Diagnóstico Diferencial e Tratamento da Lesão: Relato de Caso Clínico

Gustavo Passarelli Petris*, Laerte Luis Bremm**, Fábio Tanaka***, Ronaldo M. Melhado****, Cristina S. Miura*****

Resumo: Algumas lesões benignas que acometem os maxilares são indistinguíveis ao exame histopatológico, portanto para que seja realizado um correcto tratamento dessas lesões devemos efectuar um diagnóstico diferencial, observando atenciosamente os aspectos clínicos, histopatológico, imunohistoquímico assim como os radiográficos. Esse trabalho demonstra o relato de um caso clínico onde apresenta-se uma paciente melanoderma com 25 anos de idade a qual apresentava-se com Lesão Periférica de Células Gigantes, onde foi realizado o correcto uso do diagnóstico diferencial culminando em um tratamento totalmente satisfatório.

Palavras-Chave: Lesão periférica de células gigantes; Diagnóstico diferencial; Lesões indistinguíveis

Abstract: Some benign jaws lesions are impossible to describe by the histopathological differentiation, so to realize a correct treatment of these lesions we have use the differential diagnostic, observing every clinical characteristic, histopathological, immunohistochemical and radiographics. The purpose of this study is report a clinical case of a brown woman, of 25 years old, that appears with Peripheral Giant Cell Lesion, which was used in a correct way all procedures of differential diagnostic culminating in a totally satisfactory treatment.

Key-words: Peripheral giant cell lesions; Differential diagnostic; Indescribable lesions

(Petris GP, Bremm LL, Tanaka F, Melhado RM, Miura CS. Lesão Periférica de Células Gigantes – Diagnóstico Diferencial e Tratamento da lesão: Relato de Caso Clínico. Rev Port Estomatol Cir Maxilofac 2008;49:237-240)

* Aluno da Graduação Universidade Paranaense (UNIPAR)

** Prof. Titular da disciplina de Periodontia UNIPAR

*** Prof. Titular da disciplina Anestesiologia, Cirurgia I e II UNIPAR

**** Prof. Titular da disciplina de Patologia UNIPAR

***** Prof. Adjunta da Disciplina de Periodontia da UNIPAR

INTRODUÇÃO

A Lesão Periférica de Células Gigantes (LPCG) ainda tem sua etiologia obscura, porém a literatura relata a ocorrência de uma hiperplasia do tecido conjuntivo à uma resposta por um trauma ou outros factores irritantes⁽¹⁻⁴⁾. Ao estudo histopatológico esta lesão difere-se pela grande quantidade de células gigantes e multinucleadas^(1,2). Os primeiros estudiosos^(1,2) desse tipo de lesão caracterizaram LPCG como uma lesão reparativa devido a uma resposta inflamatória. Entretanto essa ideia conotava a presença de várias células mononucleadas, predominantemente de macrófagos, termo tal que foi derrubado com o estudo histopatológico confirmando a presença das células gigantes, classificando-se como uma hiperplasia de clastos em que as células gigantes formam-se a partir da junção de outras células.^(5,6)

O exame histopatológico é imprescindível para que se realize o diagnóstico definitivo desta patologia. Histopatologicamente apresenta um estroma conjuntivo de fibroblastos com várias células gigantes justapostas ou no lúmen de vasos sanguíneos e capilares.

Ao exame radiográfico observa-se apenas uma imagem radiolúcida, sem bordas definidas, algumas vezes com um halo radiopaco envolvendo a lesão. Este halo é provavelmente formado por reparação óssea⁽⁷⁾ ou calcificação distrófica⁽¹⁾. Porém qualquer comprometimento ósseo acaba por definir então a lesão como do tipo central de células gigantes devido a indícios de comprometimento ósseo⁽⁸⁾.

Clinicamente a lesão aparece como uma massa ulcerada que pode variar de 0.5 cm até proporções maiores. Essa lesão se instala geralmente na crista do rebordo alveolar, com coloração vermelha escura, devido à grande vascularização e a sua cor

típica é também devido ao depósito de hemossiderinas e hematoxina na periferia da lesão, podendo apresentar sangramento à palpação^(1-4, 9).

O diagnóstico diferencial desse tipo de lesão deve ser feito entre: LPCG onde somente há comprometimento periférico oriundo de células do ligamento periodontal ou periosteio; LCCG onde há comprometimento ósseo, porém é definida hoje como o mesmo tipo que a lesão periférica, porém trata-se de uma lesão mais agressiva, ou com um quadro de evolução mais avançada⁽⁸⁾; Cisto ósseo aneurismático o qual trata-se de uma lesão neoplásica, solitária, a qual pode alterar a simetria facial, ao estudo histopatológico além da presença de hematoxinas e hemossiderinas essa lesão apresenta-se em um estroma conjuntivo onde há presença de células gigantes; e entre o Tumor marrom do hiperparatireoidismo o qual é indistinguível comparando histopatologicamente fazendo-se necessário exames histoquímicos⁽⁹⁾. O tratamento dessas lesões consiste na excisão cirúrgica. Em casos que os factores irritantes ou agressores como cálculo, excesso de restaurações, próteses mal adaptadas, exodontias traumáticas, restos alimentares impactados, placa bacteriana e cálculo⁽¹⁻⁴⁾, deverão ser removidos juntamente a uma raspagem da tábua óssea da região afectada e sutura apenas na intenção de cicatrização e reposição do retalho.

CASO CLÍNICO

Paciente R.D.S, 25 anos de idade, melanoderma, sexo feminino, brasileira, natural de Terra Roxa-PR, compareceu ao consultório odontológico por apresentar uma massa na região do rebordo alveolar na região dos pré molares inferiores, estendendo-se para proximal (Figura 1).

O quadro apresentava uma evolução de cerca de 6 meses. Durante a anamnese a paciente relatou não apresentar qualquer envolvimento sistémico.

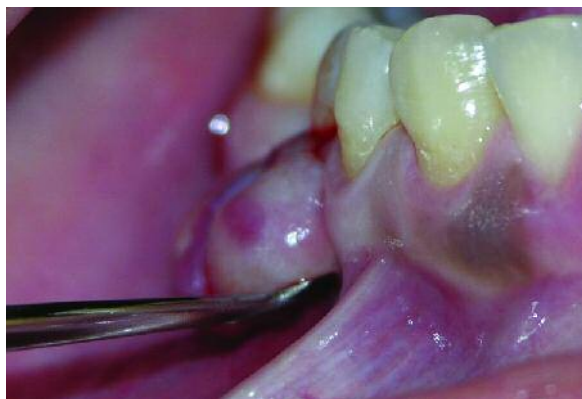

Figura 1 - Vista da lesão frontal mostrando sangramento à palpação e seu aspecto pediculado.

Clinicamente apresentava-se pediculada, com ulceração devido a trauma durante a alimentação e higienização, com sangramento à palpação, medindo aproximadamente de 2,6 cm de largura por 1 cm de altura (Figura 2).

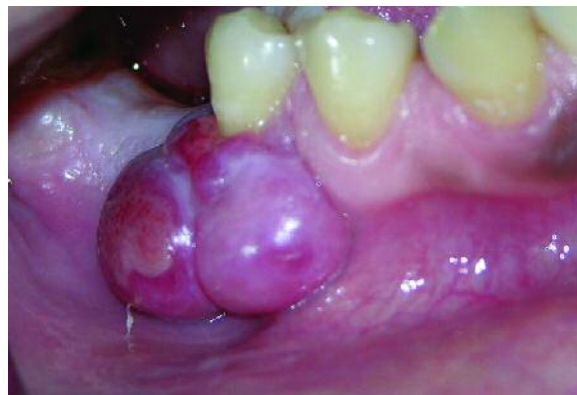

Figura 2 - Vista lateral da lesão evidenciando sua área de abrangência e aspecto bilobular.

Radiograficamente a lesão se apresentava radiolúcida, bilobular, de limites imprecisos (Figura 3).

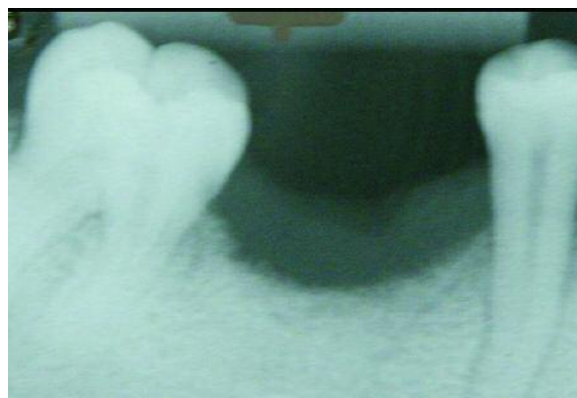


Figura 3 - Radiografia evidenciando os limites da lesão

Diante do histórico da lesão e dos aspectos clínicos evidenciados, levantou-se como hipótese diagnóstica inicial a LPCG ou granuloma piogénico.

O tratamento de eleição foi a exérese da lesão com margem de segurança associada à exodontia de segundo pré-molar inferior direito que apresentava extensa perda óssea devido à doença periodontal com grande quantidade de cálculo. Este pode ter sido um factor irritante somado ao trauma de oclusão. Executou-se a raspagem de segurança da tábua óssea na base da lesão, seguida de sutura para cicatrização por primeira intenção (Figuras 4 e 5).

Após a exérese, a peça cirúrgica foi enviada para análise histopatológica, a qual confirmou a presença de células gigantes, envoltas a um estroma, com a periferia ulcerada, e infiltrado inflamatório (Figuras 6 e 7).

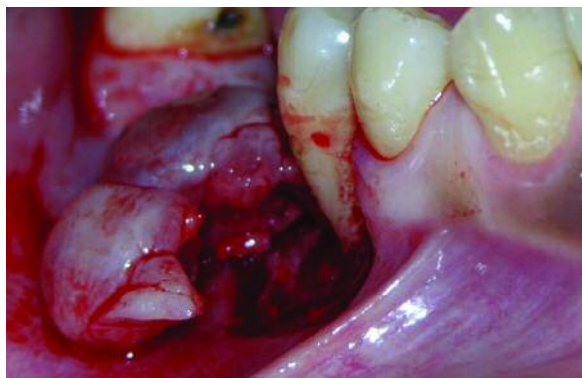


Figura 4 - Incisão da lesão, evidenciando a tábua óssea afectada

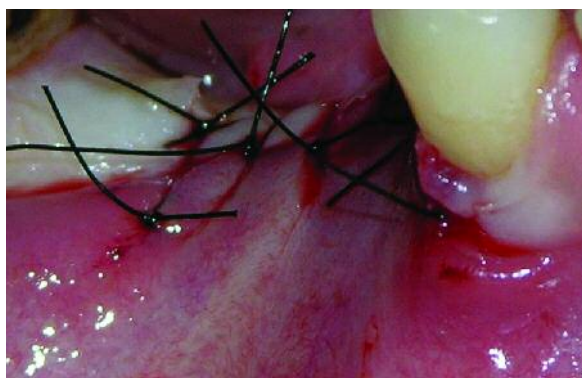


Figura 5 - Aspecto final da cirurgia. Nota-se a exodontia do segundo pré-molar

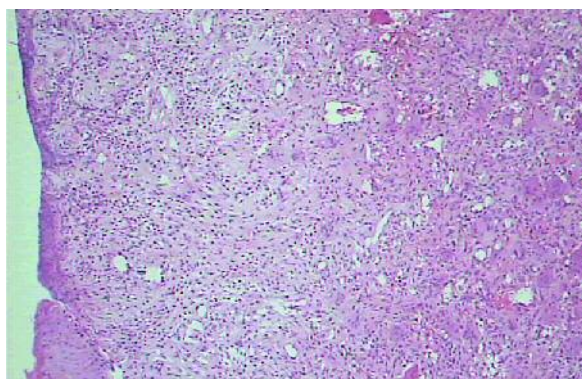


Figura 6 - Massa pseudotumoral com área de ulceração superficial e infiltrado inflamatório crónico na lâmina própria. H.E. aumento original 100%.

Visto que somente o exame histológico não é suficiente para o diagnóstico definitivo, Exames histoquímicos laboratoriais para análise dos níveis de cálcio, fósforo, fosfatase alcalina, onde os níveis normais de cada item indicado respectivamente são de: Em adultos os níveis de cálcio podem chegar de 2,5 a 4,5 mg/dL, em crianças os níveis variam de 4,0 a 7,0 mg/dL; os níveis de fósforo variam de 8,5 mg/dL; já os níveis de fosfatase alcalina variam muito de acordo com a idade, porém os níveis em pessoas com mais de 18 anos variam de 50,0 a 138,0 U/L, somente após a confirmação de todos os exames podemos dar um diagnóstico diagnóstico final de uma LPCG.

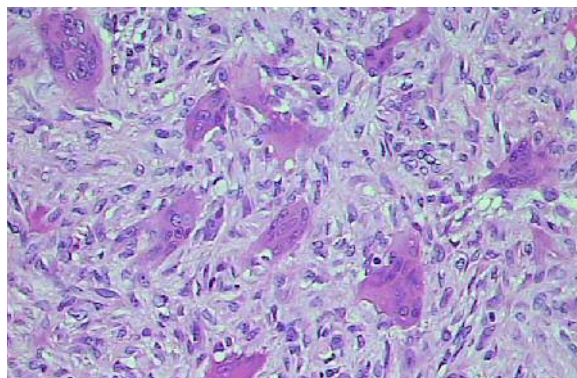


Figura 7 - Células gigantes multinucleadas em um extremo de tecido conjuntivo. H.E. aumento original 400%.

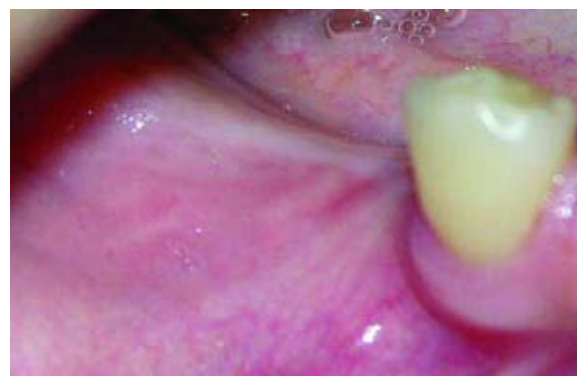

Figura 8 - Aspecto final, após 6 meses de preservação

Depois de 40 dias a paciente retornou ao consultório apresentando cicatrização satisfatória e gengiva com aspecto e coloração normal.

Após 6 meses a paciente retorna com os aspectos gengivais normais (Figura 8).

CONCLUSÕES

O correcto diagnóstico para esse tipo de lesão é factor imprescindível para se obter sucesso no tratamento. Deve-se usar com muito critério todas as técnicas de anamnese, seguido de um exame clínico e exames complementares. Se houver necessidade, solicitar exames suplementares para diferenciar lesões de aspectos iguais ou semelhantes. Por fim, o cirurgião dentista deve ter domínio das técnicas cirúrgicas que serão executadas e deverá fazer a realização de uma preservação visto que existe a possibilidade de recidiva.

AGRADECIMENTOS

Agradeço a todos os professores da UNIPAR, a todos os funcionários das clínicas, a dedicação de meus orientadores por rumarem meus estudos, a minha esposa e meu filho por me apoiarem e acima de tudo agradeço a Deus por ter-me dado a vida.

BIBLIOGRAFIA

- 1 - Neville BW, Damm DD, Allen CM et. al. Patologia Oral & Maxilofacial. Rio de Janeiro: Guanabara Koogan; 1998. p.363-365;
- 2 - Shafer WG, Hine MK, Levy BW et al. Tumores Benignos e Malignos da Cavidade Bucal. In: Tratado de patologia bucal. Rio de Janeiro: Guanabara Koogan, 1985; p.80-212.
- 3 - Dayan D, Buncher A, Spierer S. Bone formation in peripheral giant cell granuloma. J. Periodontol 1990; 61: 444-446;
- 4 - Hiseberg A, Kozlovsky A, Schawartz-Arad D et al. Peripheral giant cell granuloma associate with dental implants. J Periodontol 2003; 74:1381-1384;
- 5 - Bodner L, Peist M, Gatot A et al. Growth potential of peripheral giant cell granuloma. Oral Surg Oral Med Oral Pathol Oral Radiol Endod 1997; 83:548-51.
- 6 - Bonetti F, Pelosi G, Martignoni G et al. Peripheral giant cell granuloma: evidence for osteoclastic differatiation. Oral Surg Oral Med Oral Pathol 1990; 70:471-475.
- 7 - Ferreira, FC, Cavzzi Júnior O. Lesão periférica de células gigantes com ossificação RGO 1994, 42:337-341.
- 8 - Vázquez-Piñeiro MT, González-Bereijo JM, Niembro de Rasche E. Granuloma periférico de células gigantes: caso clínico y revisión de la literatura. RCOE 2002; 7: 201-206.
- 9 - Auclair PL, Cuenin P, Kratochvil FJ, Slater LJ, Ellis GL. A clinical and histomorphologic comparison of the central giant cell granuloma and the giant cell tumor. Oral Surg Oral Med Oral Pathol 1988;66:197-208.
- 10 - Chaparro-Avendaño AV, Berini-Aytés L, Gay Escoda C. Granuloma Periférico de celulas gigantes. A propósito e 5 casos y revisión de la literatura, Med Oral Patol Oral Cir Bucal 2005;10:48-57.
- 11 - Cavezzi OJ. Complicações em implantes dentários devido a Lesão Periférica de Células Gigantes: Relato de caso clínico, Revista Brasileira de Patologia Oral 2004