

# Odontodisplasia Regional: Relato de um Caso Clínico

Artur de Oliveira Ribeiro\*, Liliâne Poconé Dantas\*, Luiz Carlos Ferreira da Silva\*\*

**Resumo:** O objetivo deste trabalho foi relatar um caso de odontodisplasia regional atendido no ambulatório de Cirurgia Oral da Universidade Federal de Sergipe. A paciente queixava-se de que seus dentes não haviam irrompido e clinicamente apresentava poucas unidades dentárias (17, 14, 11, 21 e 31) na cavidade bucal, sendo que estas se apresentavam mal-formadas, com coloração amarelada e coroas pequenas. Após exame radiográfico foi diagnosticado odontodisplasia regional em todas as hemiarcadas e adotada a terapia exodôntica com reabilitação protética.

**Palavras-Chave:** Odontodisplasia regional; Patologia oral

**Abstract:** The aim of this article is to report a case of regional odontodysplasia what was attended in Oral Surgery Clinic of the Federal University of Sergipe. The patient complained of his teeth that had not erupcioned and clinically had few teeth (17, 14, 11, 21 and 31) in the oral cavity, where they were ill-formed, with yellowing and small crowns. After radiographic examination was diagnosed regional odontodysplasia in all hemi arches and adopted the exodontic with prosthesis rehabilitation therapy.

**Key-words:** Regional odontodysplasia; Oral pathology

(Ribeiro AO, Dantas LP, Silva LCF. Odontodisplasia Regional: Relato de um Caso Clínico. Rev Port Estomatol Cir Maxilofac 2008;49:159-163)

\* Graduando em Odontologia pela Universidade Federal de Sergipe, Aracaju - SE, Brasil;

\*\* Professor Adjunto de Cirurgia do Departamento de Odontologia da Universidade Federal de Sergipe, Aracaju - SE, Brasil

## INTRODUÇÃO

A odontodisplasia regional é uma anomalia rara, não-hereditária, com extensos efeitos adversos sobre as peças dentárias, nomeadamente sobre a formação do esmalte, da dentina e da polpa<sup>(1,2)</sup>. Apresenta uma variedade de denominações incluindo “dentes fantasmas”, odontogênese imperfeita, hipoplasia localizada, desenvolvimento dental interrompido e malformação dental unilateral<sup>(3,4)</sup>.

Na literatura, não há consenso quanto ao gênero mais atingido e não existe predileção por raça<sup>(5)</sup>, sendo que alguns autores<sup>(6,7)</sup> relatam uma ligeira predileção pelo gênero feminino na ordem de 1,4:1. É encontrada também uma predileção em relação à arcada envolvida, sendo a maxila cerca de duas vezes<sup>(4)</sup> a duas vezes e 1/2<sup>(1)</sup> mais acometida do que a mandíbula. Os dentes anteriores são os mais afetados<sup>(1)</sup>. A manifestação da

odontodisplasia regional é localizada, afetando geralmente uma região ou quadrante, da maxila ou da mandíbula, podendo envolver quadrantes contra laterais, sendo o envolvimento de mais de dois quadrantes e o cruzamento da linha mediana raros<sup>(8)</sup>. Para estes casos, mais raros, foi sugerida designação de odontodisplasia generalizada<sup>(9)</sup>.

Sua etiologia ainda é desconhecida<sup>(10)</sup>, embora tenham sido sugeridas uma série de fatores associados, dentre os quais se encontram: alterações vasculares, fatores genéticos, falhas na migração das células da crista neural, uso de medicamentos, principalmente durante a gravidez, infecções virais, trauma local, má nutrição e radioterapia<sup>(1,4,7)</sup>. São sugeridas também associações com diversas doenças como nevo vascular, síndrome de nevos epidermóides, coloboma orbital (síndrome dos olhos de gato), hipofosfatase e displasia ectodérmica<sup>(11)</sup>.

Clinicamente é mais comum no período de erupção das duas dentições (decídua e permanente), onde os dentes afetados

geralmente não irrompem<sup>(8,10)</sup>. Os dentes erupcionados apresentam coroas irregulares pequenas, com coloração variando de amarelo a castanho, não raramente apresentando uma superfície áspera<sup>(12)</sup>. Outra característica clínica é a presença comum de cáries dentárias e lesões inflamatórias periapicais, assim como a presença de uma expansão gengival não-inflamatória na região dos dentes que não erupcionam<sup>(1)</sup>.

Numa análise radiográfica, o dente apresenta uma imagem radiolúcida devido à baixa densidade mineral, com discreta demarcação entre o esmalte e a dentina, adquirindo o aspecto de "dentes fantasmas"<sup>(4,5,12)</sup>. Podem ser encontrados dentes com raízes pequenas e foramens apicais abertos<sup>(1)</sup>.

Do ponto de vista histológico, há uma considerável redução de dentina e os túbulos dentinários são reduzidos em número. O esmalte é hipoplásico e hipomineralizado. O tecido pulpar contém cálculos livres ou aderidos, que podem apresentar túbulos ou consistir em calcificações laminadas<sup>(1,12)</sup>.

Em relação ao tratamento da odontodisplasia regional existe controvérsia. Alguns profissionais preferem a extração dos dentes envolvidos, principalmente se houver infecção instalada, e posterior reabilitação protética<sup>(7,13)</sup>. São encontradas também opiniões que enfatizam procedimentos restauradores protegendo os dentes erupcionados afetados<sup>(4)</sup>. Em crianças, a manutenção do elemento dentário envolvido é preferível, dentro das possibilidades, para que seja permitido o desenvolvimento normal dos maxilares e a manutenção do osso alveolar da área afetada, além de evitar efeitos psicológicos deletérios relacionados com o edentulismo precoce<sup>(8)</sup>. A estrutura dos dentes em geral é tão frágil que não permite o preparo protético. Em função da sua estrutura, os dentes displásicos tornam-se mais susceptíveis à cárie, sendo friáveis e sujeitos a fraturas. Restaurações adesivas podem ser um recurso viável em tais casos<sup>(1,8)</sup>.

O objetivo deste trabalho foi o de relatar um caso de odontodisplasia regional em uma paciente atendida no ambulatório de Cirurgia II do Departamento de Odontologia da Universidade Federal de Sergipe, bem como discutir aspectos etiológicos, epidemiológicos, clínico-patológicos e terapêuticos da doença.

## CASO CLÍNICO

Paciente do gênero feminino, melanoderma, 20 anos de idade, compareceu no ambulatório de Cirurgia II do Departamento de Odontologia da Universidade Federal de Sergipe com a queixa principal de que seus dentes não haviam irrompido. Durante a anamnese, a paciente relatou que seus dentes decíduos nunca erupcionaram e que não tinha nenhuma alteração sistêmica na sua história médica. Relatou ainda que sua mãe, enquanto grávi-

da, não tomou nenhuma medicação ou esteve com alguma doença relevante. Entretanto, afirmou que seu irmão de 11 anos de idade tinha as mesmas características e queixa. Em seguida, foi feito o exame físico tendo-se verificado a presença das unidades dentárias 17, 14, 11, 21 e 31 na cavidade bucal sendo que estas se apresentavam mal-formadas, com coloração amarelada e coroas pequenas (Figuras 1 e 2). Verificou-se também, a presença de fistula intra-oral na região da unidade dentária 17 bem como um aumento gengival não inflamatório no rebordo ântero-inferior.

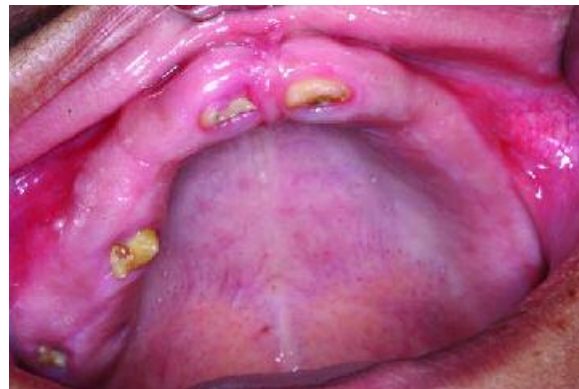

Figura 1 - Imagem da arcada superior mostrando as unidades dentárias presentes (17, 14, 11 e 21) que se apresentam mal-formadas, com coloração amarelada e coroas pequenas

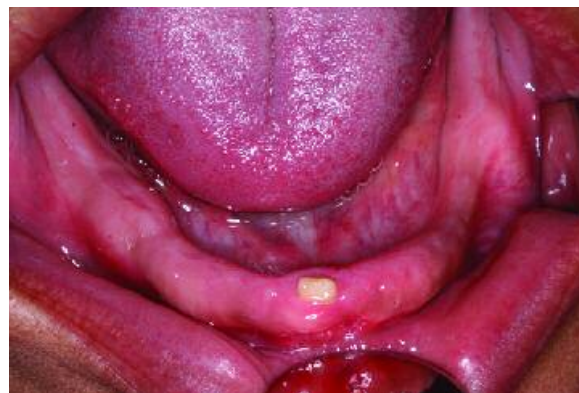

Figura 2 - Imagem da arcada inferior mostrando a unidade dentária 31 mal-formada, com coloração amarelada e coroa pequena.

Após análise de exame radiográfico panorâmico, verificou-se a presença de dentes fantasmas em todas as hemiarquadas sendo que as unidades dentárias 18, 16, 15, 13, 12, 22, 23, 24, 25, 27, 28, 38, 37, 36, 35, 34, 33, 32, 41, 42, 43, 45, 46, 47 e 48 estavam inclusas. Os "dentes fantasmas" apresentavam foramens apicais abertos, discreta demarcação entre esmalte e dentina e baixa densidade mineral adquirindo um aspecto radiolúcido (Figura 3). Diante dos dados obtidos na anamnese, exame físico e radiográfico foi diagnosticado à paciente uma odontodisplasia regional.

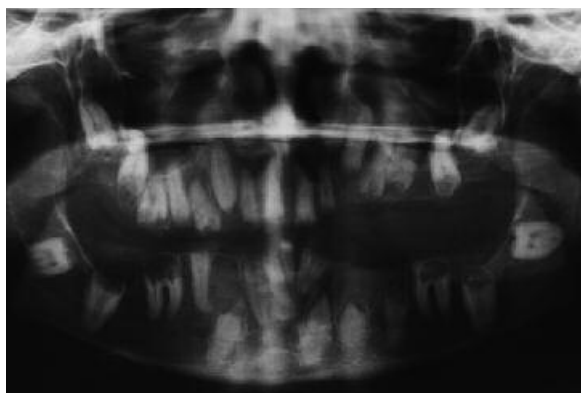


Figura 3 - Radiografia panorâmica em que verifica-se a presença de dentes fantasmas em todos os quadrantes e várias unidades inclusas.

Foram solicitados exames bioquímicos de hemograma, tempo de coagulação, uréia, creatinina, os quais apresentaram índices sugestivos de normalidade. Foi decidido então realizar a exodontia dos dentes que haviam erupcionado (17, 14, 11, 21 e 31), uma vez que muitos já estavam comprometidos com processos infecciosos, como por exemplo, a unidade 17 que apresentava lesão periapical associada, e planejada a reabilitação protética com próteses totais. Também contribuiu para a conduta terapêutica adotada o fato de a paciente ter dificuldade funcional de mastigação e fonética e ter um comprometimento estético considerável devido ao pequeno número de dentes erupcionados.

Os dentes extraídos foram enviados para análise histopatológica, onde o laudo confirmou a hipótese diagnóstica de odontodisplasia regional. Na figura 4 pôde-se verificar um tecido dentário mineral hipoplásico e presença de cálculos no tecido pulpar. A paciente retornou com sete dias para remoção de sutura e apresentou boa cicatrização. Em seguida, foi encaminhada para a Clínica Integrada do Departamento de Odontologia da UFS para reabilitação protética superior e inferior.

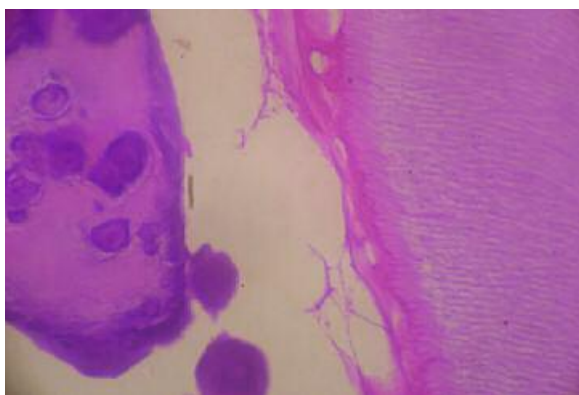


Figura 4 - Análise histológica de amostra do dente extraído apresentando tecido dentário mineral hipoplásico e presença de cálculos no tecido pulpar.

## DISCUSSÃO

A odontodisplasia regional é uma anomalia rara de desenvolvimento dentário que pode acometer ambas as dentições. Alguns autores<sup>(3,4)</sup> afirmaram haver várias denominações para a odontodisplasia regional incluindo dentes fantasmas e malformação dental unilateral, embora seja a denominação de odontodisplasia generalizada<sup>(9)</sup> a mais pertinente no presente caso relatado, já que houve acometimento de todas as hemiarcadas da paciente.

Epidemiologicamente, a odontodisplasia regional não apresenta predileção etnológica<sup>(5)</sup> e acomete mais as mulheres que os homens numa proporção de 1,4:1<sup>(6,7)</sup>. Esta maior prevalência do gênero feminino ainda não está totalmente esclarecida, sugerindo-se haver alguma influência de variações hormonais, às quais as mulheres estão mais sujeitas. Em relação à arcada envolvida, a maxila é cerca de duas vezes<sup>(4)</sup> a duas vezes e meia<sup>(1)</sup> mais acometida que a mandíbula. A referida paciente apresentava odontodisplasia em ambas arcadas o que ilustra a raridade do presente caso.

Um grande desafio no que se refere à odontodisplasia regional é a determinação de sua etiologia que ainda se apresenta incerta. Foram relatadas<sup>(1,4,7,10)</sup> uma série de hipóteses como, por exemplo, alterações vasculares, uso de medicamentos durante a gravidez e má nutrição, bem como, associações com síndromes, como por exemplo a displasia ectodérmica<sup>(11)</sup>. No referido caso, essas hipóteses foram descartadas após os dados coletados na anamnese e exame físico. A idéia de haver uma predisposição genética é fortalecida com o fato de a paciente ter um irmão portador das mesmas características. Contudo, maiores investigações sobre o tema merecem ser realizadas.

Clinicamente, é comum o não irrompimento de dentes envolvidos e a presença de coroas irregulares, amareladas, de superfície áspera naqueles dentes que erupcionam. Outras características clínicas são a presença de cáries, lesões periapicais e expansão gengival não-inflamatória<sup>(1,8,10,12)</sup>, esta decorrente do volume proveniente da ocupação dos dentes que não irromperam. Como há uma má-formação dental, principalmente da dentina e esmalte, o dente apresenta-se amarelado e susceptível a infecções, já que é uma unidade frágil. A paciente citada neste artigo apresentava dentes com coroas amareladas e uma fístula intra-oral no vestíbulo do primeiro quadrante, além de uma expansão gengival não inflamatória na região ântero-inferior, o que confirma os dados da literatura.

A imagem radiolúcida característica da odontodisplasia regional, e que é responsável pela denominação de "dentes fantasmas", é devida à baixa densidade mineral<sup>(4,5,12)</sup>. Os outros acha-

dos radiográficos típicos, como por exemplo, raízes pequenas e forâmens apicais abertos<sup>(1)</sup> são justificados pelo não desenvolvimento completo dos dentes envolvidos. No presente caso, essas características foram encontradas em todos os quadrantes conforme pode ser visto na figura 3.

Do ponto de vista histológico, é característica a presença de um esmalte hipoplásico e hipomineralizado e tecido pulpar com cálculos livres ou aderidos, que podem apresentar túbulos ou consistir em calcificações laminadas<sup>(1,12)</sup>. Invaginações que se estendem da superfície do esmalte à dentina têm sido observadas e podem ser a causa de entrada de bactérias conduzindo à pulpíte e formação de abscessos<sup>(10)</sup>. No corte histológico deste caso observou-se a presença de tecido fibroso, correspondente à polpa dentária, contendo grande quantidade de material basofílico, característico de calcificação pulpar e, ao redor da polpa, deposição proeminente e irregular de dentina com inclusões celulares. As características histológicas, embora não sejam patognomônicas, são compatíveis com as relatadas na literatura (Figura 4).

Conforme visto na literatura o tratamento é controverso, optando muitos profissionais pela preservação das unidades dentárias e outros assumem uma conduta mais radical de exodontia e reabilitação protética<sup>(1,4,7,8,13)</sup>. No presente caso, o plano de tratamento estipulado levou em consideração as necessidades estéticas de uma paciente jovem de apenas 20 anos de idade e as repercussões psicossociais que a odontodisplasia trazia para

ela. A deficiência funcional de mastigação e fala, devido às poucas unidades dentárias na cavidade oral, e a saúde bucal comprometida, já que havia infecção instalada, foram os outros fatores que determinaram a adoção da conduta exodôntica com posterior reabilitação protética.

## CONCLUSÃO

Conclui-se que o plano de tratamento da odontodisplasia regional deve estar baseado nas necessidades estéticas e funcionais referentes a cada caso e que, por não ter sua patogênese ainda bem esclarecida, novos estudos merecem ser realizados.

## BIBLIOGRAFIA

- 1 - Neville BW, Damm DD, Allen CM, Bouquot JE. Patologia Oral & Maxilofacial. 2 ed. Rio de Janeiro: Guanabara Koogan, 2004.
- 2 - Corrêa DL, Araújo IC. Dentes fantasmas. Odontologia.com.br. 2006. Disponível em: <[www.odontologia.com.br/artigos.asp?id=334](http://www.odontologia.com.br/artigos.asp?id=334)>. Acesso em: 9 de fevereiro de 2007.
- 3 - Wal JE, Rittersma J, Baart JA, Wal I. Regional odontodysplasia: report of three cases. J. Oral Maxillofac. Surg. 1993; 22: 356-358.
- 4 - Metin M, Ücok C, Keskin A, Çizmecci F. Regional Odontodisplasia Presenting as a Soft Tissue Swelling. J. of Medical Sciences. 1999; 29: 715-717.
- 5 - Cho S. Conservative Management of Regional Odontodysplasia: Case Report. JCDA. 2006; 76: 735-738.
- 6 - Walton JL, Witkop CJr, Walker PO. Odontodysplasia. Report of three cases with vascular nevi overlying the adjacent skin of the face. Oral Surg. 1978; 46: 679-684.
- 7 - Zucchini G, González-Provinidell S. Odontodisplasia regional: Caso clínico. Revista Hospital Clínico Universidad de Chile 2001; 12: 282-287.
- 8 - Durso CB, Vargas AC, Lemos LS. Odontodisplasia regional: aspectos estomatológicos de interesse do odontopediatra e clínico geral. Odontologia.com.br. 2002 Disponível em: <<http://www.odontologia.com.br/artigos.asp?id=326>>. Acesso em: 9 de fevereiro de 2007.
- 9 - Ruela ACO, Sampaio RKPL. Revisão de literatura displasia dentinária e odontodisplasia regional. Rev Un Alfenas 1998; 4: 39-44.

- 10 - Cahuana A, González Y, Palma C. Clinical Management of Regional Odontodysplasia. *Pediatric Dentistry*. 2005; 27: 34-39.
- 11 - Gerlach RF, Júnior JJ, Almeida OP, Coletta RD, Zaia AA. Regional Odondysplasia : report of two cases. *Oral Surg Oral Med Oral Pathol Oral Radiol Endod*. 1998; 85: 308-313.
- 12 - Marques ACL, Castro WH, Vieira do Carmo MA. Regional odontodysplasia: an unusual case with a conservative approach. *British Dental Journal*. 1999; 186(10).
- 13 - Forest D. Cyr S. Sabourin M. Un cas peu commun d'odontodysplasie régionale: à propos d'un cas et revue de la littérature. *Journal Dentaire du Québec*. 2001; 38: 57-69.

