

Laser de Nd: YAG no Tratamento de Hemangioma

Dayanne Lopes da Silva *, Marcelo Emir Requia Abreu **, Rogério Miranda Pagnoncelli ***

Resumo: O presente trabalho tem por objectivo demonstrar, através de um caso clínico, o tratamento cirúrgico de um hemangioma localizado em região intrabucal, com o emprego do laser ablativo de Nd:YAG (1.064 nm). Esse laser proporcionou adequada hemostasia trans-operatória, resultando em uma ferida cirúrgica coberta por colagénio, não sendo necessário a utilização de sutura e com uma evolução pós-operatória adequada sem queixas do paciente. Portanto, a utilização desse comprimento de onda em alta densidade de potência, mostra-se útil ao tratamento de hemangiomas intrabucalis.

Palavras-Chave: Hemangioma; Laser de Nd: YAG; Tratamento cirúrgico

Abstract: The present study has the purpose of demonstrate, through a case report, the surgery treatment of a hemangioma placed in intrabucal region, with the employment of Nd:YAG laser (1.064 nm). This laser proportionated appropriate hemostasy during the surgery, resulting in a surgery wound cover with collagen, not being necessary the suture use and with an adjusted postoperative evolution, without complaints of the patient. Therefore, the use of this wave length in high density of power reveals useful to the treatment of intrabucal hemangioma.

Key-words: Hemangioma; Nd: YAG laser; Surgery treatment

(Lopes da Silva D, Abreu MER, Pagnoncelli RM. Laser de Nd: YAG no Tratamento de Hemangioma. Rev Port Estomatol Cir Maxilofac 2008;49:105-109)

* Cirurgiã-dentista (PUCRS).

** Mestre em Cirurgia e Traumatologia Bucomaxilofacial (PUCRS). Doutorando em Cirurgia e Traumatologia Bucomaxilofacial (PUCRS).

*** Professor Doutor em Cirurgia e Traumatologia Bucomaxilofacial. Coordenador do Laboratório de Laser da Faculdade de Odontologia da PUCRS. Laboratório de Laser da Faculdade de Odontologia da Pontifícia Universidade Católica do Rio Grande do Sul, Porto Alegre, Brasil.

INTRODUÇÃO

Lesões vasculares, incluindo tanto hemangioma quanto malformações vasculares, são comuns nas entidades patológicas. Mais de 50% destas lesões benignas são localizadas na região de cabeça e pescoço⁽¹⁾.

Muitas modalidades de tratamento das lesões vasculares têm sido utilizadas, como: cirurgia, embolização, esteróide terapia, criocirurgia, eletrodissecção, etc. Na última década, a terapia fotodinâmica com o laser de Nd: YAG surgiu como uma nova alternativa no tratamento.

A palavra LASER é o acrónimo de Light Amplification by Stimulate Emission of Radiation, que nada mais é do que uma emissão de energia que se transforma em energia luminosa,

a qual possui comprimento de onda uniforme e de cor pura. A interacção mais importante entre a radiação laser e os tecidos é a absorção de energia luminosa e sua conversão em calor, o qual depende do comprimento de onda do laser utilizado.

O laser de Nd: YAG é um laser cirúrgico que contém como meio activo, um cristal transparente de ítrio-alumínio, conhecido como Garnet, mergulhado em íon de neodímio. Normalmente causa fotodestruição celular (elevando a temperatura do tecido), efeito fototérmico (desnaturando o conteúdo proteico celular), excelente coagulação (vaporizando o conteúdo hídrico da célula) e carbonização do tecido.

Desde que Einstein formulou em 1917 a Teoria da Emissão Estimulada, até 1960, quando esta se converteu em realidade devido aos trabalhos de Maiman, que construiu o primeiro emissor de laser a partir do rubi, essa forma de energia passou a

constituir um elemento de primeira ordem em nossos dias.

A Medicina Dentária, que ao longo de sua história busca procedimentos que minimize a dor, estimule a reparação, a cicatrização e regressão de edemas, tem no Laser um valioso aliado.

O hemangioma é uma má-formação ou neoplasia benigna de origem conjuntiva que se caracteriza pela proliferação de vasos sanguíneos^(2,3,4). É classificado em congénito (está presente no nascimento) e mais comumente em infantil (na qual aparece logo após o nascimento). O congénito é subdividido em involução rápida, não involutivo e não progressivo⁽⁵⁾.

Há uma tendência a se desenvolver depois do nascimento, cresce durante o primeiro ano de vida e envolve lentamente. A maioria das lesões é solitária (80%) e as mulheres são mais afectadas do que os homens numa proporção de 5:1⁽⁶⁾.

Aproximadamente 5% dos recém nascidos desenvolvem hemangiomas na primeira semana de vida⁽⁷⁾. Mais de 50% envolve completamente aos 4-5 anos de idade^(8,9). Por este motivo que os profissionais tendem a adoptar uma espera e acompanhamento visual nos primeiros anos de vida para posterior tratamento cirúrgico⁽⁷⁾. Tal procedimento também está indicado para as situações onde não existam implicações estéticas ou mesmo complicações como crescimento rápido e ulceração (10). Contudo, o processo involutivo é frequentemente acompanhado por cicatrizes, especialmente na região da face^(1,6).

Os hemangiomas faciais têm uma predilecção por distribuição em segmentos e por regiões de fusão embriológica⁽⁵⁾. Bastante comum na mucosa jugal, lábios e língua, se apresentando como uma mácula ou nódulo de coloração vermelha, arroxeada ou violeta, circunscrito ou difuso, relativamente depressível à palpação e de tamanho variável. Quando na gengiva costuma aparecer de forma globosa, coloração vinhosa, com superfície ulcerada e amarelada, inserção sésil e com sangramento frente a pequenos traumatismos⁽²⁾.

Na maxila ou na mandíbula ocorrem ocasionalmente hemangiomas ósseos centrais (intra-ósseo), criando com frequência dificuldades ao diagnóstico diferencial de outras lesões maxilares. Diante desta possibilidade, considera-se de boa prática frente a lesões osteolíticas dos maxilares, a realização de punção previamente a qualquer abordagem cirúrgica, pois intervenções precipitadas em hemangiomas intra-ósseos podem resultar em hemorragias graves⁽¹¹⁾.

No que se diz respeito especificamente a hemangiomas considerados tratáveis localizados na mucosa bucal ou labial, via de regra o tratamento costuma ser por remoção cirúrgica ou por esclerose química ou física (por congelamento através do óxido nítrico) da lesão⁽¹²⁾.

Agentes de esclerose química têm sido utilizados há muito tempo para o tratamento de hemangiomas. Estes agentes

produzem uma reacção inflamatória localizada com resultante trombose, subsequente fibrose de espaços endoteliais e regressão da lesão.

O agente de eleição para este tipo de terapia é o oleato de monoetanolamina a 5 % associado ao álcool benzílico a 2% em veículo aquoso em quantidade suficiente para 1 ml^(6,12).

A aplicação deve ser realizada por meio de agulha para insulina injectando a solução em meio à área que contém sangue, para evitar necrose dos tecidos vizinhos⁽⁶⁾. A quantidade a ser injectada vai depender das dimensões da lesão, mas via de regra não deve ultrapassar 2 ml. O tratamento consiste de uma ou mais aplicações na dependência da extensão da lesão e dos resultados que deverão ser observados quando a próxima dose for ministrada, no intervalo de uma a duas semanas⁽¹³⁾.

A terapia com o laser de Nd: YAG tem surgido como uma alternativa de tratamento. Esse comprimento de onda é pouco absorvido em água e selectivamente absorvido pela hemoglobina. Devido a sua pobre absorção em água, penetra entre 4-5 mm em tecidos moles. Ao passar pelos tecidos o laser produz calor e desta forma estimula coagulação numa profundidade de 7-10 mm, sendo este processo denominado como fotocoagulação. Esta absorção pela hemoglobina causa uma fotocoagulação selectiva dentro dos vasos. O laser de Nd: YAG é emitido por uma fibra óptica flexível tornando fácil o manuseio. Estas propriedades são excelentes no tratamento de lesões vasculares^(9, 14, 15, 16).

Vesnaver *et al.*⁽¹⁾, em 2006, trataram lesões vasculares pequenas sem compressão, já que a profundidade de penetração do laser de Nd: YAG foi suficiente para tratar todo o seu volume. Em lesões vasculares grandes, contudo, a penetração do laser é muito pequena para atingir o seu centro. Pela compressão da lesão com uma lâmina de vidro o feixe de luz laser pode coagular toda a espessura da lesão^(9, 14, 16).

Nos casos de lesões vasculares intraorais estendendo-se à pele, a combinação de compressão com lâmina de vidro e fotocoagulação intralesão é utilizada como tratamento. A fotocoagulação transcutânea directa poderia causar danos à pele levando a formação de cicatriz⁽¹⁾.

Em um estudo, após a remoção das lesões com laser foi prescrito analgésico e em alguns casos, lidocaína oral gel para o desconforto nas refeições. Em pacientes com lesões vasculares extensas, o tratamento foi sob anestesia geral facilitando qualquer controle de sangramento se necessário⁽¹⁾.

A fotocoagulação com laser deve ser feita com margem de segurança, levemente além da extensão visível da lesão. Desta maneira, a formação de crosta não ocorre dentro da área hipervascularizada o que poderia levar à hemorragia⁽¹⁵⁾.

Os nervos sofrem danos irreversíveis à fotocoagulação.

Portanto, alguns autores recomendam o emprego de crioterapia como uma alternativa em áreas adjacentes a nervos. Em tratamentos ao redor de ductos de glândulas salivares é importante ter em mente o risco de obliteração dos mesmos. Novamente alguns autores aconselham a criocirurgia nestas áreas⁽¹⁵⁾.

O laser de Nd: YAG em lesões epiteliais deve ser guiado por um cubo de gelo em contacto directo com a pele com o objectivo de protegê-la dos danos térmicos da irradiação. Além disso, a compressão da pele pelo gelo aumenta a profundidade de penetração do feixe de laser⁽¹⁷⁾.

CASO CLÍNICO

Paciente do sexo feminino, 43 anos, compareceu ao Laboratório de Laser da Faculdade de Odontologia da PUCRS, apresentando uma lesão intrabucal, a qual frequentemente se apresentava hemorrágica, causando desconforto à paciente. Ao exame clínico, foi observada lesão nodular com 1,5 cm de diâmetro, arroxeadada, indolor e localizada em mucosa de lábio inferior (Figura 1). Através da anamnese e exame físico, no qual foi realizado o teste de vitropressão, chegou-se ao diagnóstico

clínico de hemangioma.

Foi proposto à paciente a excisão cirúrgica da lesão, com o emprego do laser de Nd: YAG (1064 nm), sob anestesia local, em ambulatório. Procedeu-se a cirurgia através da anti-sepsia intrabucal com clorexidina 0,12% e bloqueio troncular do nervo alveolar inferior com 1,8 ml de lidocaína 2%, 1.100.000 epinefrina. Após constatação do efeito anestésico, foi realizada a excisão da lesão com o laser calibrado com potência de 4 watts, frequência de 25 Hz e 160 mj. A lesão foi abordada através de ablação perilesional, a qual possibilitava a separação da lesão do tecido conjuntivo subjacente e ao mesmo tempo hemostasia do campo operatório. A lesão foi removida por completo, não foi necessária a realização de suturas, e encaminhada ao exame histopatológico, o qual confirmou o diagnóstico clínico (Figura 2). A paciente fez uso de ibuprofeno por três dias e obteve uma recuperação pós-operatória sem queixas.

No acompanhamento de 2 e 7 dias, a ferida cirúrgica apresentava-se coberta por uma rede de colagénio de coloração amarelada, a qual protege a ferida e garante uma cicatrização com mínima contração dos tecidos (Figuras 3 e 4).

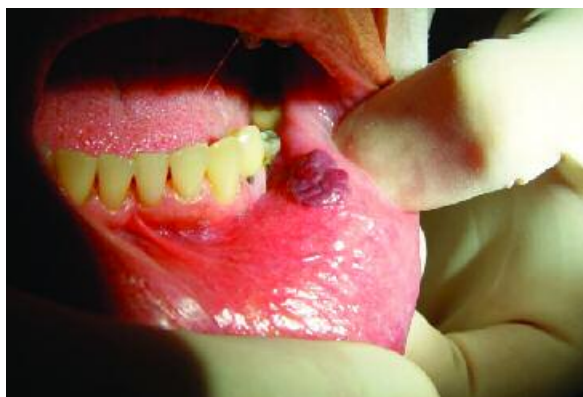

Figura 1 - Hemangioma de lábio inferior

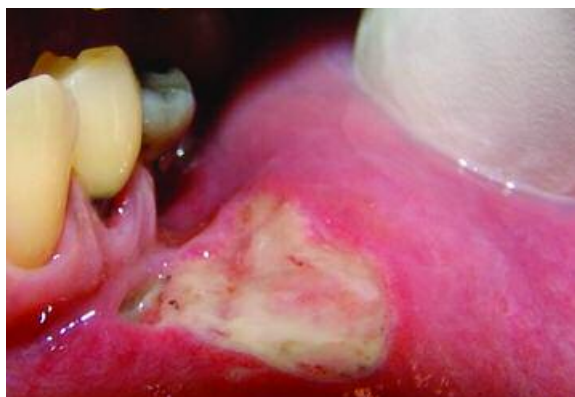

Figura 3 - Dois dias de pós-operatório

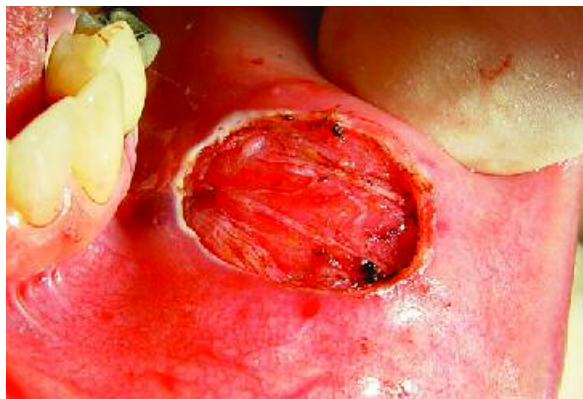


Figura 2 - Pós-imediato

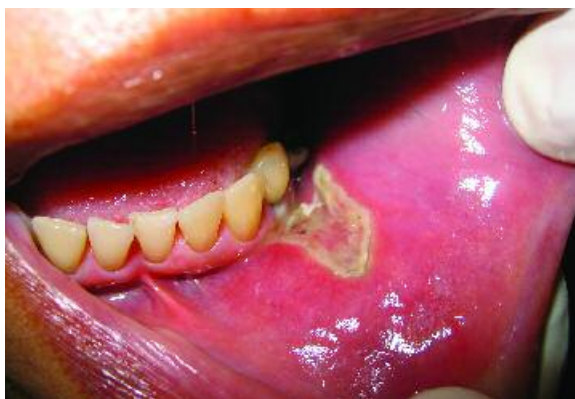

Figura 4 - Sete dias de pós-operatório

DISCUSSÃO E CONCLUSÕES

A maioria dos hemangiomas que surge na infância não necessita de tratamento, pois involui espontaneamente. Contudo, em algumas condições é indicado o tratamento devido ao comprometimento do paciente.

O hemangioma é uma lesão que tem como uma de suas características o tamanho extremamente variável, e é, em especial, nesta variação que consiste a possibilidade ou não de tratamento. Hemangiomas de tamanhos maiores não respondem de maneira esperada à esclerose física ou química restando à opção pela fotocoagulação a laser ou remoção cirúrgica com margem de segurança, com técnica e cuidados adequados para que hemorragias sejam evitadas.

Apesar de o diagnóstico ser extremamente facilitado através da manobra de vitropressão, existem algumas áreas como a gengiva e o palato, que dificultam esta técnica e frequentemente hemangiomas são confundidos com outros processos patológicos e submetidos à biópsia sem os devidos cuidados, ocorrendo resultados indesejáveis como hemorragia abundante que pode constituir sério risco ao paciente.

As feridas cirúrgicas causadas pelo laser cicatrizam com menor formação de cicatrizes, menor risco de infecções, por promover uma assepsia do campo operatório, menor edema e menor dor pós-operatória que as provocadas por métodos cirúrgicos convencionais. O alvo é destruído principalmente por um processo de coagulação e vaporização gerando assim hemostase e desnaturação proteica, permitindo que o sangramento seja controlado facilmente durante o procedimento sendo, ao contrário das feridas convencionais, desnecessária a realização de suturas.

Um dos grandes problemas do Laser de Nd: YAG é o efeito térmico que esse produz, o qual gera danos aos tecidos circunvizinhos ao ponto da irradiação. Porém, esses efeitos térmicos são controlados actualmente com precisão dosimétrica específica e com uma técnica de resfriamento adequada da região no caso de hemangioma extra-oral.

Lesões vasculares de cabeça e pescoço têm alta incidência, são patologias complexas e de difícil resolubilidade. O laser é hoje em dia uma ferramenta imprescindível no tratamento de anomalias e em algumas ocasiões é uma boa alternativa terapêutica efectiva, desde que as precauções e limitações sejam observadas.

BIBLIOGRAFIA

- 1 - Vesnaver A, Dovsak DA. Treatment of vascular lesions in the head and neck using Nd:YAG laser. *J Craniomaxillofac Surg* 2006; 34: 17-24.
- 2 - Castro AL. Lesões Nodulares e Vegetantes. Em: *Estomatologia*. São Paulo: Santos, 1992: 90-91.
- 3 - Shafer WG, Hine MK, Levy BM. Tumores Benignos e Malignos da Cavidade Bucal. *Tratado de patologia bucal*. 4. ed. Rio de Janeiro: Guanabara-koogan, 1987: 143-144.
- 4 - Tommasi AF. Tumores Benignos dos Tecidos Moles. Em: *Diagnóstico em patologia bucal*. 2 ed. São Paulo: Pancast, 1989: 247-248.
- 5 - Ethunandan M, Mellor TK. Haemangiomas an vascular malformations of the maxillofacial region - A review. *J Oral Maxillofac Surg* 2006; 44: 263-272.
- 6 - Selim H, Selim A, Khachemoune A, Metwally SAFA. Use of sclerosing agent in the management of oral and perioral hemangiomas: Review and case reports. *Med Sci Monit*, 2007; 13: 114-119.
- 7 - Landthaler M, Hohenleutner U. Laser therapy of vascular lesions. *Photodermatol Photoimmunol Photomed* 2006; 22: 324-332.
- 8 - Mulliken JB, Glowacki J. Hemangiomas and vascular malformations in infants and children: a classification based on endothelial characteristics. *Plast Reconstr Surg* 1982; 69: 412-420.
- 9 - Shapshay SM, David LM, Zeitels S. Neodymium YAG laser photocoagulation of hemangiomas of the head and neck. *Laryngoscope* 1987; 97: 323-330.
- 10 - Silverman RA. Hemangiomas and vascular malformations. *Ped. Clin of North America* 1991; 34: 811-834.
- 11 - Tan OT, Gilchrist B. A.Laser therapy for selected cutaneous vascular lesions in the pediatric population. *Rev Pediatr* 1988 82: 652-661.

- 12 - Boraks. Alterações Vasculares. Em: Diagnóstico Bucal. São Paulo: Artes Médicas, 1996: 123-140.
- 13 - Pistóia AD, Achutti NA, Yurgel LS, Soares ES. Uso de um agente de esclerose química para o tratamento de hemangioma – relato de caso-. Rev Odonto Ciência 1998; 25: 39-48.
- 14 - Burkey BB, Garret G. Use of the laser in the oral cavity. Otolaryngol Clin North Am 1996; 29: 949-961.
- 15 - Bradley PF. A review of the use of the neodymium YAG laser in oral and maxillofacial surgery. Br J Craniomaxillofac Surg 1997; 35: 26-35.
- 16 - Werner JA, Lippert BM, Gottschlich S, Folz BJ, Fleiner B, Hoeft S, Ruder H. Ultrasound-guided interstitial Nd:YAG treatment of voluminous hemangiomas and vascular malformations in 92 patients. Laryngoscope 1998; 108: 463-470.
- 17 - Vlachakis I, Gardikis S, Michailoudi E, Charissis G. Treatment of hemangiomas in children using a Nd: YAG laser in conjunction with ice cooling of the epidermis: techniques and results. BMC Pediatr 2003, 3:2.

