

Tratamento Ortodôntico de um Caso com Presença de um Incisivo Lateral Supranumerário

Rui Santos Pereira*, Rui Vale Caseiro**

Resumo: Este artigo descreve o tratamento ortodôntico de um adolescente que apresentava um incisivo lateral supra- numerário, associado a uma biprotrusão e com uma mandíbula saliente. O tratamento incluiu a remoção do incisivo supra- numerário, dos primeiros bicúspides e de um incisivo inferior.

Palavras-Chave: Dente supranumerário; Extração de incisivo inferior

Abstract: This article describes the orthodontic treatment of a boy whose malocclusion included a supranumerary upper incisor, a biprotrusion and a large mandible. The orthodontic treatment was performed with removal of the supernumerary upper incisor, the four first bicuspids and a lower central incisor.

Key-words: Supranumerary teeth; Lower incisor extraction

(Pereira RS, Caseiro RV. Tratamento Ortodôntico de um Caso com Presença de um Incisivo Lateral Supranumerário. Rev Port Estomatol Cir Maxilofac 2007;48:223-227)

* DMD, Msc; FMDUL

** DMD; FMDUL

INTRODUÇÃO

A presença de dentes supranumerários é um acontecimento raro na população, apresentando uma prevalência de cerca de 0.4% a 1.5% conforme vários estudos^(1,2) sendo de 0.76% na população Portuguesa⁽³⁾.

A seguir ao mesiodens, o incisivo lateral supranumerário é a localização mais frequente^(1,2). Embora nesta situação o diagnóstico não pareça levantar grandes dúvidas, já a decisão terapêutica implica uma avaliação cuidadosa da massa dentária, do aspecto estético e de uma possível maloclusão subjacente. O caso apresentado apresenta uma solução para um paciente que, para além de um supranumerário na zona do incisivo lateral, apresentava ainda uma maloclusão subjacente.

CASO CLÍNICO

Diagnóstico e Etiologia

O paciente apresentou-se pela primeira vez na consulta de ortodontia com 11 anos e 7 meses, com uma Classe I molar, ligeira falta de espaço na região incisiva superior e inferior, e mordida cruzada ao nível dos dentes 12, 21 e 31. A queixa prin-

cipal era "dentes tortos".

As fotografias faciais iniciais (Figura 1) mostram uma face oval com um perfil ligeiramente convexo, um ligeiro excesso do terço inferior da face e um ângulo naso-labial aberto com presença de um lábio inferior protrusivo. As fotografias intra-orais iniciais (Figura 2) mostram uma dentição mista, em fase tardia, com classe I molar, linhas médias mantidas, sobremordidas horizontal e vertical de cerca de 1 mm e mordida cruzada ao nível dos dentes 12, 21 e 31. Observa-se uma ligeira falta de espaço na arcada dentária mandibular. No maxilar superior, verifica-se uma falta de espaço moderada com presença de um dente incisivo lateral superior direito supranumerário. Foram executadas uma telerradiografia de perfil e uma ortopantomografia oral (Figuras 3 e 4).

A análise cefalométrica (Tabela 1) mostra um padrão esquelético tendencialmente dolicofacial com uma relação basal sagital neutra. Os incisivos superior e inferior mostram inclinações normais mas apresentam-se colocados numa posição anterior em relação às suas bases esqueléticas (distância ui-NA e ui-NB). A inclinação posterior do colo do côndilo assim como a morfologia do bordo inferior da mandíbula (Figura 4) sugerem um crescimento com uma rotação posterior da matriz óssea. O padrão esquelético é idêntico ao irmão gêmeo e semelhante a uma irmã mais velha e ao progenitor masculino que apresentam um prognatismo mandibular.



Figura 1 - Fotografias faciais iniciais; 11 anos 7 meses

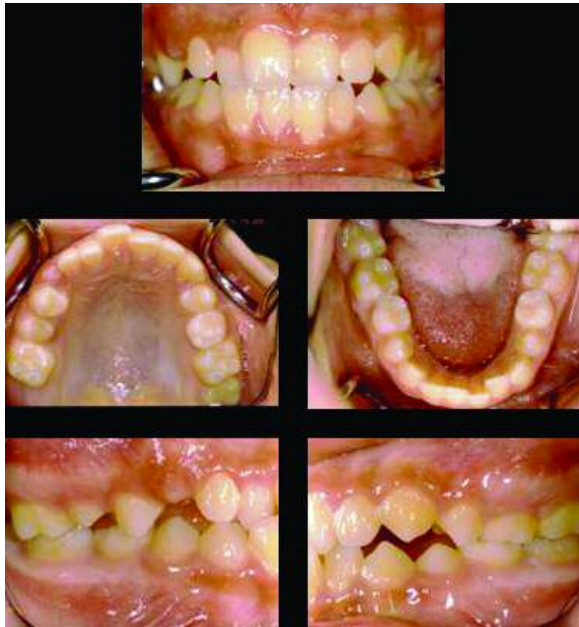

Figura 2 - Fotografias intra-orais iniciais; 11 anos 7 meses

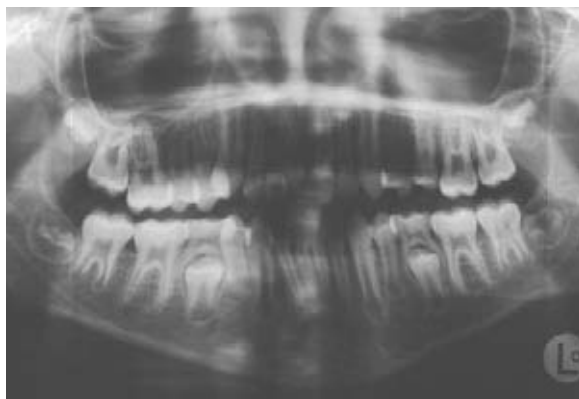

Figura 3 - Ortopantomografia inicial; 11 anos 10 meses

Objectivos do tratamento

Em função da história familiar de prognatismo mandibular decidiu-se protelar o início do tratamento e apenas fazer a remoção do incisivo lateral supranumerário. No quadrante que apresentava dois incisivos laterais, decidiu-se efectuar a remoção do inci-

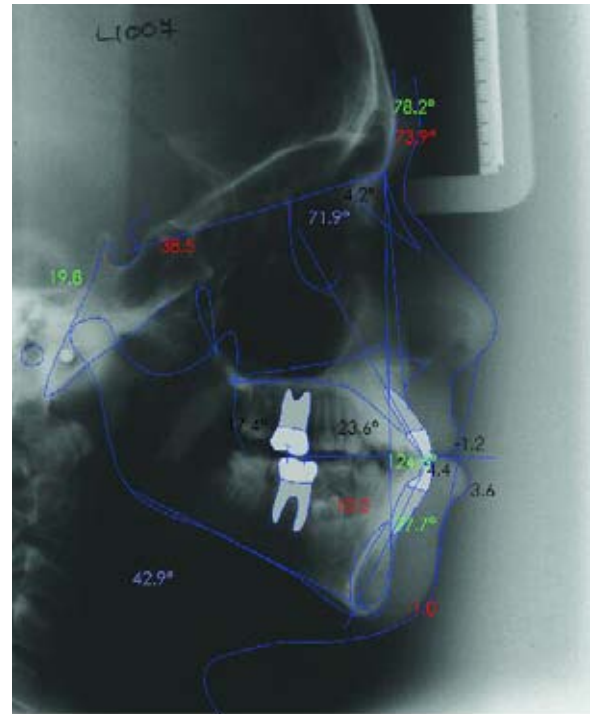


Figura 4 - Telerradiografia e traçado cefalométrico iniciais

	02-03-1999	25-01-2002	17-01-2005
Medida	T1	T2	T3
NSBa	136,0°	136,0°	135,7°
SNA	78,2°	80,5°	77,2°
SNB	73,9°	76,1°	74,4°
ANB	4,2°	4,4°	2,8°
Witts	4.7	-1.9	-18.2
prof. Facial	4.6	5.4	1.5
NSL-NL	11,8°	10,6°	10,2°
NSL-ML	45,2°	38,5°	40,2°
NL-ML	0	0	0
art-tgo-me	134,3°	126,2°	124,3°
UI Inclination	113,6°	109,5°	115,8°
ui-NA	23,6°	18,4°	28,4°
is-NA	4.4	1.9	4.1
li-NB	27,7°	30,6°	17,2°
ii-NB	10.2	9.4	4.5
li-ML	88,5°	96,1°	82,6°
UI_LI	124,5°	126,6°	131,6°
Nasiolabial Angle	123,9°	117,4°	116,5°
E-UL	-4.4	-1	-8.6
E-LL	2	3.9	28,4°

Tabela 1 - Valores cefalométricos; iniciais T1 (11anos 10 meses); pré tratamento T2 (14 anos e 8 meses); finais T3 (17 anos 2 meses).

sivo mais distal uma vez que apresentava um diâmetro mesiodistal ligeiramente inferior ao do incisivo lateral adjacente.

Aos 13 anos e 5 meses, as fotografias intra-orais (Figura 5) mostram uma dentição permanente com classe I molar e canina, sobremordidas horizontal e vertical diminuídas com diastemas na arcada maxilar e falta de espaço moderada ao nível do quinto sextante.

No entanto, devido à história familiar de prognatismo decidiu-se esperar. Em Janeiro de 2002 parecendo estável a situação clínica e tendo o paciente 14 anos e oito meses, foram executadas novas radiografias (Figuras 6 e 7). Não havendo alterações significativas dos valores cefalométricos (Tabela 1), foi decidido dar início ao tratamento ortodôntico com aparatologia fixa bimaxilar, tendo por objectivo não só obter uma intercuspidação perfeita como melhorar o perfil dos tecidos moles no seu terço inferior recuando o lábio inferior e facilitando o encerramento labial.

Plano de tratamento

O reduzida dimensão mesio-distal dos incisivos laterais superiores, com especial relevância para o lado onde se encontrava o dente supranumerário, levou a que se executasse uma análise de Bolton, a qual mostrou um excesso de 4 mm de material dentário na arcada inferior para os seis dentes anteriores, optando-se por este motivo pela remoção do incisivo central inferior direito, uma solução que favorece a estabilidade a longo prazo⁽⁴⁾. No entanto a remoção apenas deste dente não levaria a mudanças apreciáveis em termo da posição dos incisivos e do suporte dos tecidos moles. Como alternativa havia a hipótese da remoção adicional de 4 bicúspides de maneira a possibilitar o recuo dos incisivos favorecendo o encerramento labial e melhorando o perfil do paciente. Foi explicado ao paciente e aos pais as alternativas terapêuticas e decidiu-se pela remoção adicional dos 14, 24 34 e 44. O objectivo era movimentar distalmente os incisivos superiores sem alterar a sua inclinação e retroinclinhar os incisivos inferiores.

Progressão terapêutica

Aos 14 anos e 11 meses foi colocado aparatologia fixa bimaxilar, utilizando brackets mini Diamond com ranhura de 0.018 polegadas. Inicialmente foram usados arcos de nivelamento 016 Niti, seguido de arcos de aço de 0.016*0.016 e de arcos 0.016*0.022. Grande parte da fase de movimento foi executada com arcos de aço de 0.016*0.016 numa das arcadas e arcos de aço de 0.016*0.022 na outra arcada. A fase de ajustamento foi executada com arcos de aço de 0.016*0.022. No final do tratamento foram utilizados arcos de secção circular 0.016 e elásticos verticais 3/16 4 onças em triângulo de maneira a melhorar a intercuspidação e aumentar a sobremordida vertical.

Após a remoção da aparatologia fixa bimaxilar foi executada-

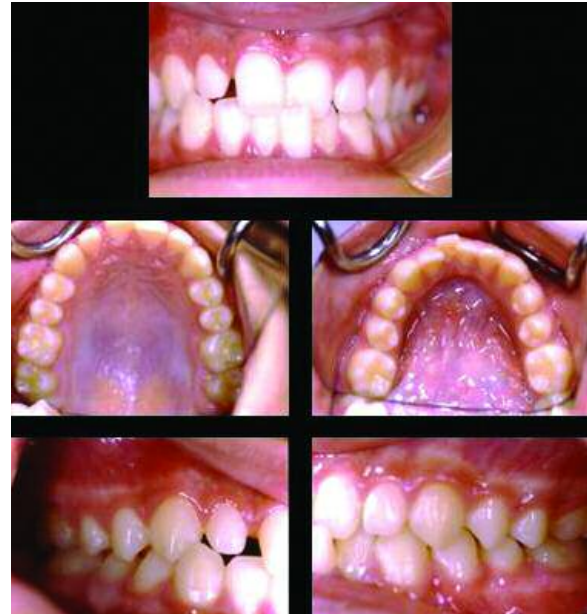

Figura 5 - Fotografias intra-orais pré-tratamento; 13 anos e 5 meses

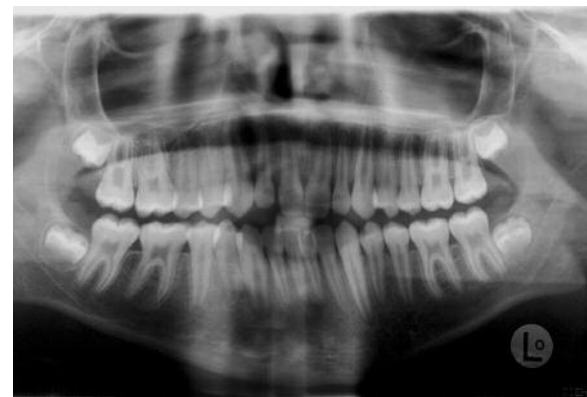

Figura 6 - Ortopantomografia pré-tratamento; 14 anos e 8 meses

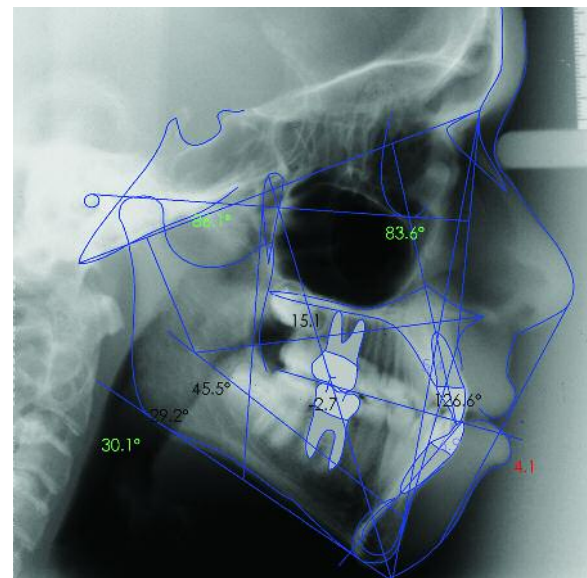


Figura 7 - Telerradiografia e traçado cefalométrico pré-tratamento; 14 anos e 8 meses

do um retentor fixo para os incisivos superiores e um retentor fixo mandibular de canino a canino. Foi igualmente usado um retentor removível inferior.

Resultados

O tempo total de tratamento com aparatologia fixa bimaxilar foi de 2 anos e 3 meses. Os objectivos do tratamento foram integralmente cumpridos. As fotografias intra-orais do final de tratamento (Figura 8) mostram uma relação de classe I canina e molar com disclusão canina. Nas fotografias extra-orais do final de tratamento (Figura 9) a fotografia frontal de sorriso mostra que o bordo incisal dos incisivos superiores acompanha o lábio inferior e na fotografia de perfil mostra um contorno harmónico apesar de um ligeiro excesso vertical do terço inferior da face.

As radiografias de controlo (Figuras 10 e 11) foram já executadas no período de retenção. A sobreposição cefalométrica pré e pós-tratamento (Figura 11) mostra que os incisivos superiores recuaram em translação e os valores cefalométricos mostram um aumento da inclinação dos incisivos superiores relativamente ao plano maxilar (+4°) bem como em relação à linha NA e que

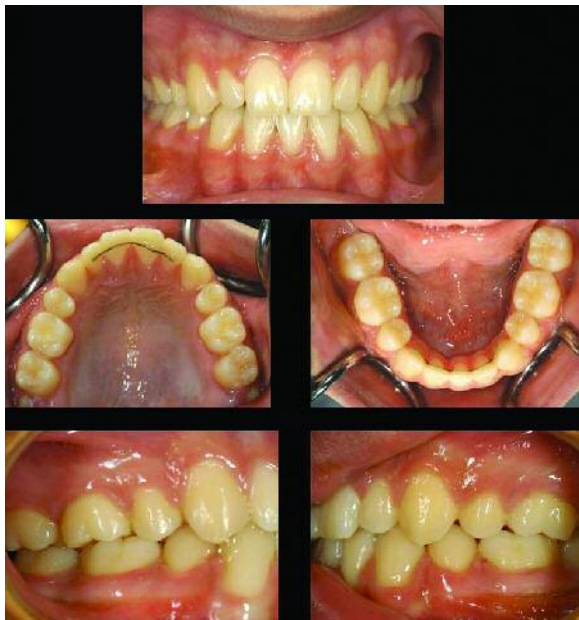

Figura 8 - Fotografia intraorais finais



Figura 9 - Fotografias extraorais finais

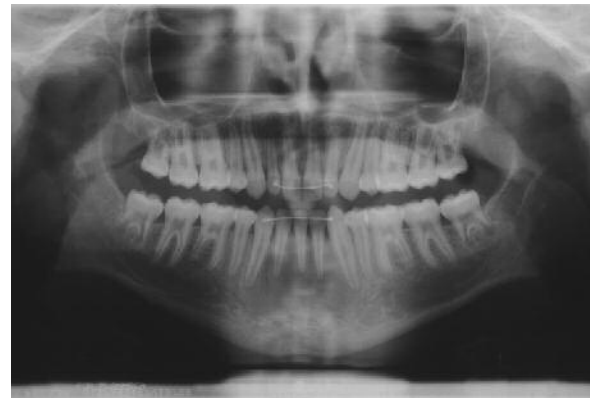

Figura 10 - Ortopantomografia pós-tratamento

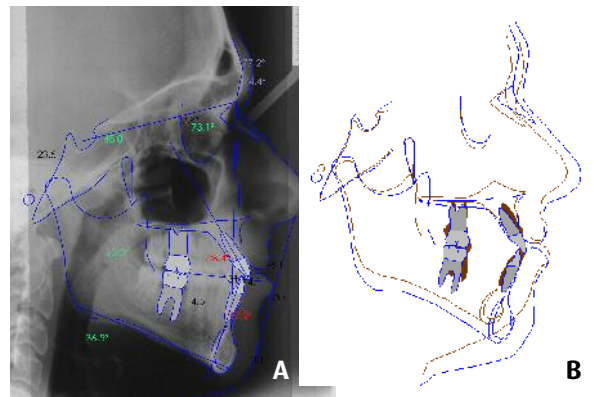


Figura 11 - a) Telerradiografia e traçado cefalométrico pós-tratamento. b) sobreposição do traçado cefalométrico pré e pós-tratamento.

houve um movimento de inclinação controlada, ao nível dos incisivos inferiores com uma retro-inclinação acentuada final (li-ML=83°). O resultado foi um aumento do ângulo interincisivo. Ao nível dos tecidos moles, apesar de não ter havido alterações ao nível do ângulo nasolabial houve uma suavização da tensão muscular do lábio superior. Ao nível do lábio inferior houve um recuo acentuado que possibilitou a expressão do sulco mentoniano. O somatório das alterações verificadas permitiu uma melhor relação dos lábios e um perfil mais harmonioso (Figura 9).

Discussão e Conclusões

Por uma questão de simetria foi executada a remoção do dente supranumerário mas que induziu uma discrepância dento dentária que depois teve de ser corrigida pela remoção adicional de um incisivo inferior, o que permitiu uma relação perfeita da vertente disto-vestibular do canino inferior com a vertente mesio-palatina do canino superior de maneira a estabelecer uma guia canina funcional. No entanto se se tivesse mantido o incisivo supra numerário e apenas feito a remoção de quatro bicúspides poder-se-ia ter tido igualmente um bom resultado em termos de estética e aceitável em termos de desvio da linha média.

BIBLIOGRAFIA

- 1 - Alberti G, Mondani PM, Parodi V. "Eruption of supernumerary permanent teeth in a sample of urban primary school population in Genoa, Italy." *Eur J Paediatr Dent* 2006;7:89-92.
- 2 - Gabris K, Fabian G, Kaán M, Rózsa N, Tarján I. "Prevalence of hypodontia and hyperdontia in paedodontic and orthodontic patients in Budapest." *Community Dent Health* 2006;23:80-2.
- 3 - Costa Pinho TM, Figueiredo Pollmann MC. "Study of the frequency and the features of supranumerary teeth found in one Portuguese population." *Bull Group Int Rech Sci Stomatol Odontol* 2004;46:52-62.
- 4 - Canut JA. "Mandibular incisor extraction: indications and long-term evaluation." *Eur J Orthod* 1996;18:485-9.