

Restaurações Seriadas em Dentes Posteriores com Recurso às Matrizes Oclusais

Cláudia Elizabeth Carrero Ramirez*, Roberta Pinheiro Miranda Carvalho*,
Anabela Paula**, Eunice Virgínia Carrilho***

Resumo: As resinas compostas tornaram-se, nos últimos tempos, o material restaurador mais utilizado para dentes posteriores. A busca constante da reprodução da anatomia oclusal nesses casos é um dos maiores desafios para se obter um resultado satisfatório. A técnica da matriz oclusal confeccionada com polivinil siloxano transparente, cujo objectivo é a cópia da superfície oclusal foi proposta para se obter uma melhoria na anatomia final da restauração e, ainda, diminuir a fase de acabamento e polimento e o tempo clínico empregue. Sendo assim, o objectivo deste artigo é descrever passo a passo a técnica usada em restaurações de dentes posteriores seriadas e concluímos que é um método confiável e previsível para a reconstrução da anatomia oclusal, obtendo assim, um melhor acabamento e polimento, sem necessidade de realizar desgastes finais.

Palavras-Chave: Dentes posteriores; Estética; Matriz oclusal; Resina composta

Abstract: Composite resins have become nowadays one of the most used restorative materials for posterior restorations. The constant search for a correct occlusal anatomy is one of the biggest challenges to achieve a satisfactory result. The occlusal matrix technique with transparent polyvinyl siloxane, to copy the occlusal surface, was proposed to get a restoration with better final anatomy and also to reduce finishing and polishing and the chair time. Therefore, the aim of the present paper is to describe an operative technique step-by-step in serial posterior teeth restoration. It is a reliable and predictable method for the reconstruction of the occlusal anatomy, obtaining a better finishing and polishing, without need final procedures.

Key-words: Posterior teeth; Aesthetic; Occlusal matrix; Composite resin

(Ramirez CEC, Carvalho RPM, Paula A, Carrilho EV. Restaurações Seriadas em Dentes Posteriores com Recurso às Matrizes Oclusais. Rev Port Estomatol Cir Maxilofac 2007;48:155-160)

* Médica Dentista Licenciada equivalente pela Faculdade de Medicina de Coimbra

** Médica Dentista, Monitora de Dentistaria Operatória da Licenciatura em Medicina Dentária da Faculdade de Medicina de Coimbra

*** Médica Dentista, Professora Auxiliar de Dentistaria Operatória da Licenciatura de Medicina Dentária da Faculdade de Medicina de Coimbra

INTRODUÇÃO

A tarefa de seleccionar resinas compostas para restaurar directamente dentes posteriores vem-se tornando, a cada dia, mais fácil devido às inovações tecnológicas na área dos polímeros, e, à crescente demanda por materiais restauradores estéticos de melhor desempenho. As resinas

compostas actuais apresentam uma resistência ao desgaste aceitável, adesão satisfatória à estrutura dentária remanescente e boas propriedades estéticas⁽¹⁾.

Contudo, obter um contorno dentário e contactos oclusais satisfatórios, não é de fácil realização com este material⁽²⁾.

A fase de acabamento e polimento das restaurações é um procedimento difícil e demorado. Na maioria das vezes resulta numa face oclusal rectificada que difere da anatomo-

mia original. Um perfeito restabelecimento da oclusão é fundamental para o sucesso clínico da restauração a longo prazo. Das técnicas utilizadas para reprodução da anatomia oclusal, encontra-se, descrita a técnica da matriz oclusal^(3,5).

Uma matriz oclusal é um dispositivo usado para a reprodução da superfície oclusal do dente. Funciona como uma impressão da face oclusal antes da preparação cavitária de dentes que não apresentam grande destruição por cárie, sendo esta usada mais tarde para recriar a anatomia original no último incremento da resina composta⁽⁵⁾. Vários materiais têm sido sugeridos para a confecção de matrizes oclusais (Fig. 1). Salientamos: o Biteperf® (Productos dentales, SL, Málaga, Spain)⁽⁶⁾, constituído por uma haste e uma cabeça em polietileno e um botão de material termoplástico transparente, que promove a da fidelidade do detalhe; a Matrix Buttons® (Advantage Dental Products, Inc, Michigan, USA) que são botões termoplásticos⁽⁴⁾; o Fermit® (Vivadent, Brasil) que é uma resina composta fotopolimerizável desenvolvida para restaurações provisórias⁽⁷⁾; a matriz oclusal realizada com resina acrílica Duralay (Reliance, Worth, IL, USA)^(8,9), o GC Occlusal Matrix System® (GC America Inc., Alsip, IL, USA); o Transbite® (SciCan, Toronto, Canadá) e o Memosil 2® (Heraeus Kulzer, Inc, Dormagen, Germany)^(10,11) que são um polivinil siloxano transparente para o registo oclusal^(4,5).

São indicação para a realização de matriz oclusal as restaurações classe I e II, as restaurações tipo túnel e dentes que apresentam restaurações antigas com oclusão e cristas marginais integras. Em todos os casos o esmalte deverá estar conservado^(3,10).

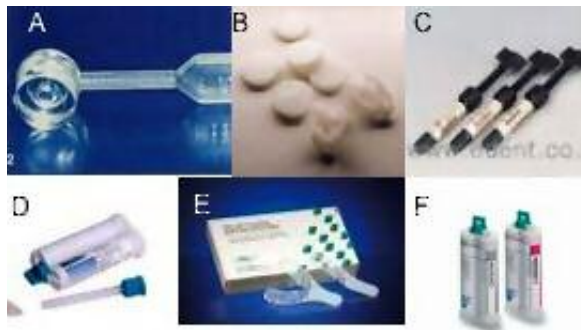


Figura 1 - Materiais diversos para a confecção de matrizes oclusais. A: Biteperf®, B: Matrix buttons®, C: Fermit®, D: Transbite®, E: GC occlusal matrix system®, F: Memosil 2®.

O presente artigo descreve a técnica da matriz oclusal realizada com um material de registo oclusal- polivinil siloxano transparente, usado em restaurações seriadas classe I nos dentes 26 e 27. A escolha do Memosil 2®, reside no

facto deste material apresentar grande fidelidade dos detalhes registados, bem como, uma excelente estabilidade dimensional⁽¹²⁾. Este material é superior à resina acrílica pela facilidade técnica, pela melhor fidelidade no registo, e pelo menor tempo de trabalho⁽¹⁰⁾.

CASO CLÍNICO

Paciente masculino, de 25 anos de idade, compareceu na clínica do departamento de Medicina Dentária da Universidade de Coimbra, com lesões cáries nos dentes 26 e 27 (Fig. 2). Foi realizada radiografia interproximal, para avaliação da extensão da lesão de cárie (Fig. 3).

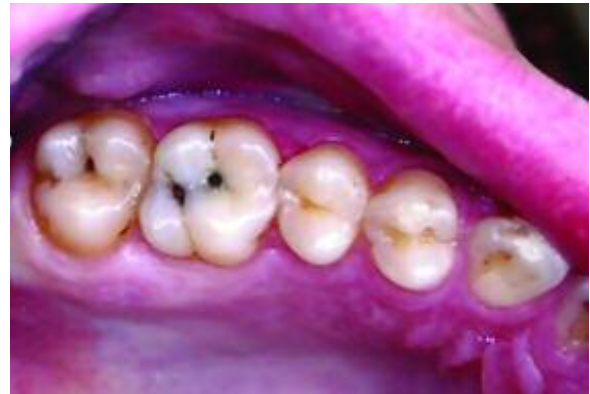

Figura 2 - Dentes 26 e 27 com lesão de cárie oclusal

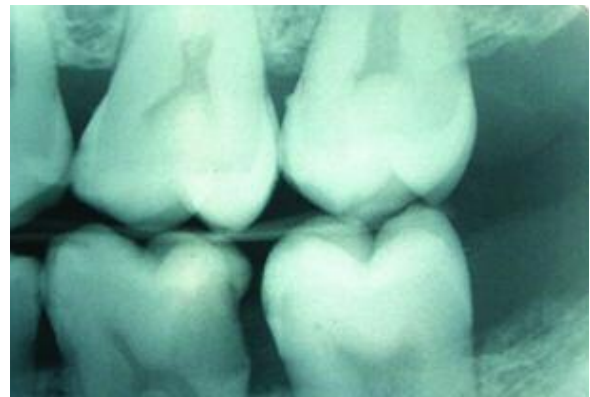


Figura 3 - Radiografia Interproximal para avaliação da profundidade da lesão de cárie.

Após a anestesia fez-se polimento dentário e isolamento absoluto com dique de borracha (Fig. 4).

Antes da remoção dos tecidos cariados, foi confeccionada a matriz oclusal com Memosil 2® (Fig. 5). O material foi colocado através do seu dispositivo de aplicação, estendendo-o até aos pré-molares e fazendo um pequeno cabo (Fig. 6).

A matriz não deve ultrapassar o ponto de contacto para facilitar a remoção e inserção sem a distorção da mesma. Após o endurecimento intra-oral, retiramo-la e mantivemo-la num local fresco.

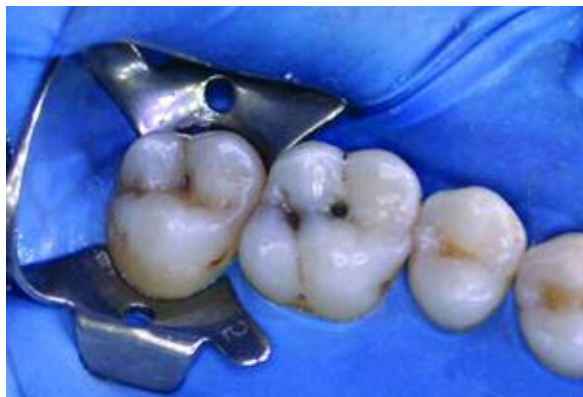

Figura 4 - Isolamento absoluto



Figura 5 - Dispositivo para dispensar o material Memosil 2°



Figura 6 - Confeção da matriz com Memosil 2°, estendendo o material até os pré-molares para uma melhor inserção e remoção.

Na fig. 7 pode-se observar a riqueza de detalhes da superfície oclusal, obtidos pela matriz. Após a remoção dos tecidos cariados (Fig. 8), condicionou-se apenas o esmalte

com ácido ortofosfórico a 37% por 15 segundos (Fig. 9), lavou-se abundantemente com água durante 30 segundos e secou-se (Fig.10). A dentina não foi condicionada com ácido ortofosfórico. De seguida aplicou-se o sistema auto-condicionador Xeno® III (Dentsply Detrey GmbH, Konstanz, Germany) na dentina e esmalte (Fig. 11). Posteriormente, foi aplicada uma fina camada (2 mm) de resina fluida Synergy Flow® (Coltène/Whaledent, New Jersey, USA) no fundo das cavidades, fotopolimerizou-se durante 20 segundos (Fig. 12). e iniciou-se a restauração com Synergy Compact® (Coltène/Whaledent, New Jersey, USA), adicionada em incrementos fotopolimerizados por 30 segundos (Fig. 13). A última camada foi inserida sem fotopolimerizar, evitando o excesso de material, pois nessa etapa é reposicionada a matriz confeccionada com Memosil 2°. Uma vez no seu lugar, é exercida pressão digital para escoamento do excesso e boa adaptação da resina às margens cavitárias. Fotopolimerizou-se por 30 segundos em vestibular e em palatino. Removeu-se a matriz. Fotopolimerizou-se uma segunda vez por mais 30 segundos (Fig. 14). Foi removido o isolamento e verificada a oclusão, sem necessidade de ajuste nos pontos de contacto. Para o polimento foram utilizadas as pontas de borracha Enhance® (Dentsply) de forma a preservar a anatomia oclusal igual à original (Fig. 15).




Figura 7 - Matriz oclusal confeccionada. Observa-se a riqueza do detalhe copiado.

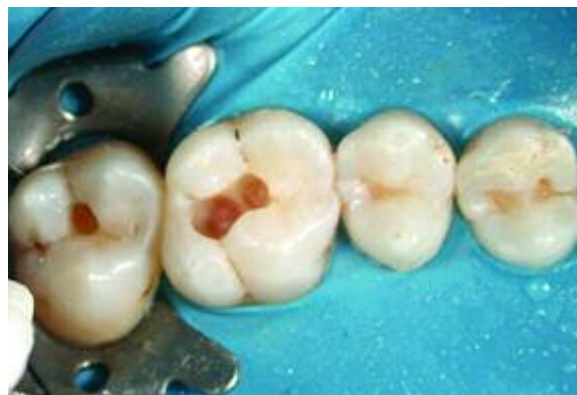

Figura 8 - Remoção da lesão de cárie nos dentes 26 e 27

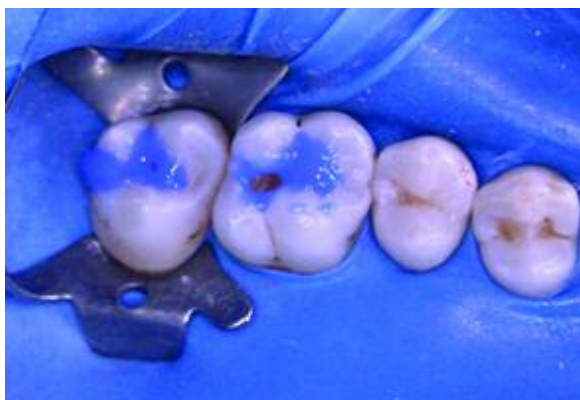

Figura 9 - Condicionamento do esmalte com ácido fosfórico 37%

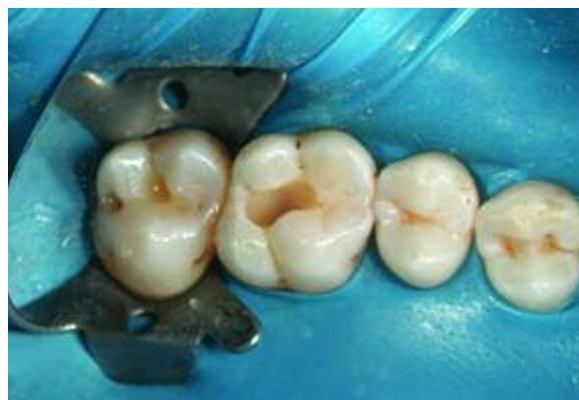

Figura 12 - Aplicação da resina fluida no fundo das cavidades

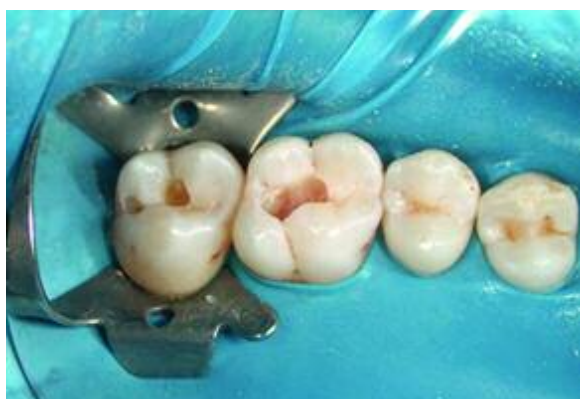

Figura 10 - Esmalte condicionado

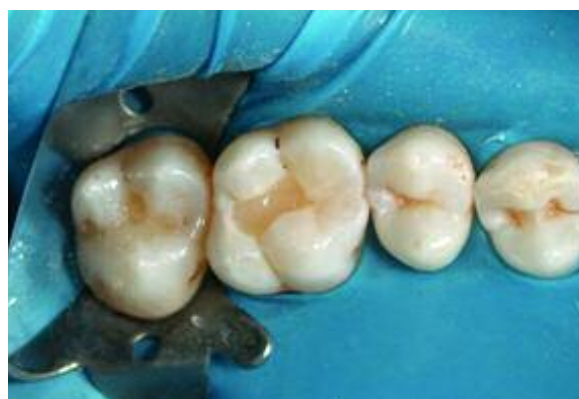

Figura 13 - Restauração incremental com a resina composta Synergy®

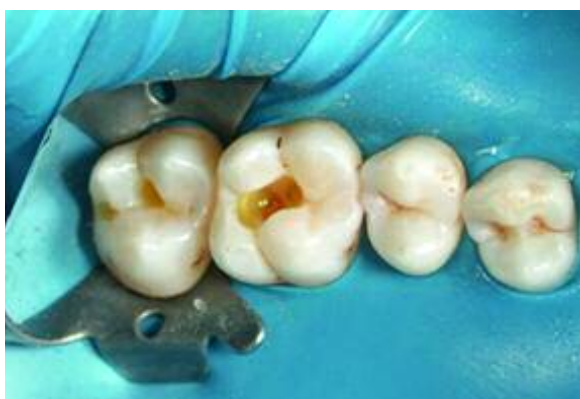

Figura 11 - Aplicação do sistema adesivo tanto na dentina como no esmalte

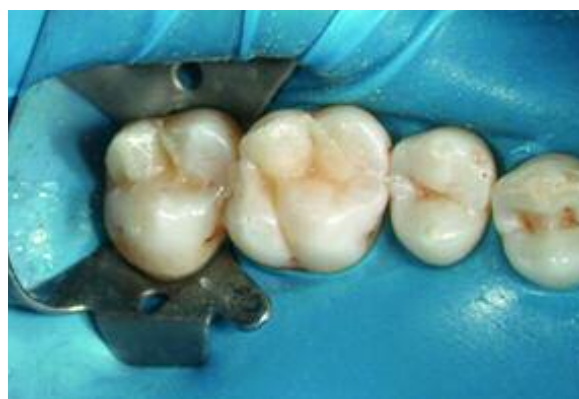

Figura 14 - Restaurações após a remoção da matriz oclusal

No final realizou-se uma radiografia interproximal para avaliar a adaptação do material às paredes cavitárias (Fig. 16).

DISCUSSÃO

As matrizes oclusais demonstram benefícios evidentes nos procedimentos clínicos diários. Estas proporcionam uma economia de tempo durante a consulta clínica e mostram-se

eficientes em restabelecer a anatomia oclusal original do dente⁽¹⁾.

O método convencional de restauração directa de dentes posteriores, na maioria dos casos, devolve ao dente restaurado uma anatomia rectificadora que não corresponde à anatomia original das cúspides. Este facto leva a uma alteração na função oclusal normal, com consequências para o paciente. Com as matrizes oclusais pode-se transferir facilmente a anatomia oclusal existente antes da remoção dos tecidos cariados.

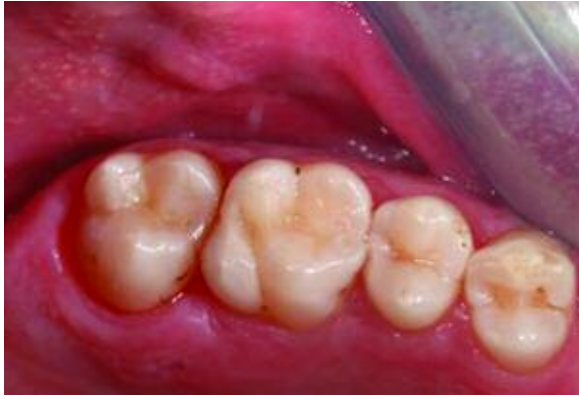

Figura 15 - Aspecto final das restaurações

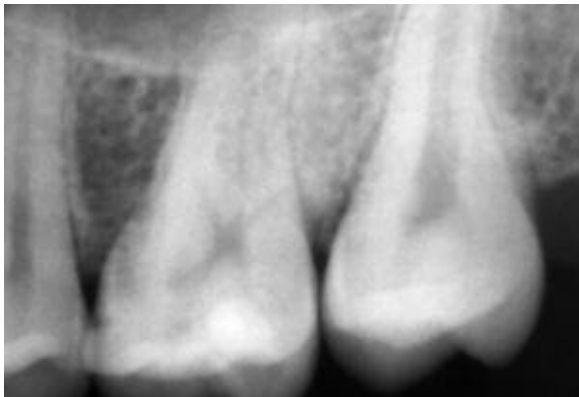

Figura 16 - Radiografia final

Além disso, evita-se a porosidade da camada superficial da resina composta, responsável pela diminuição da resistência ao desgaste. Outra vantagem importante é evitar a interferência do oxigénio na polimerização da última camada⁽¹¹⁾ e a redução da necessidade de acabamento final das

restaurações⁽²⁾. Estes são considerados factores de sucesso a longo prazo⁽¹³⁾.

Uma limitação desta técnica está relacionada com a necessidade de se ter a superfície oclusal relativamente intacta. Outra, diz respeito ao tempo gasto com a confecção da matriz, onde um estudo demonstrou que não houve mais rapidez no procedimento clínico quando auxiliado pela matriz oclusal. Contudo, a matriz poderá ser confeccionada enquanto se espera o efeito da anestesia⁽²⁾.

Em quanto ao procedimento de condicionamento do esmalte realizado, alguns estudos⁽¹⁴⁻¹⁶⁾ referem que os adesivos auto-condicionadores apresentam valores de adesão ao esmalte mais baixos do que se fossem condicionamento ácido ao esmalte, devido à pouca profundidade que ocasionam, sendo o padrão de condicionamento ácido no esmalte intacto ou abrasionado, menos agressivo e seus efeitos condicionadores reduzidos em superfície, em comparação com o condicionamento do esmalte com ácido ortofosfórico onde o padrão de condicionamento é mais profundo e homogéneo, sendo este, mais efectivo.

CONCLUSÕES

Podemos concluir que a técnica da Matriz Oclusal com o material utilizado neste estudo, é um método confiável e previsível para a reconstrução da anatomia oclusal, nas restaurações seriadas com resina composta, em dentes posteriores. Obtivemos assim, um bom acabamento e polimento, sem necessidade de realiza desgastes finais.

BIBLIOGRAFIA

- 1 - Baratieri, L.N. Restaurações direitas com resinas compostas em dentes posteriores. In: Odontologia Restauradora. Fundamentos e Possibilidades. 1ª Edição. Editora Santos 2001, Santos, Brasil, pp.: 225-304.
- 2 - Hamilton JC, Krestik KE, Dennison JB. Evaluation of custom occlusal matrix technique for posterior light-cured composites. Oper Dent 1998; 23:303-307.
- 3 - Baratieri LN, Monteiro S. Jr, Correa M, Ritter AV. Posterior resin composite restorations: a new technique. Quintessence Int 1996; 27: 733-738.
- 4 - Trushkowsky RD. Use of clear matrix to minimize finishing of a posterior resin composite. Am J Dent 1997; 10:111-112.
- 5 - Hamilton JC. Posterior classe II restorations utilizing a custom occlusal matrix. Pract Periodontics Aesthet Dent 1999; 11(3): 371-4.
- 6 - Núñez ML, López LGG, López JLG. Un nuevo sistema de duplicado de la anatomía oclusal biteperf para restauraciones en resinas compuestas en el sector posterior. Odous Científica 2004; 1:

- 7 - Duque C, Silva RC, Santos-Pinto L. Treatment options for occlusal surface of first permanent molars. *J Clin Pediatr Dent* 2004; 29:510.
- 8 - Conceição EN. Restaurações de resina composta direta em dentes posteriores. In: *Dentística Saúde e Estética*. 1º Edição. Porto Alegre : Artes Médicas, 2000, pp. 145-168.
- 9 - Chain MC, Baratieri LN. Restaurações adesivas diretas em dentes posteriores. In: *Restaurações estéticas com resinas compostas em dentes posteriores*. 1º Edição. São Paulo: Artes Médicas, 1998, pp. 47-130.
- 10 - Goracci G, Giovanni M. Esthetic and functional reproduction of occlusal morphology with composite resins. *Compendium* 1999, 20: 643-650.
- 11 - Liebenberg WH. Occlusal index-assisted restitution of esthetic and functional anatomy in direct tooth-colored restorations. *Quintessence Int* 1996; 27: 81-88.
- 12 - Millstein PL, Hsu CC. Differential accuracy of elastomeric recording material and associated weigh change. *J Prosthet Dent* 1994; 71: 400-403.
- 13 - Ferreira RS, Lopes GC, Baratieri LN. Direct posterior resin composite restorations: considerations on finishing/polishing. *Clinical procedures*. *Quintessence Int* 2004; 35: 359-366.
- 14 - Shinohara M, Oliveira M, Hipólito V. SEM analysis of the acid-etched enamel patterns promoted by acidic monomers and phosphoric acids. *J Appl Sci* 2006; 14 (6):
- 15 - Celiberti P, Lessi A. Use of self-etching adhesive on previously etched intact enamel and its effect on sealant microleakage and tag formation. *J Dent* 2005; 33:163-71.
- 16 - Frankenberger R, Tay FR. Self-etch vs. etch-and-rinse: effect of thermo-mechanical fatigue loading on marginal quality of bonded resin composite restorations. *Dent Mater* 2005; 21:397-412.