

# Reabsorção Radicular Interna

Manuel Marques Ferreira\*, Jorge Leitão\*\*, Eunice V. P. Carrilho\*\*\*

**Resumo:** As reabsorções radiculares internas constituem situações clínicas raras, nos dentes permanentes. São caracterizadas por um alargamento localizado no espaço pulpar, de forma oval. A reabsorção radicular externa, que é muito mais comum, é com frequência confundida com a interna. Para evitar erros de tratamento, é imperioso realizar um diagnóstico diferencial correcto.

**Palavras-Chave:** Reabsorção radicular interna; Tratamento endodontico

**Abstract:** Internal root resorption is rare in permanent teeth. It is characterized by an oval – shaped enlargement of the root space. External root resorption, which is much more common, is often misdiagnosed as internal root resorption.

**Key-words:** Internal root resorption; Endodontic treatment

(Ferreira MM, Leitão J, Carrilho EVP. Reabsorção Radicular Interna. Rev Port Estomatol Cir Maxilofac 2007;48:121-126)

\*Médico Dentista, Assist. Conv. da LMD- FMUC. \*\*Médico Estomatologista, Prof. Catedrático da FMDUL \*\*\*Médica Dentista, Prof. Aux. da LMD- FMUC

## INTRODUÇÃO

A reabsorção interna dentária, ocorre no interior da cavidade pulpar, numa forma centrífuga, em direcção à superfície externa da coroa ou da raiz, sendo rara na dentição permanente. Geralmente são assintomáticas e ocasionalmente são detectadas durante os exames radiológicos de rotina, confundindo-se, muitas das vezes, com as reabsorções externas. Daí, ser necessário um diagnóstico diferencial cuidadoso, para se proceder à terapêutica conveniente.

## ETIOLOGIA

A reabsorção interna dentária, ocorre no interior da cavidade pulpar, numa forma centrífuga em direcção à superfície externa da coroa ou da raiz, sendo rara na dentição permanente. Em muitos casos ela é uma sequela de luxações dentárias após traumatismos, aparecendo em 2% dos pacientes que sofreram luxações dentárias ocorrendo em resposta a uma agressão suficiente para provocar infla-

ção, estando também relacionadas com pulpites, protecções pulpares directas, cáries e restaurações profundas<sup>(1,2)</sup>.

Igualmente, os tratamentos ortodónticos, que são considerados como uma resposta lenta a forças ligeiras exercidas sobre os dentes, podem ser considerados como um traumatismo controlado. Mostafa Y.A., e col., (1991) num estudo realizado em dentes que sofreram extrusão ortodóntica, concluíram que tinha havido alterações circulatórias pulpares, com congestão e dilatação vascular, degenerescência, vacuolização e edema dos tecidos pulpares e que os odontoblastos também tinham sofrido degenerescência, provavelmente devido a comprometimento da irrigação sanguínea<sup>(3)</sup>. Popp T.W., e col., (1992) mencionam que podem ocorrer lesões do ligamento periodontal e da polpa, estando acompanhados ou não numa redução do espaço pulpar, quando do movimento ortodóntico<sup>(4)</sup>.

Em situação normal, a parede pulpar encontra-se protegida da acção dos clastos pela camada de odontoblastos e de pré-dentina, os quais impedem que eles contactem com a dentina mineralizada<sup>(5)</sup>.

Os clastos, como foi referido, são células multinucleadas que se fixam apenas nos tecidos mineralizados, destruindo-

os se houver condições locais para isso. Nos traumatismos, como ocorre uma deslocação dos odontoblastos, a dentina mineralizada fica exposta à acção daquelas células<sup>(5)</sup>.

Como nas cáries profundas e nas pulpites, parte da camada de odontoblastos está ausente, havendo propensão para que o mesmo fenómeno de adesão dos clastos aconteça com sequencial fenómeno de reabsorção<sup>(6)</sup>.

Quando existem fissuras do esmalte, as bactérias e os seus componentes tóxicos podem invadir a polpa e assim provocar inflamação, levando ao mesmo efeito de deslocação dos odontoblastos e conseqüente adesão dos clastos à dentina<sup>(5)</sup>.

As reabsorções internas são geralmente assintomáticas e detectadas ocasionalmente durante os exames radiológicos de rotina, confundindo-se, muitas das vezes, com as reabsorções externas<sup>(7)</sup>.

A maior parte das RI localizam-se na zona cervical do dente, podendo, no entanto, encontrar-se em qualquer região do canal. A imagem radiológica é de subtração e tem forma de balão, ampliando assim a cavidade pulpar<sup>(1,8)</sup>.

## DIAGNÓSTICO

### Avaliação clínica

Como já referimos, as RI geralmente são assintomáticas, constituindo achados radiográficos durante os exames de rotina.

O processo de reabsorção, é um processo activo, se houver polpa vital. Nestes casos, os testes de sensibilidade podem ser positivos, revelam-se porém negativos se a polpa já se encontrar necrosada<sup>(9)</sup>.

Durante o processo de reabsorção interna pode haver perfuração da parede dentinária e surgir assim sintomatologia dolorosa. Se a reabsorção ocorrer na região coronária, o dente pode apresentar uma coloração rosada, devido à presença de tecido de granulação<sup>(6)</sup>.

Ne RF. e col., (1999), referem que, na sua evolução, a reabsorção pode ser transitória ou progressiva. A primeira forma ocorre durante os tratamentos ortodónticos ou periodontais, enquanto a segunda continua a sua evolução nos casos em que os túbulos dentinários são utilizados como canais para conduzirem as bactérias e os seus produtos<sup>(6)</sup>.

### Avaliação radiográfica

Uma vez que a terapêutica da reabsorção interna é diferente da externa, é importante a realização de um diagnóstico diferencial cuidado, o qual se baseia essencialmente na

interpretação radiológica, que é complementada pela história e pelo exame clínico<sup>(8)</sup>.

A RI aparece na radiografia como uma imagem radio-transparente, oval, circunscrita e contínua com o canal dentário<sup>(1)</sup>. No entanto, a reabsorção externa pode apresentar-se radiograficamente, de forma semelhante, sendo então necessário efectuar radiografias periapicais, com incidências anguladas de mesial e distal do dente, para assim se fazer o diagnóstico diferencial<sup>(8)</sup>.

Nos casos de reabsorção interna não tratada, esta pode evoluir para a parede externa da raiz e dar origem a uma reabsorção combinada interna-externa. Um método clínico para nos ajudar no diagnóstico destes casos, é a utilização de um produto radiopaco no canal. Para o efeito pode utilizar-se Hidróxido de Cálcio (HC), associado ao sulfato de bário ou ao iodofórmio. Se existir perfuração, a pasta vai preencher a cavidade até ao LPD, podendo, assim, ser visível na radiografia<sup>(8)</sup>.

Já em 1976 Gartner AM e col.,<sup>(10)</sup> descreveram as "linhas de guia" para ajudar a diferenciar a reabsorção interna da externa, atribuindo as seguintes características às reabsorções internas (Figura 1): as margens da lesão são lisas e bem definidas; a posição no canal geralmente é simétrica, mas pode ser assimétrica; a radiotransparência é de densidade uniforme; as paredes do sistema de canais podem apresentar-se em forma de balão.

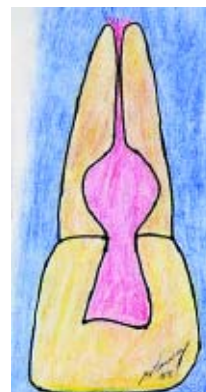

Figura 1 - Representação esquemática da reabsorção interna. Canal em forma de balão.

### Avaliação histológica

Quando, nestas circunstâncias (de reabsorção interna), o dente tiver que ser extraído e o exame histológico realizado, observa-se que há tecido pulpar normal e estão também presentes zonas com tecido de granulação e células gigantes, que reabsorvem a pré-dentina do canal radicular. A polpa coronária, geralmente contém bactérias, correspondendo a uma zona necrótica<sup>(1,6)</sup>.


## TRATAMENTO

### Preparação biomecânica

O tratamento das RI consiste na preparação biomecânica do canal, procedendo-se desta forma à remoção mecânica do tecido pulpar inflamado ou necrosado e com irrigação de hipoclorito de sódio na concentração de 1%<sup>(11)</sup>. A irrigação do canal pode ser potenciada pela acção de cavitação do aparelho de ultra-sons (US), resultando num efeito sinérgico físico e químico<sup>(12)</sup>. Hovland E.J. e col. (1997) preconizam a utilização do hipoclorito de sódio a 5,25%<sup>(13)</sup>. Este, devido às suas propriedades, penetra em zonas inacessíveis da cavidade de reabsorção e promove a dissolução da matéria orgânica. Moorer WR. e col. (1982), verificaram os factores que influenciam a capacidade de dissolução da matéria orgânica pela utilização do hipoclorito de sódio, concluindo que esta se deve à presença do ácido hipocloroso (HOCl)<sup>(14)</sup>. Os autores referidos concluíram ainda que essa capacidade depende de 3 factores: da quantidade de matéria orgânica e de hipoclorito de sódio, da frequência e intensidade do fluxo irrigante e da superfície de contacto entre o tecido e a solução irrigante<sup>(14)</sup>.

Por estes motivos, devemos praticar uma irrigação abundante, para se obter o máximo de efeito.

O hipoclorito de sódio é um composto halogenado, que apresenta um equilíbrio dinâmico segundo a seguinte equação:



O ácido hipocloroso é um componente antibacteriano que, ao libertar o cloro reage com as amins proteicas, enquanto o NaOH tem um efeito de solvente orgânico, provocando a saponificação das gorduras, sendo responsável pela elevada alcalinidade do hipoclorito de sódio<sup>(11,15)</sup>.

Lumley P.J. e col., (1991), referem que durante a irrigação pode ser utilizado o ultra-sons (US), que tem a propriedade de provocar um efeito de cavitação, levando a um resultado tridimensional (3D) da acção da solução de irrigação nas zonas mais inacessíveis da cavidade de reabsorção<sup>(16)</sup>.

Existem, no entanto, algumas dificuldades que poderão ser encontradas durante o tratamento, como seja a dificuldade de os instrumentos atingirem e removerem o tecido de granulação que se encontra na área de reabsorção. Tentando solucionar esta situação patológica, Bramante CM. (2003) preconiza a realização de uma curvatura nos últimos 2 milímetros (mm) numa lima K 015 e, com esta, executar movimentos giratórios na zona de reabsorção, com o intuito

de remover o tecido de granulação da referida cavidade. Neste procedimento, é importante efectuar um correcto controlo radiográfico, para identificar o nível a que se encontra a reabsorção<sup>(17)</sup>.

Também se pode optar por utilizar uma broca de Gates Glidden ou uma broca esférica accionada manualmente. Esta deve rodar-se alternadamente, em sentido horário e anti-horário, procurando atingir todas as paredes da cavidade de reabsorção para remover o tecido de granulação existente<sup>(17)</sup>.

Depois da preparação biomecânica, é aconselhado o preenchimento do canal com pasta de hidróxido de cálcio. Este, devido ao pH alcalino e às suas propriedades de dissociação, tem uma acção antibacteriana e de remineralização, induzindo a cura do processo de reabsorção<sup>(12,18)</sup>. No entanto, para que o efeito do hidróxido de cálcio se manifeste, ele deverá permanecer no canal por um período mínimo de um mês, para que haja libertação lenta dos iões OH<sup>-</sup>, como referem Sjögren U. e col. (1991)<sup>(19)</sup>.

O veículo excipiente utilizado no HC é um factor importante para que a dissociação iónica ocorra. Spångberg LSW. (2004) preconiza que o HC deverá ter como veículo a água, para que assim seja mais fácil a sua hidrólise<sup>(20)</sup>.

Hasselgren G. e col. (1988) e Metzler RS. e col. (1989) referem que o HC pode ajudar a dissolver os restos pulpares que permanecem em zonas inacessíveis do canal<sup>(21,22)</sup>. Por outro lado, Bystrom A. e col., (1985)<sup>(23)</sup> e Safavi K. e col., (1985)<sup>(24)</sup> consideram que o HC tem a capacidade de eliminar bactérias e, ainda segundo Safavi K. e col. (1993)<sup>(25)</sup> a de inactivar produtos bacterianos e as suas toxinas, como os lipopolissacaridos (LPS).

### Obturação

A obturação do sistema de canais é uma etapa essencial do tratamento endodóntico radical (TER), devendo ser realizado nos mais elevados padrões clínicos, uma vez que, o objectivo é procurar bloquear a comunicação de microorganismos entre a cavidade oral e os tecidos peri apicais e eliminar todos os espaços vazios do interior do sistema de canais radiculares, para impedir o desenvolvimento bacteriano e a periodontite apical<sup>(26)</sup>. Num estudo efectuado na Universidade de Washington e referido por Ingle (1994), concluiu-se que 60 % dos insucessos dos TER eram resultantes duma obturação deficiente, passando assim a ser mais valorizada a fase de obturação dos canais<sup>(26)</sup>.

Desta forma, depois de a reabsorção ter cessado, é necessário proceder à obturação do canal e da loca de reabsorção com cimento e guta - percha, de modo a obter-se

uma obturação tridimensional e o mais hermética possível de todo o sistema de canais e da referida loca de reabsorção,<sup>(27)</sup>. No entanto, devido ao formato, irregularidade e inacessibilidade do defeito da reabsorção interna, a obturação do canal coloca algumas dificuldades ao operador, necessitando este de técnicas diferentes, conforme a superfície afectada pela reabsorção.

### Obturação da reabsorção interna simples

Neste tipo de reabsorção, o processo inicia-se no interior do canal, não atingindo a superfície externa da raiz. Desta forma, se a obturação é realizada pela técnica de condensação lateral, ela deve ser feita em três etapas distintas: a primeira consiste na obturação da porção apical do canal, cortando depois a guta ao nível da reabsorção; na segunda, coloca-se cimento na zona da reabsorção com um lântulo ou uma lima K; na última procede-se ao preenchimento da reabsorção e do resto do canal com guta-percha<sup>(17)</sup>. No entanto, como as técnicas termoplásticas de injeção de guta quente ou a compactação vertical, facilitam o procedimento da obturação, nestes casos devem ser estas as técnicas a utilizar com primeira escolha<sup>(12,17)</sup> (Figura 2).

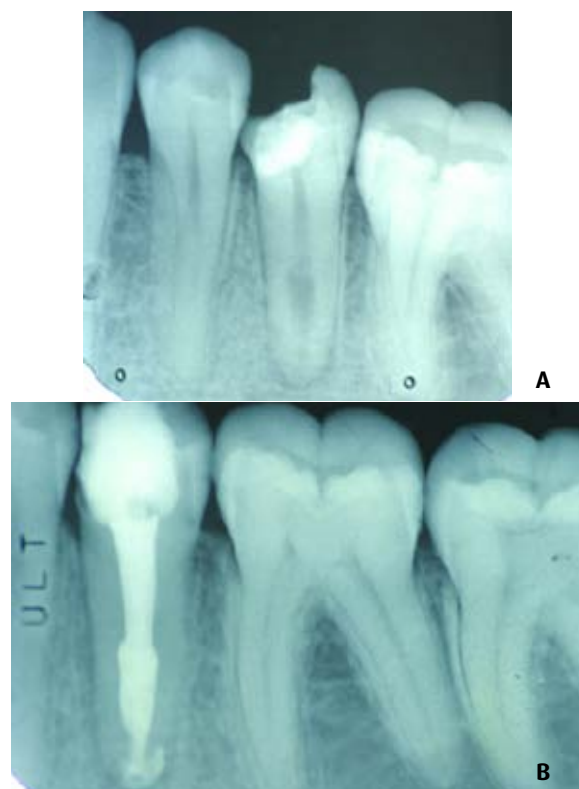

Figura 2A - Dente pré-molar inferior, com reabsorção radicular interna, localizada a nível do 1/3 apical.

Figura 2B - Obturação realizada pela técnica termoplástica Sistema B (Tratamento efectuado por um aluno do 5º ano da LMD-FMUC 004/2005).

Se a terapêutica falha, a reabsorção pode progredir para os tecidos do LPD e provocar uma perfuração radicular. Nos casos em que a reabsorção é extensa e em risco de se transformar numa reabsorção interna - externa, é necessário ter o cuidado de não exercer força vertical ou lateral excessiva, a qual pode levar à extrusão do material de obturação para os tecidos do LPD<sup>(17)</sup>.

### Obturação de reabsorção interna - externa

Depois de convenientemente diagnosticada, a terapêutica de reabsorção interna - externa poderá ser efectuada optando ou não por uma intervenção cirúrgica sobre a raiz dentária envolvida.

#### Terapêutica não cirúrgica

Quando a perfuração da parede externa da raiz é mínima, preenche-se o canal com hidróxido de cálcio, estimulando o dente para a reparação de modo a permitir a posterior obturação do canal. Entre sessões, a cavidade de acesso deverá ser encerrada com óxido de zinco eugenol, do tipo IRM®, de modo a prevenir a infiltração. Após oito semanas, deve ser realizado o controlo para se averiguar da necessidade de nova aplicação de hidróxido de cálcio, no caso de ainda não existir cicatrização. Se a cicatrização ocorreu, procede-se à obturação do canal, da mesma forma que foi descrita quando da reabsorção interna simples. Se, pelo contrário, não existem sinais de cicatrização, repete-se a terapêutica com hidróxido de cálcio, até haver sinais de reparação. Este tipo de tratamento só é possível se o defeito for de pequena extensão e se, durante a preparação, se puder controlar a hemorragia. Nos casos em que esta não se consegue controlar, pode ser necessário proceder a uma extrusão ortodôntica forçada do dente, de forma a expor a lesão e assim ser possível efectuar o seu tratamento<sup>(28)</sup>.

#### Terapêutica cirúrgica

Se o tratamento com hidróxido de cálcio não resultar, optar-se-á por uma terapêutica cirúrgica, que consiste na exposição da área de reabsorção (Chivian N. 1991). Então, a loca de reabsorção será curetada e as paredes preenchidas com um cimento biocompatível, que promova um bom selamento marginal. Apresentam-se como alternativa o Ácido Etóxi-benzoico (EBA®), o Óxido de Zinco Eugenol (ZOE®) ou o Agregado de Trióxidos Minerais (MTA®).

O MTA®, é um material com aplicação em diversas situações clínicas, revelando ser biocompatível e possuir excelentes capacidades de selamento marginal nas cirurgias peri-apicais e em perfurações da furca dentária<sup>(29,30,31)</sup>.

<sup>32,33,34</sup>. Trata-se de um agregado de trióxidos minerais, desenvolvido por Mahmoud Torabinejad, (Universidade de Loma Linda, na Califórnia-EUA). Data dos anos 90, quando foi usado como um material experimental, com o objectivo de selar as comunicações entre o interior e o exterior do dente. Em 1998, o MTA<sup>®</sup> foi avaliado e aprovado pela FDA-U.S. ( U.S. Food and Drugs Administration) e comercializado em 1999 como ProRoot MTA<sup>®</sup> (Dentsply/Tulsa Dental, Oklahoma-USA).

Este agregado, que na sua apresentação inicial possuía uma cor cinzenta, está presentemente disponível na cor branca. Segundo o fabricante, é constituído por: silicato tricálcico (Ca<sub>2</sub>SiO<sub>3</sub>), silicato bicálcico (Ca<sub>2</sub>SiO<sub>3</sub>), aluminato tricálcico (Ca<sub>3</sub>Al<sub>2</sub>O<sub>4</sub>), aluminato tricálcico de ferro (Fe<sub>2</sub>Ca<sub>3</sub>Al<sub>2</sub>O<sub>4</sub>), óxido de bismuto (Bi<sub>2</sub>O<sub>3</sub>) e sulfato de cálcio (Ca SO<sub>4</sub>). Além destes componentes, contém ainda óxido de cálcio, óxido de magnésio, óxido de sódio, óxido de potássio e iões de cálcio e fósforo. São importantes as propriedades químicas do MTA<sup>®</sup>, merecendo referência de destaque o pH alcalino. Este, logo após a hidratação com água destilada, é de 10,2, elevando-se para 12,5 após 3 horas, valor que então estabiliza<sup>(31)</sup>.

A obturação do canal pode ser efectuada antes da cirurgia, mas, se tal procedimento não for possível, deve colocar-se um cone de guta-percha de grande calibre no

interior do canal. Ele servirá de matriz que irá permitir a condensação do material de preenchimento da reabsorção. Se a reabsorção se localiza na face lingual ou nas superfícies proximais do dente, o tratamento cirúrgico descrito não é viável e, por isso, deve proceder-se a outro tipo de terapêutica, como a extracção da peça dentária em causa e o seu reimplante. Após o tratamento extra-oral da reabsorção, o dente deve então ser reimplantado o mais breve possível. Dependendo do local da reabsorção, a extrusão ortodôntica forçada será outro procedimento clínico possível, pois ela permitirá expor a lesão e assim ser efectuado o tratamento reparador<sup>(28,35)</sup>.

## CONCLUSÕES

A reabsorção radicular interna é uma lesão que ocorre no interior do espaço pulpar. A sua etiologia pode ser devida a traumatismos, à preparação de coroas ou a pulpotomias. Os testes de sensibilidade geralmente são positivos. Se a localização se dá ao nível da câmara pulpar, pode ser visível clinicamente como uma lesão rosada, ao nível da coroa. O diagnóstico diferencial com a reabsorção externa é de fundamental importância, para desta forma se proceder ao tratamento adequado.

## BIBLIOGRAFIA

- 1 - Andreasen JO, Andreasen FM. Textbook and Color Atlas of Traumatic Injuries to the Teeth. 3ª ed.; Copenhagen - Munksgaard: Mostby. 1994 : 13 - 735.
- 2 - Walton RE, Torabinejad M. Diagnostico e Plano de Tratamento. In : Walton - Torabinejad. Endodencia Principios y Práctica. 2ª ed. McGraw-Hill Interamericana, 1996; cap.4 : 56-80.
- 3 - Mostafa YA, Iskander KG, El-Mangoury. Iatrogenic pulpal reactions to orthodontic extrusion. AJO-DO 1991; 99: 30-34.
- 4 - Popp TW, Artun J, Lingel L. Pulpal response to orthodontic tooth movement in adolescents: A radiographic study. AJO-DO 1992; 101: 228: 233.
- 5 - Ten Cate AR. Oral Histology. Development, structure and function. 6ª ed. Mosby 2003: 240- 274 .
- 6 - Ne RF, Witherspoon DE, Gutman JL. Tooth resorption. Quintessence Int 1999 ; 30 : 9- 25.
- 7 - Levin L, Trope M. Root resorption. In: Seltzer and Bender- Dental Pulp. Quintessence Publ. 2002; cap. 19: 425-447.
- 8 - Bramante C M, Berbert A. Recursos radiográficos no diagnóstico e no tratamento endodôntico. 3ª ed. Pancast Editora, cap.1: 56- 63.
- 9 - Gulabivala K, Searson LJ. Clinical diagnosis of internal resorption: an exception to the rule. Int End J 1995; 28: 255-260.
- 10 - Gartner AH., Mark T, Somerlott RG, Walsh LC. Differential diagnosis of internal and external root resorption. Journal of Endodontics 1976 ; 2: 329-334
- 11 - Bramante C M, Ramos CAS. Endodontia Fundamentos Biológicos e Clínicos. 2ª ed. Santos livraria editora, cap.1: 1.
- 12 - Stamos DE. Stamos DG. A new treatment for internal resorption. Journal of Endodontics 1986; 12: 315-319.

- 13 - Hovland EJ, Dumsha TC. In: Gutmann JL. Problem Solving in Endodontics. 3ª ed. Mosby 1997; cap 10: 253- 276.
- 14 - Moorer WR, Wesselink PR. Factors promoting the tissue dissolving capability of sodium hypochlorite. *Int Endod J* 1982; 15: 186-187.
- 15 - Pecora JD, Neto MDS, Estrela C. Soluções auxiliares do preparo do canal radicular. Em Estrela C, Figueiredo JAP; Endodontia Princípios Biológicos e Mecânicos. Ed. Artes Medicas L-dª 1999; cap.16: 554- 556.
- 16 - Lumley PJ., Walmsley A.D., Laird W.R.E. Streaming patterns produced around endosonic files. *Int Endod* 1991; 24: 290- 297
- 17 - Bramante C M. Acidentes e Complicações no Tratamento Endodontico-Soluções Clínicas. Livraria Santos Ed. 2003; cap.9: 184-197.
- 18 - Foreman P.C., Barnes I.E. A review of calcium hydroxide. *Int Endod J* 1990; 23: 283- 297.
- 19 - Sjögren U, Figdor D, Spangberg L, Sundqvist G. The antimicrobial effect of calcium hydroxide as a short- term intra- canal dressing. *Int Endod J.* 1991; 24: 119- 125.
- 20 - Spångberg LSW. 2004; Tratamento de dentes sem periodontite apical .In: ?rstavik D, PittFord TR. 2004 Fundamentos de Endodontia; cap 10 : 225- 226.
- 21 - Hasselgren G, Olsson B, Harrison JW. Effects of calcium hydroxide and sodium hypochlorite on the dissolution of necrotic porcine muscle tissue. *J Endod* 1988; 14: 125- 127.
- 22 - Metzler RS, Montgomery S. The effectiveness of ultrasonics and calcium hydroxide for the debridment of human mandibular molars. *J Endod* 1989; 15: 373- 378.
- 23 - Bystrom A, Claesson R, Sundqvist G. The antibacterial effect of camphorated paramonochlorophenol, camphorated phenol and calcium hydroxide in the treatment of infected root canals. *Dent Traumatol* 1985; 1: 170- 175.
- 24 - Safavi K, Dowden W, Introcasso J, Langlang K. Comparison of antimicrobial effects of calcium hydroxide and iodine potassium iodine. *J Endod* 1985; 11: 454- 456.
- 25 - Safavi K, Nichols FC. Effect of calcium hydroxide on bacterial lipopolysaccharide. *J Endod* 1993; 19: 76-78.
- 26 - Figueiredo JAP, Estrela C. Obtenção do canal radicular. Em Estrela C, Figueiredo JAP; Endodontia Princípios Biológicos e Mecânicos. Ed. Artes Medicas L-dª 1999; cap.18: 657- 660.
- 27 - Grossman LI. Diseases of the dental pulp. In : Grossman LI. Endodontic Practice. 10 th ed. Philadelphia: Lea & Febiger, 1981: 73
- 28 - Gutmann JL, Dumsha TC, Lovdahl PE, Hovland EJ. In: Problem Solving in Endodontics. 3ª ed. Mosby 1997: 253-276.
- 29 - Torabinejad M, Watson TF, Pitt Ford TR. Sealing ability of a mineral trioxide aggregate when used as a root end filling material. *J Endod* 1993; 19: 591- 595.
- 30 - Torabinejad M, Chivian N. Clinical applications of mineral trioxide aggregate. *J Endod* 1999; 25: 197- 205.
- 31 - Bates CF. Longitudinal sealing ability of mineral trioxide aggregate as a root – end filling material. *J Endod* 1996; 22: 575- 578.
- 32 - Nakata TT, Bae KS, Baumgartner JC. Perforation Repair Comparing Mineral Trioxide Aggregate and Amalgam Using an Anaerobic Bacterial Leakage Model. *J Endod* 1998; 24: 184-186.
- 33 - Torabinejad M, Chivian N. Clinical applications of mineral trioxide aggregate. *J Endod* 1999; 25: 197-205.
- 34 - Roy CO, Jeansonne BG, Gerrets TF. Effect of an acid environment on leakage of root- end filling materials. *J Endod* 2001; 27: 7-8.
- 35 - Frank AL, Torabinejad M. Diagnosis and treatment of extracanal invasive resorption. *J Endod* 1998; 24: 500-504.