

# Abordagem Cirúrgica de Dente Supranumerário (Mesiodens) na Região Palatina: Caso Clínico

Marcelo Rodrigues Azenha\*, Daniel Luiz Gaertner Zorzetto\*\*, Clóvis Marzola\*\*\*,  
Leonardo Alonso de Moura\*, Roberta Heiffig Handem\*\*\*\*

**Resumo:** Dentes supranumerários são encontrados com maior frequência na dentição permanente do que na decídua, com maior incidência na maxila e em pacientes do sexo masculino. Os mesiodens são as anomalias dentárias mais comuns, afectando de 0.15% a 3.8% da população. A sua etiologia não é completamente entendida, apesar da maioria dos autores acreditar que sua origem advém da hiperactividade da lâmina dentária. As radiografias panorâmicas, oclusais e periapicais, são de essencial valor para o diagnóstico dos dentes supranumerários, por estes estarem quase sempre retidos e assintomáticos. Devido a sua alta incidência, o médico dentista deve estar apto a diagnosticar e a realizar o tratamento mais adequado e no período mais oportuno, diminuindo o tempo da cirurgia, a probabilidade de ocorrerem complicações e realizar um possível tratamento ortodôntico. Este trabalho tem como objectivo relatar um caso clínico com extracção de um dente supranumerário classificado como mesiodens.

**Palavras-Chave:** Dentes supranumerários; Dentes retidos; Exames radiográficos

**Abstract:** Supernumerary teeth can be found during permanent dentition more often than at the deciduous one, with maxilla been the most committed arch and more often in man than in women. The mesiodens are the most common dental anomalies, affecting from 0.15% to 3.8% of the population. Its etiology in not fully understood, although most authors support the hyperactivity of the dental lamina theory. The panoramic, occlusal and periapical x-rays are an important and essential way to diagnosis possible supernumerary teeth, with the majority of such teeth been impacted and asymptomatic. Due to its high incidence, the dentist must be able to diagnosis and to carry out the most adequate treatment during the appropriate period, reducing surgery time, indicating a possible orthodontic treatment and preventing future complications. This paper has the aim to show a case of a supernumerary tooth extraction classified as mesiodens.

**Key-words:** Supernumerary teeth; Impacted tooth; Radiographic exams

(Azenha MR, Zorzetto DLG, Marzola C, Moura LA, Handem RH. Abordagem Cirúrgica de Dente Supranumerário (Mesiodens) na Região Palatina: Caso Clínico. Rev Port Estomatol Cir Maxilofac 2007;48:37-41)

\*Cirurgião-dentista e Residente em Cirurgia e Traumatologia Buco-maxilo-facial - Hospital Base - Bauru - SP - Brasil

\*\*Prof. Dr. Assistente do curso de Residência em Cirurgia e Traumatologia Buco-maxilo-facial - Hospital Base - Bauru - SP - Brasil

\*\*\*Prof. Titular aposentado de Cirurgia pela Faculdade de Odontologia de Bauru - USP - Brasil

\*\*\*\*Aluna do curso de odontologia Universidade do Sagrado Coração - USC - Bauru - SP - Brasil

## INTRODUÇÃO

Dentes supranumerários (DSN) são considerados anomalias dentárias comuns e bem documentadas na literatura, com maior incidência na maxila do que na mandíbula<sup>(1,5)</sup> e mais frequentes em pacientes do sexo masculino<sup>(6,7)</sup>. Podem ser classificados em mesiodens, quando erupcionam entre os incisivos centrais superiores; paramolares, quando sua erupção acontece por vestibular ou por lingual dos molares ou então na região proximal destes dentes; e ainda distomolares, quando se situam posteriormente aos terceiros molares, podendo também serem classificados como quarto molares<sup>(8)</sup>.

Em relação à prevalência dos DSN em diferentes populações, existe uma variação de 0.15% a 3.8%<sup>(9-13)</sup>, sendo encontrado com maior frequência na dentição permanente do que na dentição decidua (5:1)<sup>(2,10)</sup>.

SPYROPOULOS<sup>(14)</sup> classifica os DSN quanto à idade de aparecimento, denominados pré-primários quando se encontram presentes quando a criança nasce, usualmente localizados na mandíbula; e pós-permanentes ou complementares, encontrados após a erupção de todos os dentes permanentes. Quanto à forma, são classificados como suplementares ou rudimentares. Suplementares são aqueles que apresentam a morfologia similar à dentição normal, e os rudimentares são os que apresentam diferentes formas, sendo menores e cónicos. A grande maioria dos mesiodens apresenta características de dentes rudimentares, podendo ocasionalmente ser encontrados em tamanho natural<sup>(6,15-19)</sup>.

Os DSN estão associados, com maior frequência, a pacientes que apresentam síndromes ou doenças de carácter hereditário, sendo raros em indivíduos considerados normais<sup>(5,20)</sup>. O seu diagnóstico é realizado, na maioria das vezes, através de exames radiográficos. Preferencialmente radiografias panorâmicas de boa qualidade, pois apenas 25% dos DSN erupcionam. Em alguns casos pode ser necessário a utilização de outras técnicas radiográficas ou até mesmo o emprego de exames digitalizados, como as tomografias computadorizadas em cortes axiais e coronais para sua exacta localização<sup>(3,16,21,22)</sup>.

A etiologia dos DSN ainda não está bem definida, podendo estar relacionada a desordens hereditárias<sup>(1,23)</sup>, dicotomia dos germes dentais permanentes em desenvolvimento ou pela proliferação horizontal ou hiperactividade da lâmina dental<sup>(2,3,16,24,25)</sup>.

Também podem surgir complicações devido à sua pre-

sença, como atraso na erupção dos dentes, desenvolvimento de quistos odontogénicos, reabsorção dentinária de dentes adjacentes, alterações no posicionamento de dentes permanentes, alteração oclusal, sequência anormal de erupção dentária, apinhamento dentário, cáries, inflamação gengival e abscessos periodontais<sup>(2,24)</sup>. O tratamento de escolha para os DSN é a sua extracção, com o objectivo de eliminar possíveis complicações<sup>(26,27)</sup>. A realização da técnica de transplante de DSN para regiões edêntulas também pode ser considerada como uma modalidade de tratamento em determinadas situações<sup>(2,27)</sup>.

Este trabalho tem como objectivo descrever um caso clínico-cirúrgico da extracção de um DSN classificado como mesiodens, com a abordagem realizada pela região palatina.

## CASO CLÍNICO

O paciente V.A. do sexo masculino com 11 anos de idade compareceu na consulta na companhia do seu representante legal, relatando dor e aumento volumétrico na região palatina anterior há, aproximadamente, três meses. Após exame físico, foram solicitadas radiografias panorâmicas, oclusal da maxila e periapicais, sendo observada a presença de um mesiodens superior. (Figuras 1 e 2).

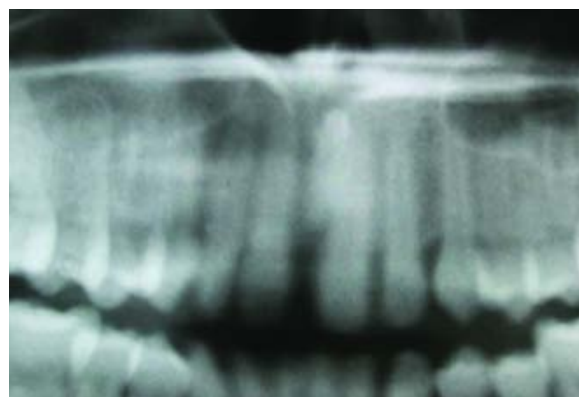


Figura 1 - Radiografia panorâmica onde se vê o mesiodente

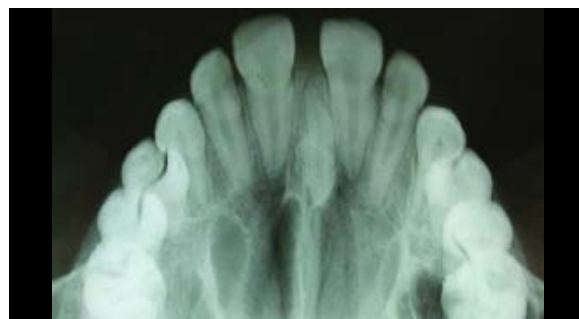


Figura 2 - Radiografia oclusal demonstrando a exacta localização do mesiodens

Em ambiente de ambulatório e sob anestesia local, a técnica cirúrgica obedeceu aos tempos operatórios preconizados por Azenha e cols.<sup>(26)</sup>, sendo realizada a extracção do mesiodente após descolamento mucoperiosteal da mucosa palatina e osteotomia do tecido ósseo palatino com a utilização de cinzel de pressão manual. (Figuras 3, 4, 5 e 6)

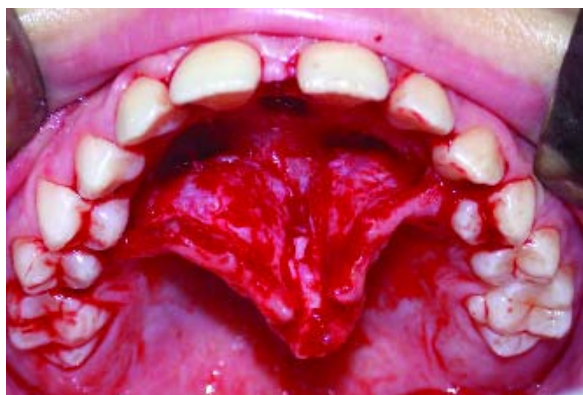

Figura 3 - Descolamento mucoperiosteal do retalho palatino e exposição da região do mesiodente.

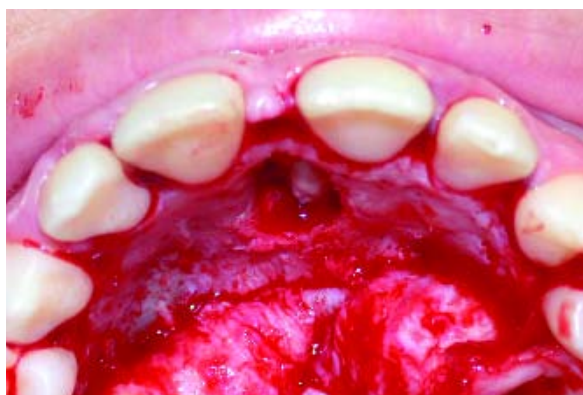

Figura 4 - Exposição do mesiodente após osteotomia com cinzel de pressão manual.

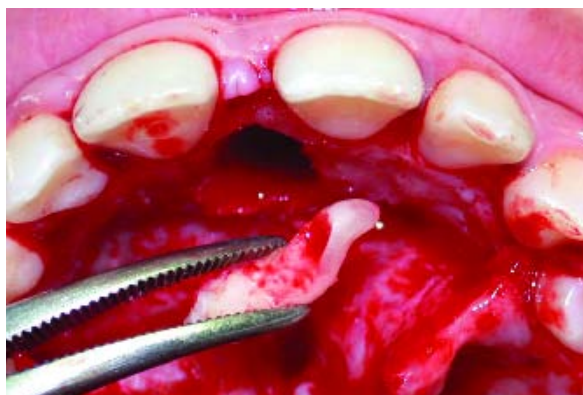

Figura 5 - Extracção do DSN

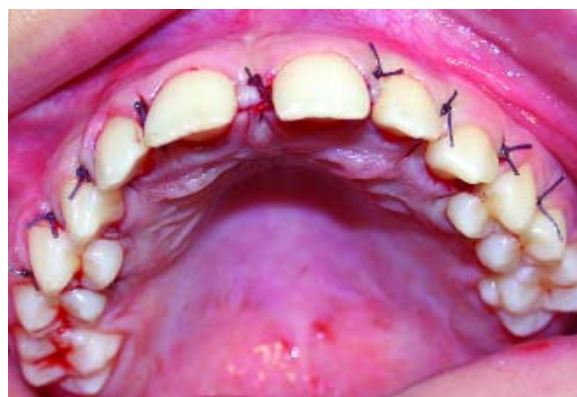

Figura 6 - Retalho palatino em posição e pontos de sutura interrompidos nas regiões inter-proximais.

O período pós-operatório decorreu dentro dos padrões de normalidade, nenhuma alteração na dentição foi observada e os pontos de sutura foram retirados após uma semana. Radiografia panorâmica e oclusal pós-operatória foram realizadas para controlo, sendo observada a região da extracção do mesiodente em processo de neoformação tecidual. (Figuras 7 e 8)

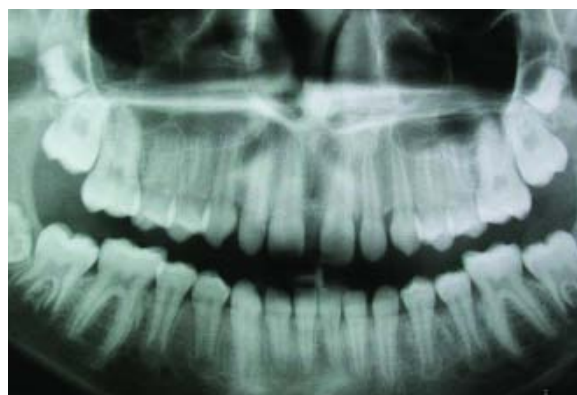

Figura 7 - Radiografia panorâmica pós-operatória

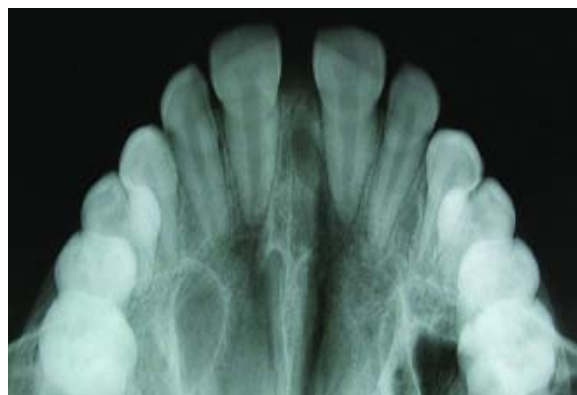


Figura 8 - Radiografia oclusal pós-operatória

Três meses após o procedimento cirúrgico o paciente apresentava completa neoformação tecidual na região da exodontia. (Figura 9)

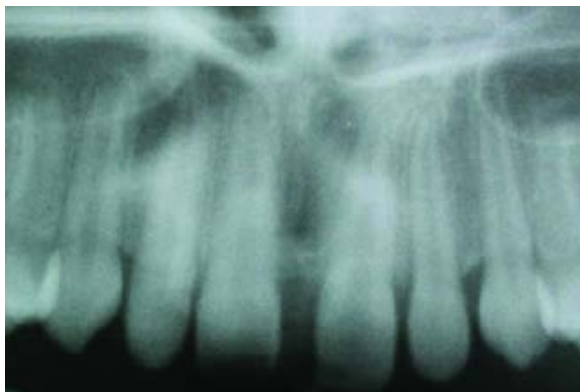


Figura 9 - Neoformação tecidual no local da extração do mesiodente

## DISCUSSÃO

Os DSN são as anomalias dentárias que mais afectam a dentição primária e mista. Os DSN encontrados na região superior anterior são os que causam maior preocupação nos profissionais, nos familiares e no próprio paciente, pois podem causar um atraso na erupção dentária, provocar problemas oclusais e mastigatórios e alterar a estética<sup>(1,2,6,21)</sup>. No presente caso, um discreto diastema interincisivo centrais superiores pode ser notado, possivelmente causado pela presença de um mesiodente em sua forma clássica, com características cuneiformes e de tamanho reduzido<sup>(19)</sup>.

Durante a anamnese nenhuma alteração de ordem geral foi encontrada, em contraste com o que é apresen-

tado por Cachapuz<sup>(15)</sup>, onde a presença de DSN está associada à uma regressão filogenética, como hiperatividade da lâmina dental, trauma sobre o folículo dental, enfermidades sistêmicas e anomalias de desenvolvimento. O diagnóstico dos DSN deve ser realizado através de um detalhado exame clínico e de diferentes exames radiográficos<sup>(8,17,22,26)</sup>, para identificação exacta de sua localização.

Cachapuz<sup>(15)</sup> e Marzola<sup>(17)</sup> concluíram que a remoção precoce dos mesiodentes é justificada para prevenir a instalação de uma má oclusão, procedimento realizado neste estudo.

## CONCLUSÃO

É de extrema importância que os médicos dentistas saibam reconhecer e diagnosticar a presença de DSN, além de estarem atentos quanto a sua prevalência, localização e possíveis patologias que possam provocar. A utilização de exames por imagem e, principalmente, o uso de radiografias panorâmicas, oclusais e periapicais são de grande valia para um diagnóstico preciso, devendo os pacientes que apresentam DSN serem informados e esclarecidos em relação ao tratamento proposto.

Com isso têm-se que:

- 1 - A técnica cirúrgica apropriada é essencial para evitar acidentes e complicações.
- 2 - Radiografias panorâmicas, oclusais e periapicais são de extrema importância para um diagnóstico e planeamento precisos.
- 3 - Radiografias e controlos periódicos devem ser efectuados para serem evitadas complicações.

## BIBLIOGRAFIA

1. Grimanis GA, Kyriakides AT, Spyropoulos ND. A survey on supernumerary molars. *Quintessence Int* 1991;2:989-95
2. Marzola C. Fundamentos de cirurgia buco maxilo facial. 10ª ed. Bauru: Editora independente, 2005.
3. Piatelli A, Tete S. Bilateral maxillary and mandibular fourth molars. Report of a case. *Acta Stomatol Belg* 1992;89:57-60.
4. Stafne EC. Supernumerary teeth. *Dent Cosmos* 1932;74:653-9.
5. Yusof WZ. Non-syndrome multiple supernumerary teeth: Literature review. *J Can Dent Assoc* 1990;56:147-9.
6. Atasu M, Orguneser A. Inverted impaction of a mesiodens: a case report. *J Clin Pediatr Dent* 1999;23:143-5.
7. Brook AH. A unifying aetiological explanation for anomalies of human tooth number and size. *Arch Oral Biol* 1984;29:373-8.
8. Bolk L. Supernumerary teeth in the molar region in man. *Dent Cosmos* 1914;56:154-67.
9. Gysel C. Mesiodentes temporaires. *Rev Franc Odontostomat* 1963;10:957-69.
10. Luten SR. The prevalence of supernumerary teeth in primary and mixed dentition. *J Dent Child* 1967;34:346-53.

11. Primosch RE. Anterior supernumerary teeth - assessment and surgical intervention in children. *Pediatr Dent* 1981;3:204-15.
12. Sedano HO, Gorlin RJ. Familial occurrence of mesiodens. *Oral Surg Oral Med Oral Pathol* 1969;27:360-1.
13. Sykaras SN. Mesiodens in primary and permanent dentitions. Report of a case. *Oral Surg Oral Med Oral Pathol* 1975;39:870-4.
14. Spyropoulos ND, Patakas AJ, Angelopoulos AP. Simultaneous presence of partial anodontia and supernumerary teeth. *Oral Surg Oral Med Oral Pathol* 1979;48:53-6.
15. Cachapuz PF, Siqueira FS, Prietsch JR. Tratamento ortodôntico interceptativo de maloclusão causada por mesiodente: relato de caso. *Rev Fac Odontol Porto Alegre* 2002;43:18-22.
16. Farman AGB, Nortje CJ, Joubert J. Mandibular fourth molars. *Ann Dent* 1980;39:23-7.
17. Marzola C, Freitas JAS, Casati-alvares L, Ferreira O. Mesiodens e retenção do incisivo medial superior - Relato de um caso. *Rev Brasil Odont* 1968;25:4-9.
18. Vono, BG, Pavarini A, Vono AZ, Marzola C. Alterações de desenvolvimento dental em conseqüência de traumatismos. *Rev Estomat & Cult* 1968;2:115-22.
19. Weber FN. Supernumerary teeth. *JADA* 1964;20:509-17.
20. Regezi JA, Sciubba JJ. Patologia Bucal-Correlações clinicopatológicas. In: *Anomalias Dentárias*. Rio de Janeiro: Guanabara Koogan, 1989:347-50.
21. Hattab FN, Yassin OM, Rawashdeh Ma. Supernumerary teeth: report of three cases and review of the literature. *ASDC J Dent Child* 1994;61:382-93.
22. Winter G. Hereditary and idiopathic anomalies of tooth number, structure and form. *Dent Clin North Amer* 1969;13:355-73.
23. Marzola C, Ferreira O. Presença de um quarto molar no seio maxilar? *Rev Deontology Moderno set* 1980;7:9-11.
24. Rowe AHR. *Clinical Dentistry*. 3th ed. Oxford: Blackwell, 1986.
25. Shafer WG, Hine MK, Levy BM. Tratado de patologia bucal. In: *Distúrbios do desenvolvimento das estruturas bucais e parabucais*. 4° ed. Rio de Janeiro: Guanabara Koogan, 1987: 41-6.
26. Azenha MR, Marzola C, Pereira LC, Toledo F° JL, Brandt F° SHO. Multiple impacted supernumerary teeth in a not syndromic patient - Clinical case report. *Revista da Academia Tiradentes de Odontologia*. Aceito para publicação em 2007;7:529-41.
27. Marzola C, Damante JH. Múltiplos dentes não irrompidos. *Odontodisplasia total*. *Rev Gaúcha Odont* 1986;34:140-4.