

Reabilitação Estética Anterior: a Propósito de um Caso Clínico

Ana Teresa Rente*, Daniela Pereira*, Anabela Paula**,
João Tomaz***, Eunice Virgínia Carrilho****

Resumo: A presença de múltiplas lesões dentárias compromete significativamente a função e a estética do paciente. A prevalência de lesões cervicais (cariosas e não cariosas) é grande em adultos e a sua severidade aumenta com a idade.

Com este trabalho pretende-se abordar as lesões classes V, identificar os diferentes factores etiológicos, caracterizá-las e diagnosticá-las, e ainda, apresentar o protocolo de tratamento.

De acordo com a revisão bibliográfica efectuada e o caso clínico apresentado, concluiu-se que as lesões classe V apresentam uma etiologia multifactorial e que o sucesso do tratamento restaurador está directamente relacionado com a eliminação da causa, bem como com a escolha do material restaurador adequado

Palavras-Chave: Lesões cervicais; Etiologia; Tratamento

Abstract: The presence of multiple dental lesions significantly compromises the function and the aesthetic of the patient. The prevalence of cervical lesions (cariou and noncariou) is high in adults and its severity increases with the age.

With this work it is intended to approach the dental lesions class V, to identify the different etiologic factors, to characterize and to diagnosis them, and to present the treatment protocol.

In accordance with the bibliographical revision and the presented clinical case, it was concluded that the dental lesions class V present an multifactorial etiology and that the success of the restoring treatment is directly related with the elimination of the cause, as well as with the choice of the adjusted restoring material.

Key-words: Cervical lesions; Etiology; Treatment

(Rente AT, Pereira D, Paula A, Tomaz J, Carrilho EV. Reabilitação Estética Anterior: a Propósito de um Caso Clínico. Rev Port Estomatol Cir Maxilofac 2007;48:55-62)

* Aluna do 6º Ano da Licenciatura em Medicina Dentária da Faculdade de Medicina da Universidade de Coimbra

** Médica Dentista, monitora da disciplina de Dentistaria Operatória da Licenciatura em Medicina Dentária da Faculdade de Medicina da Universidade de Coimbra

*** Médico Dentista, monitor voluntário da disciplina de Dentistaria Operatória da Licenciatura em Medicina Dentária da Faculdade de Medicina da Universidade de Coimbra

**** Médica Dentista, Professora auxiliar da disciplina de Dentistaria Operatória da Licenciatura em Medicina Dentária da Faculdade de Medicina da Universidade de Coimbra

INTRODUÇÃO

A Dentistaria Operatória assume, cada vez mais, um papel de destaque na reabilitação oral.

Na definição do plano de tratamento de pacientes que apresentam múltiplas e extensas lesões dentárias, e em

que estas comprometem não só a estética como a sua função, deve ser considerado o importante contributo que a Dentistaria Operatória pode dar, permitindo a restauração e a manutenção de peças dentárias que numa primeira abordagem estariam condenadas à extracção.

Actualmente, observa-se um aumento na prevalência de lesões dentárias cervicais não cariosas, possivelmente

como resultado de um envelhecimento da população. Constata-se ainda uma crescente preocupação dos pacientes com a estética, o que os leva a recorrer à consulta de Medicina Dentária.⁽¹⁾

A decisão de tratar uma lesão cervical deve ser fundamentada na identificação da sua etiologia, na eliminação/correção do factor causal e num adequado procedimento restaurador.

LESÕES DENTÁRIAS CLASSE V

Prevalência, Etiologia e Caracterização

A incidência e severidade das lesões cervicais não cariosas aumenta com a idade do paciente, o que evidencia a sua relação com o componente de uso e desgaste, que promove o seu desenvolvimento.⁽²⁾

Localizam-se mais frequentemente na superfície vestibular, tanto nos dentes superiores como inferiores.⁽²⁾

Segundo um estudo de Estafan A. e col., os dentes mais frequentemente afectados são os primeiros pré-molares, segundos pré-molares e primeiros molares. Os dentes menos afectados são os terceiros molares.⁽³⁾

Aw e col., citados por de Melo FV e col., efectuaram um estudo em que avaliaram 171 lesões cervicais não cariosas e observaram que 65% das lesões se localizavam no maxilar superior, sendo que, 30% destas estavam presentes no sector anterior. Outro estudo, efectuado por Coleman e col. e citado por de Melo FV e col, refere uma taxa de 21% de lesões por abfração em dentes anteriores.⁽¹⁾

Os vários tipos de lesões cervicais não cariosas apresentam distintas etiologias e características morfológicas específicas que nos permitem diferenciá-las.⁽¹⁾

A perda de estrutura dentária pode ser provocada por fenómenos de cárie, erosão abrasão ou abfração.⁽³⁾

Os termos de erosão, abrasão e abfração são frequentemente utilizados para designar lesões cervicais não cariosas, no entanto no âmbito da Dentistaria Operatória estas definições correspondem a situações clínicas diferenciadas e devido ao tipo de tratamento que melhor se adapta a cada uma é indispensável saber diagnosticá-las.⁽⁴⁾

A cárie é um processo infeccioso bacteriano (geralmente por *Streptococcus Mutans*) que pode destruir esmalte e dentina. Caracteriza-se por lesões em forma de cratera, com contornos irregulares e pigmentação típica.⁽⁴⁾

A erosão é um processo químico de desgaste da estrutura dentária, associado a factores extrínsecos (fármacos, dieta ácida) e/ou intrínsecos (refluxo gastro-esofágico,

vómitos, diminuição da secreção salivar), que afectam vários dentes na arcada. Provocam lesões em forma de V, com margens mal definidas, sendo a superfície de esmalte lisa e polida. Podem localizar-se nas superfícies vestibular ou lingual, infra ou justa gengival.⁽⁴⁾

A abrasão pode ser definida como um processo mecânico de desgaste da estrutura dentária por material exógeno (escovagem traumática, ganchos de uma prótese removível, hábitos de roer / morder objectos). Caracterizam-se por lesões em forma de U ou V, com superfície de esmalte lisa e margens aguçadas e bem definidas. A sua localização é predominantemente vestibular.⁽⁴⁾

A abfração é um processo biomecânico de desgaste da estrutura dentária devido a sobrecarga oclusal (bruxismo ou outras parafunções). As lesões são em forma de cunha e a superfície de esmalte é rugosa, com margens aguçadas. São mais frequentes na face vestibular e em dentes com bom suporte periodontal.⁽⁴⁾

O papel do trauma oclusal no desenvolvimento e progressão das lesões cervicais tem sido abordado por vários autores. Os dados clínicos disponíveis sugerem que este é apenas um de vários factores que contribuem para o aparecimento destas alterações dentárias. Assim, é necessária evidência clínica para determinar a função da abfração como entidade clínica diferenciada ou como factor etiológico primário das lesões cervicais.⁽¹⁾

Apesar de alguns estudos clínicos relacionarem a presença de lesões cervicais não cariosas e a falência de restaurações cervicais com a oclusão do paciente, é necessária uma investigação mais aprofundada nesta área.^(3,5)

As lesões cervicais não cariosas têm predominantemente etiologia multifactorial, uma vez que são vários os factores que em conjunto contribuem para a perda de substância dentária. Uma história clínica detalhada e um correcto exame clínico permitem distinguir as lesões por cárie, trauma ou outros processos destrutivos. Geralmente, dois ou mais mecanismos de destruição dentária estão presentes, dificultando o diagnóstico e tratamento.⁽⁶⁾

Evolução

No estado inicial de evolução das lesões, apenas a superfície de esmalte é atingida. Devido ao fenómeno de desmineralização, a superfície dentária apresenta-se sem brilho e mais susceptível ao desgaste mecânico. Com a progressão da agressão a dentina é exposta, tornando-se importante distinguir a dentina que causa sensibilidade dentária (túbulos dentinários abertos) da dentina esclerótica (túbulos dentinários fechados), uma vez que a

compreensão das alterações estruturais dos tecidos dentários, irá determinar a escolha da melhor terapêutica.⁽⁶⁾

Lesões cervicais não cáries, especialmente em pacientes idosos, contêm dentina esclerótica, caracterizada por uma coloração amarela escura ou castanha clara e translúcida.⁽⁷⁾ Esta surge como resposta a uma agressão lenta e progressiva como a abrasão ou erosão, e caracteriza-se pela oclusão parcial ou total dos túbulos dentinários devido ao crescimento de dentina peritubular ou em consequência da precipitação de sais minerais para os orifícios tubulares.⁽⁷⁾

A hipersensibilidade dentária que varia desde uma sensação ligeira até episódios muito dolorosos, é um motivo frequente de queixa dos pacientes e de necessidade de tratamento. Surge associada ao movimento de fluidos no interior dos túbulos dentinários, desencadeado por estímulos como água/ar frio, trauma mecânico ou a presença de microorganismos no interior dos túbulos.⁽⁵⁾

A calcificação dos túbulos dentinários é responsável pela redução da sensibilidade.⁽⁷⁾

Tratamento

O tratamento das lesões cervicais classe V pode abranger apenas terapêuticas paliativas quando os factores etiológicos foram eliminados e o médico dentista efectua consultas de controlo regulares. Exemplos de medidas paliativas são: alteração de hábitos, utilização de produtos dessensibilizantes, terapia com flúor, aplicação de sistemas adesivos e a realização de ajustes oclusais.⁽⁶⁾

Contudo, sabe-se que com a formação de uma lesão cervical, surge uma descontinuidade geométrica. Princípios biomecânicos advogam que uma descontinuidade induz um efeito de concentração de stress que é directamente proporcional à gravidade da lesão. Grippo, citado por Kuroe T e col, refere que em lesões não restauradas, a concentração de stress resultante da lesão cervical vai induzir a deterioração da estrutura dentária.⁽⁸⁾

As lesões de classe V, independentemente da sua etiologia, podem parecer simples e fáceis de tratar devido ao acesso directo que muitas vezes permitem, no entanto requerem empenho acrescido por parte do médico dentista para se conseguir obter selamento marginal adequado e estética favorável.⁽⁹⁾

O principal objectivo do tratamento restaurador é obter uma óptima adaptação do material à cavidade de modo o impedir a microinfiltração e o contacto com irritantes que podem ocasionar sensibilidade pós-operatória e recidiva.⁽⁹⁾

O tratamento restaurador das lesões cervicais está

indicado nas seguintes situações:

- Lesão por cárie associada;
- Comprometimento da integridade estrutural do dente;
- Exposição pulpar iminente;
- Hipersensibilidade;
- Defeito estético;
- Interferência com prótese removível.⁽⁹⁾

Ao restaurar estas lesões, para além das vantagens estéticas e do contributo na resistência estrutural do dente, são de igual modo conseguidas uma melhoria na higiene oral do paciente, diminuição da impactação alimentar, redução da sensibilidade térmica e previne-se o envolvimento pulpar.⁽⁴⁾

Existem algumas dificuldades relacionadas com o tratamento das lesões cervicais, tais como: localização da lesão, tecidos a ser tratados, influência da oclusão, hábitos de higiene oral, etc.⁽⁹⁾

Os tecidos envolvidos na reabilitação de lesões classe V podem ser a dentina esclerótica e o cimento, contudo, nestas estruturas os agentes de união apresentam resultados desfavoráveis.⁽¹⁰⁾

Estudos *in vivo* e *in vitro* mostram que em dentina esclerótica cervical é mais difícil obter uma boa adesão, comparativamente com a dentina normal. Mesmo aumentando o tempo de duração do ataque ácido esta situação mantém-se porque os túbulos dentinários permanecem obliterados resultando numa formação mínima ou inexistente de *resin tags*.⁽⁷⁾

Assim, deve-se optar, como medida preventiva, pela remoção da camada de dentina esclerótica antes da aplicação do sistema adesivo.⁽⁷⁾

Devido à localização das lesões cervicais e à sua proximidade com o tecido pulpar, a obtenção de retenção mecânica adequada e a manutenção da integridade marginal, sem retenção adicional, constitui um desafio para o médico dentista.⁽⁷⁾

Existem vários materiais que permitem a restauração estética das lesões classe V, sendo a sua escolha influenciada pelas propriedades físicas e mecânicas que os caracterizam.⁽⁷⁾

As características mais importantes do material restaurador são a resistência ao desgaste, o módulo de elasticidade baixo, a estabilidade da cor, o bom acabamento e polimento e a libertação de flúor.⁽⁶⁾

Os cimentos de ionómero de vidro podem ser utilizados na restauração de lesões cervicais, principalmente devido à sua capacidade de libertação de flúor, importante para prevenir a recidiva.⁽⁹⁾ Estão particularmente indicados no



tratamento de pacientes idosos que apresentam secreção salivar reduzida e como tal, são mais susceptíveis à cárie.⁽⁹⁾

Estudos realizados demonstram que este material apresenta uma boa retenção com uma taxa de sucesso de 90% a 100% ao fim de três anos. Contudo, as restaurações realizadas com ionómero de vidro apresentam uma textura de superfície mais rugosa e uma estética menos aceitável comparativamente à obtida com as resinas compostas.⁽⁶⁾

Os cimentos de resinas modificados por poliácidos foram introduzidos na década de 90 e são constituídos por resinas compostas e alguns componentes dos ionómeros de vidro. Também estão indicados para a restauração de lesões classe V, no entanto, a sua baixa resistência ao desgaste constitui uma limitação à sua utilização em dentes sujeitos a abrasão.⁽⁹⁾

As resinas compostas são a melhor opção para restaurações cervicais anteriores devido às suas propriedades físicas, capacidade de adesão e óptima estética.⁽¹⁰⁾

Existem resinas compostas microparticuladas, híbridas, microhíbridas e nanoparticuladas, compactáveis e fluidas que diferem essencialmente no tamanho das partículas, tipo e quantidade de carga inorgânica que as constituem (Tabela 1).

Para a restauração de lesões cervicais anteriores, em que o factor estético é preponderante, as resinas compostas microparticuladas são uma boa opção, uma vez que permitem adequada reprodução de detalhes da superfície, conferem brilho e translucidez do esmalte e apresentam um baixo módulo de elasticidade.⁽¹⁰⁾

CASO CLÍNICO

Paciente do sexo feminino, com 64 anos e saudável. Compareceu à consulta com múltiplas lesões dentárias cervicais, cariosas e não cariosas (Figura 1).

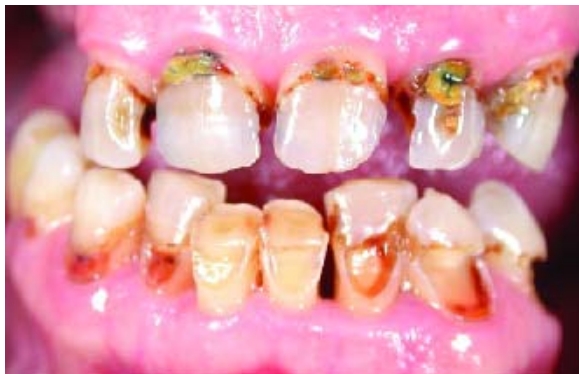

Figura 1 - Estado inicial: múltiplas lesões cervicais presentes em ambas as arcadas

A anamnese e o exame clínico realizados permitiram identificar potenciais factores etiológicos, tendo sempre presente o carácter multifactorial frequentemente associado à formação e progressão deste tipo de lesão. Durante a anamnese a paciente referiu hábitos de escovagem incorrectos com a utilização de uma escova dura. O exame clínico revelou desdentação bilateral posterior maxilar e mandibular, o que sugere sobrecarga oclusal do sector anterior, contribuindo assim para a situação clínica apresentada.

Antes de ter sido iniciado qualquer tratamento restaurador, a paciente foi informada relativamente à possível etiologia das lesões e instruída e motivada para a alteração de hábitos e necessidade de reabilitação protética.

O plano de tratamento estabelecido foi a reabilitação estética anterior. Os tratamentos efectuados estão descritos na tabela 2.

Em todas as restaurações o sistema adesivo utilizado foi o Prime&Bond NT® (Dentsply/Caulk/Germany)

Iniciou-se a restauração dos dentes presentes na arcada superior, que apresentavam simultaneamente lesões dentárias classe V e classe III (mesial e distal) (Figura 2).

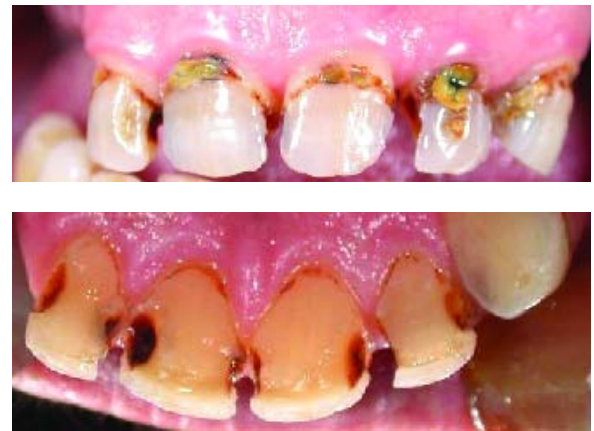

Figura 2 - Arcada superior. Vista vestibular e palatina

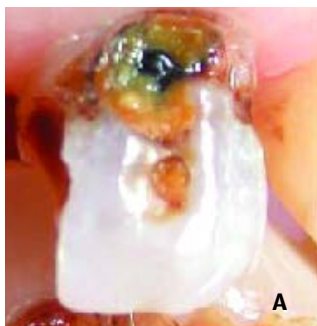Numa primeira fase, começou-se por restaurar todas as lesões classe V, de modo a prevenir possíveis fracturas e assim, reforçar a estrutura dentária. Concluídas estas restaurações, efectuou-se a restauração das lesões classe III. Todos os dentes permaneceram vitais incluindo, o dente 22 apesar do acentuado comprometimento da estrutura dentária e proximidade pulpar (Figuras 3 e 4).

TIPOS DE RESINAS COMPOSTAS	CONSTITUIÇÃO	CARACTERÍSTICAS	ALGUMAS INDICAÇÕES
Microparticuladas	<ul style="list-style-type: none"> - Baixo conteúdo inorgânico - Partículas muito pequenas (0,04 μm) 	<ul style="list-style-type: none"> - Superfície muito reflectora e brilhante - Excelente polimento e estética final - Boa resistência ao desgaste; - Baixa resistência à compressão e à fractura 	<ul style="list-style-type: none"> - Classes III e V - Facetas estéticas - Encerramento de diastemas - Acabamento de restaurações posteriores em zonas sem forte contacto oclusal
Híbrida e Microhíbrida	<ul style="list-style-type: none"> - Elevado conteúdo inorgânico - Tamanho médio das partículas (0,5 a 0,8 μm) 	<ul style="list-style-type: none"> - Boa estética aliada à resistência ao desgaste - Grande resistência à compressão 	<ul style="list-style-type: none"> - Restaurações anteriores e posteriores - Classes I, II, III, IV e V (excepto nos casos causados por abfração)
Compactáveis	<ul style="list-style-type: none"> - Alto conteúdo inorgânico com macropartículas 	<ul style="list-style-type: none"> - Consistência próxima à amalgama mas com estética razoável - Baixa contracção de polimerização - Alta resistência à compressão - Facilidade em estabelecer o ponto de contacto e a anatomia oclusal - Polimerização em camadas espessas, diminuindo o tempo de cadeira - Reduzida escolha de cores 	<ul style="list-style-type: none"> - Restaurações posteriores (Classes I e II)
Fluidas	<ul style="list-style-type: none"> - Baixa viscosidade - Mesmo tamanho médio de partículas micro-híbridas mas em menor concentração 	<ul style="list-style-type: none"> - Boa fluidez e escoamento - Baixo módulo de elasticidade 	<ul style="list-style-type: none"> - Pequenas restaurações oclusais posteriores (classe I) - Lesões classe V por abfração - Colagem de fragmentos - Base cavitária (dentes endodonciados ou restaurados com resinas compactáveis) - Facetas estéticas - Sulcos oclusais - Férulas periodontais em fibra de vidro

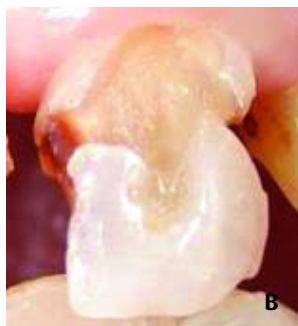
Tabela 1 - Resumo da constituição, características e indicações dos diferentes tipos de resinas compostas utilizadas na prática clínica de Medicina Dentária.⁽⁹⁾

DENTE	TIPO DE RESTAURAÇÃO	RESINA COMPOSTA
11, 12, 21, 22, 23	Classe V Classe III (M e D)	Esthet.X™ (cor C3) (Dentsply/Caulk/Germany) Universal Composite® - test samples (cor A3,5, A3, A2 dentina + esmalte universal) (Coltène/whaledent/Switzerland)
31, 41	Faceta vestibular	Universal Composite® - test samples (cor A3 dentina + esmalte universal) (Coltène/whaledent/Switzerland)
32	Classe V Classe III (M)	Universal Composite® - test samples (cor A3,5 dentina + esmalte universal) (Coltène/whaledent/Switzerland)
33	Classe V Classe III (D)	Universal Composite® - test samples (cor A3,5 dentina + esmalte universal) (Coltène/whaledent/Switzerland)
34, 42, 43	Classe V	Universal Composite® - test samples (cor A3,5 dentina + esmalte universal) (Coltène/whaledent/Switzerland)
44	Classe V Classe II (D)	Universal Composite® - test samples (cor A3,5 dentina + esmalte universal) (Coltène/whaledent) /Switzerland)
45	Classe V Classe II (M)	Durafill VS® (cor A3)(Kulzer/ Germany) Surefil® (cor C) (Dentsply/Germany)

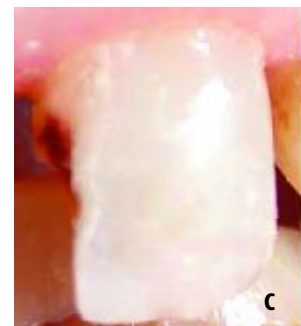Tabela 2 - Tipo de tratamento restaurador instituído e resina composta utilizada



A



B



C

Figura 3 - Dente 22. (a) Estado inicial, (b) após remoção da lesão de cárie cervical e vestibular e (c) no final da restauração classe V

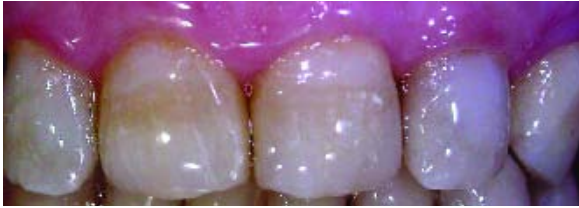

Figura 4 - Aspecto final da reabilitação do maxilar superior

Relativamente ao maxilar inferior, os dentes presentes evidenciavam significativa perda de tecido dentário (Figura 5).

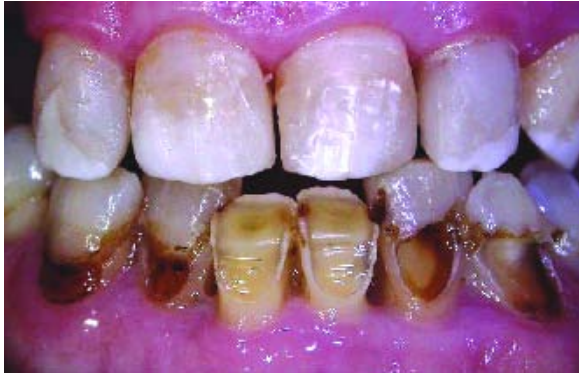

Figura 5 - Arcada inferior. Múltiplas lesões classe V

Na arcada inferior procedeu-se à restauração dos dentes 32, 33, 34, 42, 43, 44 e 45 (Figuras 6 e 7).

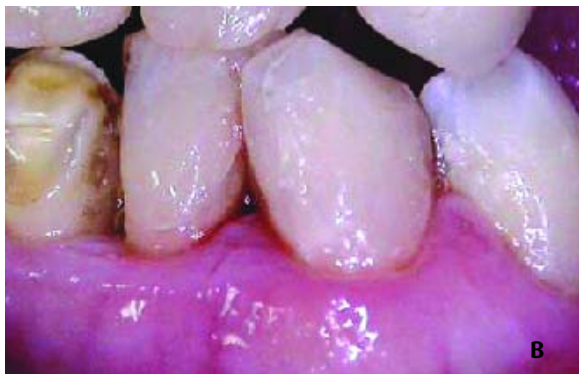
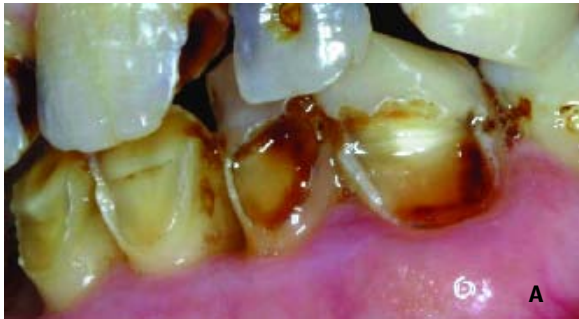
Figura 6 - Dentes 32, 33 e 34. (a) Estado inicial, e (b) após restauração

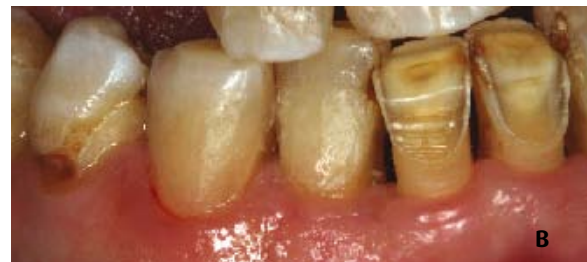
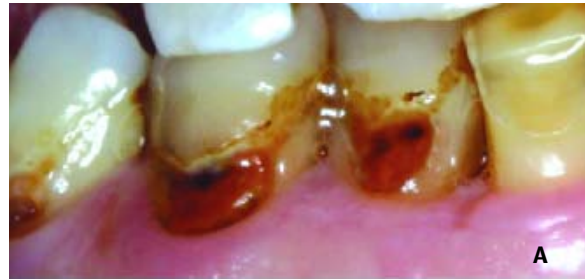
Figura 7 - Dentes 42, 43 e 44. (a) Estado inicial e (b) após restauração dos dentes 42 e 43.

Os dentes 31 e 41 apresentavam grande desgaste na face vestibular e a sua restauração consistiu na confecção de fa-cetas vestibulares de resina composta directamente nos dentes (Figura 8).

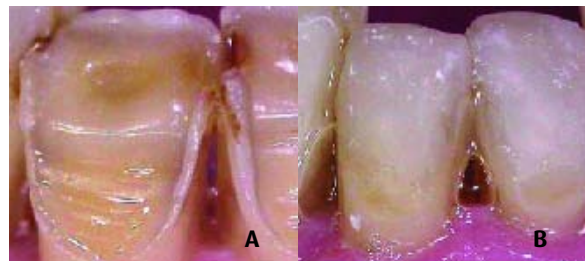


Figura 8 - Dentes 31 e 41. (a) Estado inicial, e (b) facetas vestibulares

Após a concretização de todas as restaurações, foram efectuados o acabamento e polimento final. Para este procedimento utilizou-se o sistema Enhance® Finishers (Dentsply/Caulk/Germany) e os Discos Super-Snap Rainbow Technique® (Mediun, Fine e Superfine). (Shofu/Japan)

Os resultados estéticos obtidos podem ser observados na figura 9.

Seguidamente, foi programada uma consulta para reabilitação protética.

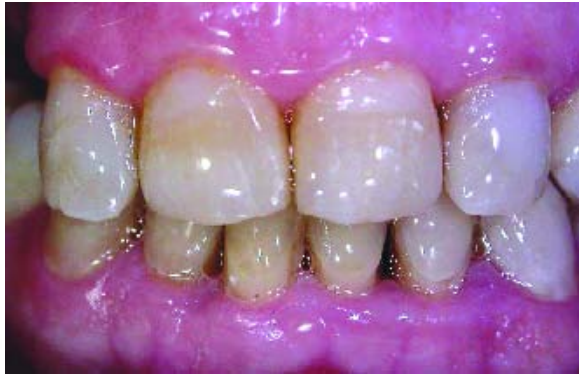

Figura 9 - Reabilitação estética concluída

CONCLUSÕES

- 1 - Esta paciente apresentava um quadro típico de lesões multifactoriais.
- 2 - As lesões cervicais observadas apresentavam aspectos morfológicos distintos, relacionados com o tipo e a gravidade dos factores etiológicos identificados.
- 3 - A decisão de restaurar lesões cervicais não cariosas teve como objectivo o reforço da estrutura dentária, bem

como a diminuição da concentração de forças responsáveis por fenómenos de flexão, o controlo da progressão das lesões, a prevenção da hipersensibilidade dentária e do envolvimento pulpar. Conseguiu-se ainda obter uma melhoria na higiene oral do paciente e uma estética mais satisfatória.

- 4 - As resinas compostas microhíbridas e/ou microparticuladas estão indicadas para restaurações de classe V, pois oferecem uma solução a longo prazo e uma estética adequada.

BIBLIOGRAFIA

- 1 - de Melo FV, Belli R, Monteiro S Jr, Vieira LC. Esthetic Noncarious Class V Restorations: A case report. *J Esthet Restor Dent* 2005;17:275-284.
- 2 - Palamara JE, Palamara D, Messes HH, Tyas MJ. Tooth morphology and characteristics of non-carious cervical lesions. *J Dent* 2006; 34:185-94.
- 3 - Estafan A, Furnari PC, Goldstein G, Hittelman EL. In vivo correlation of noncarious cervical lesions and occlusal wear. *J. Prosthet Dent* 2005;93:221-26.
- 4 - Gallien GS, Kaplan I, Owens BM. A Review of noncarious dental cervical lesions. *Compend Contin Educ Dent* 1994;15:1336-72.
- 5 - Litonjua LA, Andreana S, Cohen RE. Toothbrush abrasions and noncarious cervical lesions: evolving concepts. *Compend Contin Educ Dent* 2005;26:767-78.
- 6 - Lambrechts P, Van Meerbeek B, Perdigão J, Gladys S, Braem M, Vanherle G. Restorative therapy for erosive lesions. *Eur J Oral Sci* 1996;104:229-240.
- 7 - Franklin R. Resin bonding to cervical sclerotic dentin: A review. *J Dent* 2004; 32:172-96.
- 8 - Kuroe T, Itoh H, Caputo AA, Konuma M. Biomechanics of cervical tooth structure lesions and their restoration. *Quintessence Int* 2000;31:267-74.
- 9 - Baratieri LN - *Dentística - Procedimentos Preventivos e Restauradores*; Capítulo 7; São Paulo: Santos, 2001.
- 10 - Belluz M, Pedrocca M, Gagliani M. Restorative Treatment of cervical lesions with resin composites: 4 years results. *American Journal of Dentistry* 2005;18:307-10.