



Revista Portuguesa de Estomatologia, Medicina Dentária e Cirurgia Maxilofacial

www.elsevier.pt/spemd



Caso clínico

Primeiro pré-molar superior com três canais: diagnóstico e tratamento – quatro casos clínicos

Jorge N.R. Martins

Pós-Graduado em Endodontia pela New York University. Membro acreditado pela European Society of Endodontology.
Departamento de Endodontia, Instituto de Implantologia, Lisboa, Portugal

INFORMAÇÃO SOBRE O ARTIGO

Historial do artigo:

Recebido em 28 de Julho de 2010

Aceite em 8 de Dezembro de 2010

Palavras-chave

Primeiro pré-molar superior

Três canais radiculares

Tratamento endodôntico

R E S U M O

Apesar da presença de dois canais radiculares ser a anatomia mais comum nos primeiros pré-molares superiores, derivações anatómicas para um e três canais estão também descritas. Um correcto conhecimento das diversas morfologias, uma correcta análise radiográfica e auxiliares de ampliação potenciam o sucesso nestes casos. O objectivo deste texto é, apresentando uma série de casos clínicos, contribuir para o melhor conhecimento e abordagem deste tipo de situações clínicas.

©2011 Publicado por Elsevier España, S.L. em nome da Sociedade Portuguesa de Estomatologia e Medicina Dentária. Todos os direitos reservados.

First upper premolar with three canals: diagnosis and treatment – four case reports

A B S T R A C T

Although the presence of maxillary first premolar with two root canals is more common, other anatomic deviations, as one or three canals, have also been reported. A correct understanding of these morphologies, a correct radiographic analysis and the use of magnification devices will help to achieve higher success on these cases. The aim of this paper is, presenting a series of clinical cases, to contribute to a better knowledge and approach to these clinical conditions.

©2011 Published by Elsevier España, S. L. on behalf of Sociedade Portuguesa de Estomatologia e Medicina Dentária. All rights reserved.

Keywords:

Maxillary first premolar

Three root canals

Endodontic treatment

Correio electrónico: jnr_martins@yahoo.com.br

Introdução

Com a constante evolução da Endodontia e das técnicas empregues, torna-se vital para o clínico um profundo conhecimento da anatomia interna da câmara pulpar e do sistema canalar de modo a aumentar a eficácia dos tratamentos endodônticos e com isso aumentar a taxa de sucesso dos mesmos.

Hoje em dia, a evidência científica demonstra que a eficácia clínica está claramente associada a uma total instrumentação, desinfecção, obturação do espaço canal e a correcta reabilitação coronária¹. Por isso mesmo, o clínico deve conhecer a anatomia mais usual mas também saber diagnosticar e identificar as derivações mais comuns, a frequência com que surgem e o modo de as abordar.

O objectivo deste trabalho é discutir a variação anatómica de três canais radiculares nos primeiros pré-molares superiores apresentando quatro casos clínicos de exemplo.

Interpretação das radiografias iniciais

Para um tratamento endodôntico bem sucedido neste tipo de dentes, é necessário um correcto diagnóstico baseado no conhecimento das diferentes variações anatómicas possíveis associado a uma correcta análise radiográfica. A identificação da morfologia interna, tão precisa quanto possível, deve ser realizada recorrendo às radiografias pré-operatórias². Para minimizar a deficiente visualização bi-dimensional de uma estrutura tri-dimensional, devem ser realizadas radiografias com diferentes angulações tanto no plano horizontal como vertical^{2,3}.

Duas características radiológicas podem ser denunciadoras da presença anatómica de três canais radiculares.

Primeiro, se radiograficamente for detectado que o terço radicular médio apresenta uma distância méso-distal igual

ou superior ao terço radicular coronário pode significar que estão presentes, ou duas raízes vestibulares, mimetizando a anatomia radicular de um molar superior, ou, que poderão estar presentes dois canais radiculares vestibulares numa raiz vestibular única mais larga, levando isso a um aumento da distância méso-distal do terço radicular médio relativamente à anatomia mais usual da raiz vestibular deste dente, uma vez que na maioria dos casos de uma única raiz a mesma é cônica com uma base coronal e vértice apical sendo esta transição realizada de um modo uniforme e contínuo, ou seja, a distância radiográfica méso-distal é superior na união amelo-cementária e à medida que se vai continuamente transitando do terço radicular coronário para o terço radicular médio essa distância méso-distal vai progressivamente sendo mais reduzida e continuará diminuindo ao longo do terço radicular apical até alcançar o ápex radiográfico. Em ambas as situações o canal palatino também estará presente mas não sendo esse o principal motivo para o alargamento da distância méso-distal do terço radicular médio e sim a presença de dois canais vestibulares^{4,5}.

O segundo sinal radiográfico que pode levantar suspeitas é o rápido desaparecimento radiográfico do canal radicular, podendo essa mesma radiografia tornar-se não conclusiva no que diz respeito ao diagnóstico do número e orientação dos canais presentes. Ou seja, se um determinado canal pulpar se apresenta radiograficamente visível na sua emergência do pavimento pulpar, e a uma certa altura do seu trajecto em direcção ao ápex radiográfico, essa imagem, previamente visível, se dissipa ou desaparece radiograficamente, pode ser denunciadora que um canal principal com um volume interno suficiente para ser visível radiograficamente se possa ter ramificado em dois canais (por exemplo a configuração tipo V de Vertucci) que apresentem um volume interno individual mais reduzido relativamente ao tronco inicial comum, e que, devido a essa redução de volume, se tornem radiograficamente de mais difícil visualização. Se na continuação do trajecto em direcção ao ápex esses dois canais, de diâmetro individual mais reduzido, se voltarem a fundir (por exemplo a configuração tipo III de Vertucci) originando novamente um canal comum mais volumoso, é possível que radiograficamente este possa novamente ser identificado³⁻⁶.

Tendo em conta que os canais não são geometricamente circulares, diferentes angulações na incidência das radiografias poderão ajudar no diagnóstico deste tipo de situações, já que uma determinada incidência pode captar a imagem mais estreita de um canal, dificultando a sua visualização, e outra incidência diferente captar uma face mais larga do mesmo canal, favorecendo a sua visualização radiográfica. Diferentes angulações nas incidências radiográficas podem também favorecer uma correcta interpretação das imagens em situações de sobreposição de estruturas anatómicas ou sobreposição dos próprios canais radiculares.

Outro sinal radiográfico indicador da possibilidade da existência de um segundo canal vestibular num pré-molar superior é o desvio excêntrico para distal ou mesial da orientação da lima usada para cálculo radiográfico do comprimento endodôntico do canal da raiz vestibular (fig. 1). Tendo em conta que os canais radiculares normalmente se localizam no centro da raiz, se o canal vestibular se localizar

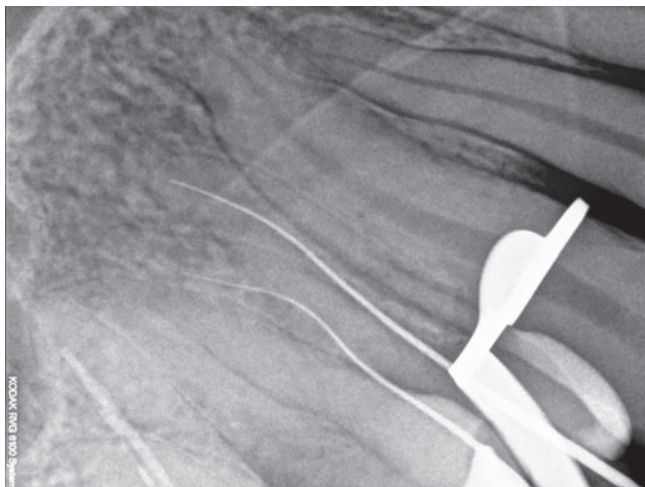


Figura 1 – Desvio excêntrico acompanhado por uma curvatura de convexidade excêntrica da lima de permeabilidade na raiz vestibular indicia a presença de um terceiro canal.

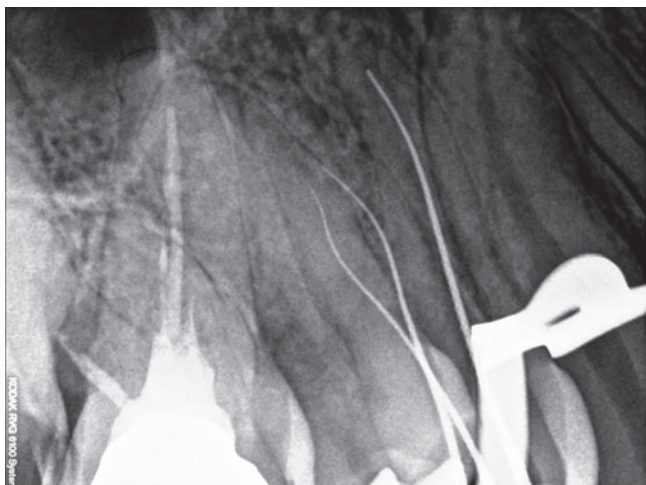


Figura 2 – O canal vestibular em falta da Figura 1 apresenta uma convexidade oposta quando comparado com o canal vestibular inicialmente identificado.

numa posição desviada do centro, será provável que, um segundo canal vestibular esteja presente numa posição simetricamente oposta dentro da mesma raiz (fig. 2)⁷.

Diferentes anatomias no pavimento pulpar

O sistema de canais radiculares é complexo. Este sistema canalar pode conter, para além dos canais principais, canais secundários, canais colaterais, canais laterais e canais recorrentes. O número de canais pulpares principais pode também variar dentro do mesmo tipo de dente originando diferentes tipos de configurações ao nível do pavimento pulpar. A configuração mais comum no primeiro pré-molar superior é a existência de dois canais^{6,8}, no entanto outros tipos configurações também se encontram descritos na literatura.

Na configuração mais comum de dois canais principais, e após a abertura coronária, idealmente oval de eixo maior no sentido vestibulo-palatino, é possível identificar os orifícios de abertura dos dois canais principais numa linha perpendicular à linha de direcção méso-distal que passa pelo centro do pavimento da câmara pulpar (segunda lei de simetria de Krasner and Rankow⁹). Ambos os canais estarão em posições equidistantes a esta linha méso-distal (primeira lei de simetria de Krasner and Rankow⁹). Uma estrutura anatómica que poderá auxiliar na localização destes dois orifícios será a linha embrionária mais escura que fará a união dos dois canais principais que se localizar-se-ão nas extremidades desta mesma linha embrionária (terceira lei de localização dos orifícios de Krasner and Rankow⁹). Os orifícios de abertura dos canais radiculares geralmente localizam-se no seguimento dos cornos pulpares e cúspides⁸ sendo que o canal palatino normalmente se apresenta mais largo e o canal vestibular com diâmetro ligeiramente mais reduzido (fig. 3)⁸.

Na configuração com três canais do primeiro pré-molar superior, será típico estarem presentes dois canais vestibulares e um palatino^{5,6,8}, segundo as leis de anatomia de Krasner

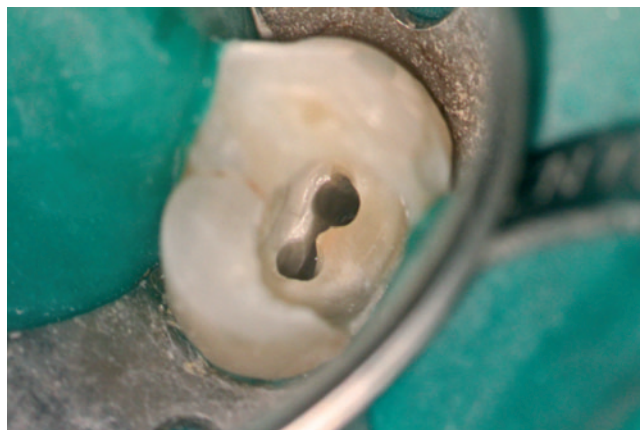

Figura 3 – Anatomia pulpar mais comum entre os primeiros pré-molares superiores. Dois canais, um vestibular e outro palatino.

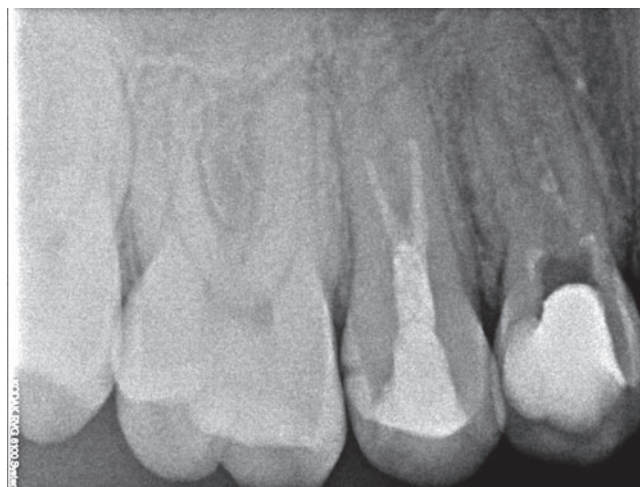

Figura 4 – Primeiro e segundo pré-molares superiores com três raízes independentes cada. Notar a distância méso-distal do terço médio radicular é maior que a distância no terço coronal.

and Rankow, os dois canais vestibulares localizar-se-ão nas extremidades das linhas embrionárias e na junção da parede lateral com o pavimento da câmara⁹. Nesta situação os canais vestibulares estarão localizados, um em mesial e outro em distal, de um modo equidistante a uma linha perpendicular à linha méso-distal que passa pelo centro do pavimento da câmara⁸.

Nesta configuração podemos ter os dois canais vestibulares como fazendo parte de uma única raiz vestibular ou distribuídos em duas raízes vestibulares (fig. 4). Se existirem duas raízes vestibulares independentes, cada uma com seu canal, a anatomia pulpar é similar à dos molares superiores mas em tamanho reduzido, apresentando um pavimento pulpar triangular com os três canais a se localizarem nos vértices do triângulo⁸. Nesta situação os canais vestibulares têm duas entradas independentes (fig. 5).

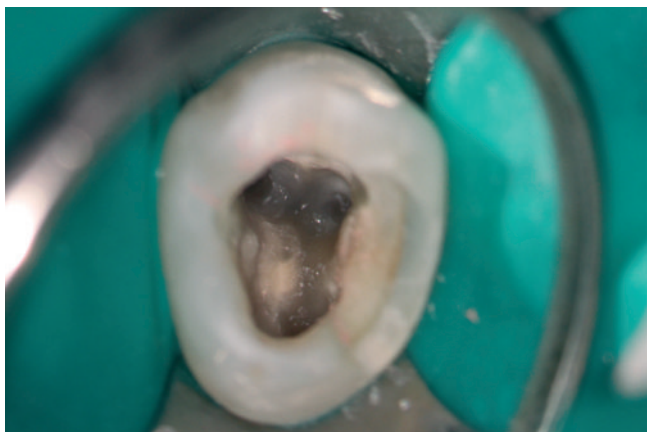


Figura 5 – Anatomia do pavimento pulpar de um primeiro pré-molar superior com duas raízes vestibulares independentes. As anatomias, nestas situações, são muito similares à dos molares superiores, apresentando dois canais vestibulares com duas entradas independentes.




Figura 6 – Imagem de uma raiz vestibular única, com os dois canais vestibulares a partilharem uma entrada e um tronco coronal comum (imagem obtida usando ampliação de 21,3x).

No caso de existir apenas uma única raiz vestibular com dois canais, esta poderá apresentar dois orifícios de entrada independentes (por exemplo tipos II ou IV de Vertucci) ou uma entrada comum simulando apenas um canal que diverge em dois no final de um tronco comum (por exemplo tipos III ou V de Vertucci) (fig. 6).

Casos clínicos

Caso clínico 1

Paciente masculino de 34 anos foi enviado para tratamento endodôntico do dente 14. O dente apresentava uma extensa cárie em distal, e um diagnóstico compatível com vitalidade pulpar respondendo de um modo normal ao teste ao frio. A radiografia pré-operatória não era conclusiva relativamente

ao número de canais presentes (fig. 7). A anestesia local foi realizada com auxílio de 72 mg articaina + 0,018 mg epinefrina/1,8 ml (Artinibsa, Inibsa, Portugal). Após o isolamento, recorrendo ao dique de borracha, foi, inicialmente, realizada uma tentativa conservadora de remoção da cárie que resultou em exposição pulpar tendo a partir desta altura sido tomada a decisão de avançar para o tratamento endodôntico. Após remoção da totalidade da lesão cariosa realizou-se o acesso à cavidade pulpar para além da redução oclusal, como descrita na literatura⁸ como protocolo a realizar para pré-molares endodonciados. Foram identificados três canais. Após um alargamento coronal prévio com brocas Gates-glidden, a permeabilidade foi conseguida e mantida com uma lima 10k. O comprimento endodôntico foi calculado usando o localizador apical (Root ZX, Morita, USA) e confirmado radiograficamente. Os três canais foram instrumentados manualmente até uma lima 20k. Devido ao reduzido diâmetro dos dois canais vestibulares tomou-se a opção de usar o sistema mecanizado ProFile com conicidade 04. O diâmetro da última lima apical foi a 30.04. Todo o procedimento e instrumentação mecânica dos canais pulpares foi acompanhado por uma abundante irrigação com hipoclorito de sódio com 5,25% de concentração. Foi também utilizado um lubrificante com EDTA durante a instrumentação (Glyde, Dentsply, Suíça). No final da consulta, foi aplicado hidróxido de cálcio em pasta (Ultracal, Ultradent, USA) no interior dos canais pulpares com o objectivo de servir de medicação intracanal até à consulta seguinte. Como restauração provisória foi utilizado um cimento à base de óxido de zinco (Cavit W, 3M, Alemanha) uma vez que o intervalo entre consultas foi inferior a 15 dias. Na última consulta foi realizado controlo radiográfico com os cones principais (fig. 8), os canais foram secos usando cones de papel e foram obturados com gutta-percha e cimento AH-Plus (Dentsply, Suíça) usando a técnica de onda contínua de condensação vertical (fig. 9). Foi aplicada uma fina camada de compósito flow (Filtrek, 3M, Alemanha) a cobrir a gutta-percha na entrada dos canais e restaurado provisoriamente com Cavit W (3M, Alemanha). O paciente foi, após conclusão do tratamento endodôntico, encaminhado para reabilitação com prótese fixa.

Caso clínico 2

Paciente masculino de 52 anos foi enviado para tratamento endodôntico do dente 24. O dente em causa possuía uma extensa cárie distal e apresentava dores constantes que agudizavam em contacto com temperaturas baixas. O diagnóstico pulpar foi realizado recorrendo ao teste ao frio que teve uma resposta positiva intensa e prolongada. Foi concluído que o dente apresentava uma pulpíte irreversível. A radiografia inicial não era conclusiva relativamente ao número e orientação dos canais dentários (fig. 10). Os procedimentos clínicos a partir deste momento foram similares aos do caso prévio (fig. 11).

Caso clínico 3

Paciente masculino de 65 anos foi enviado para tratamento endodôntico do dente 24. O dente em causa apresentava

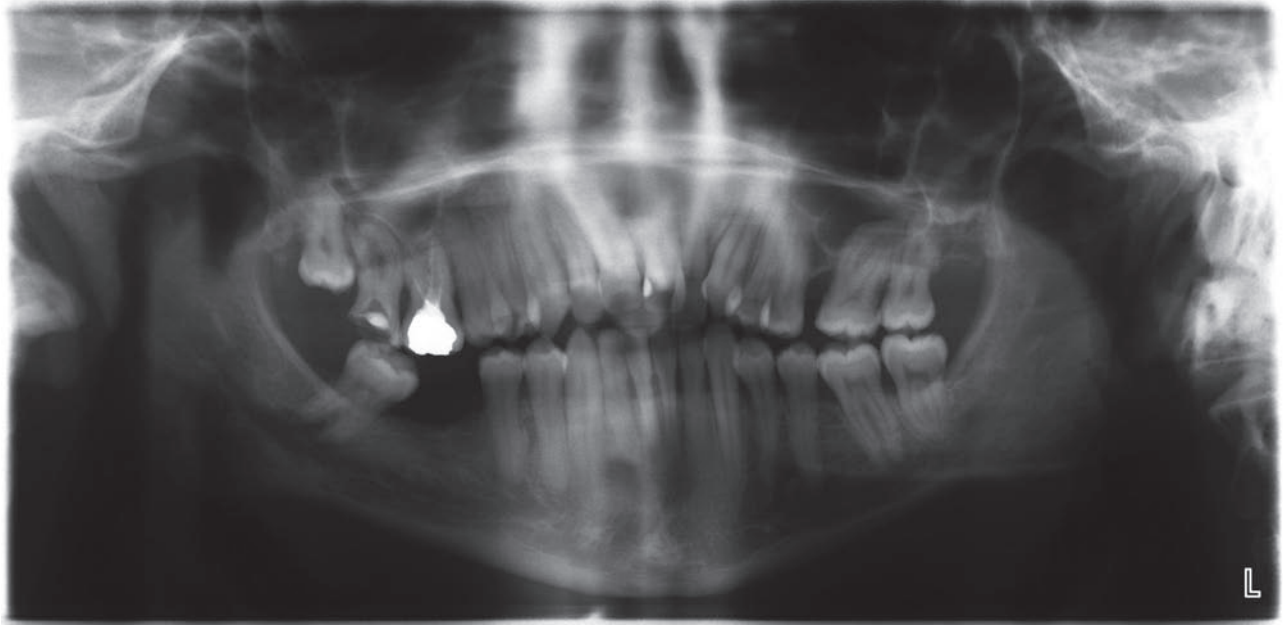


Figura 7 – Radiografia panorâmica inicial do dente 14.

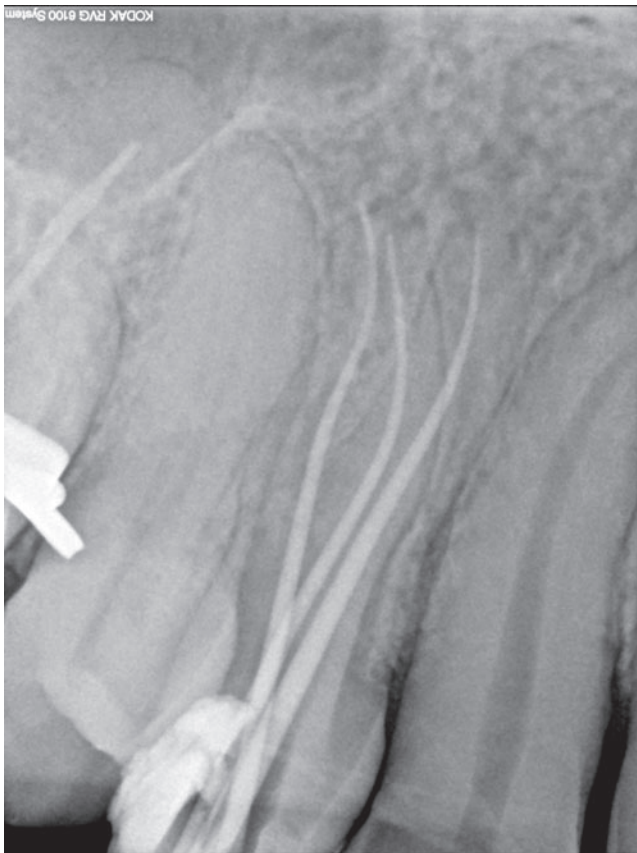


Figura 8 – Controle radiográfico com os cones principais da endodontia do dente 14.

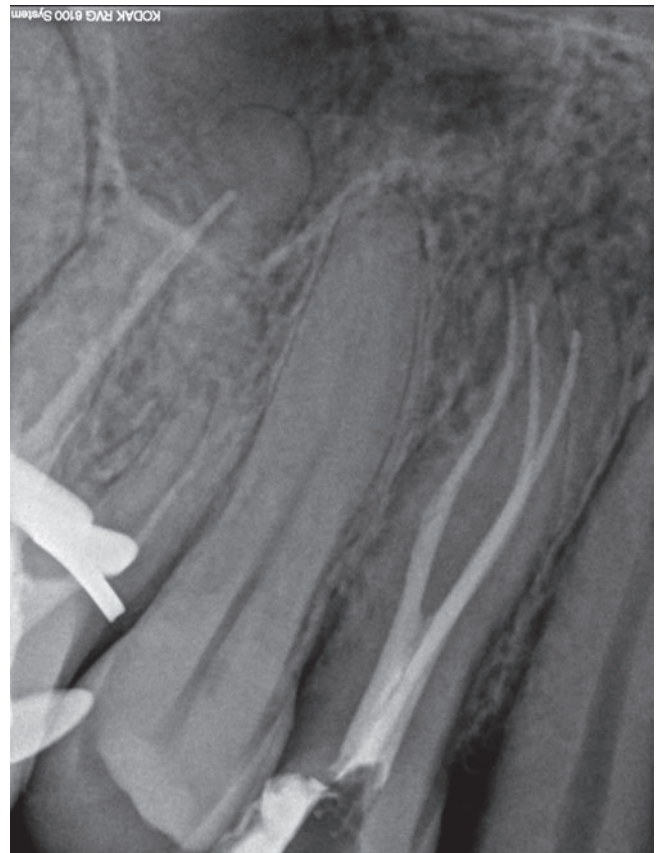

Figura 9 – Radiografia final da endodontia do dente 14.

polpa sem patologia acessória e o tratamento endodôntico foi realizado por motivos prostodônticos para regularização do plano oclusal. A radiografia inicial não era conclusiva

relativamente ao número de canais mas deixava entender uma possível separação dos canais vestibulares tendo em conta o desaparecimento da imagem radiográfica de um dos canais

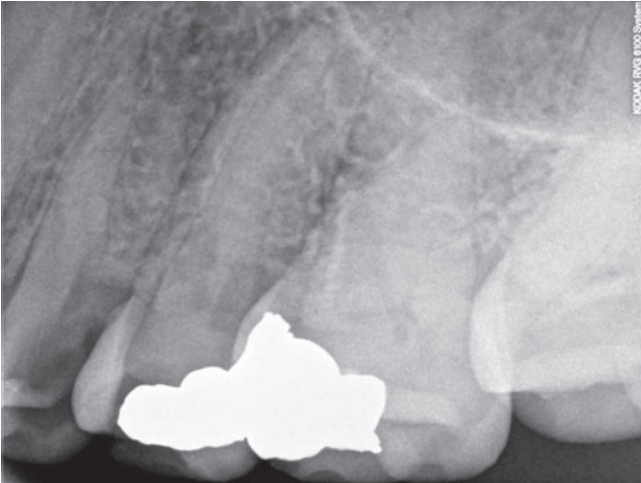


Figura 10 – Radiografia inicial do dente 24.

no terço médio da raiz (fig. 12). Os procedimentos de abertura coronária, instrumentação e obturação foram similares aos do caso clínico #1 (fig. 13).

Caso clínico #4

Paciente masculino de 36 anos foi enviado para tratamento endodôntico do dente 14. O dente possuía uma extensa cárie em distal impossível de reabilitar sem recorrer ao tratamento endodôntico. O diagnóstico pulpar era compatível com polpa saudável tendo respondido de um modo normal ao teste de sensibilidade ao frio. A radiografia pré-operatória não era conclusiva relativamente ao número de canais presentes (fig. 14). A partir daqui os procedimentos clínicos foram

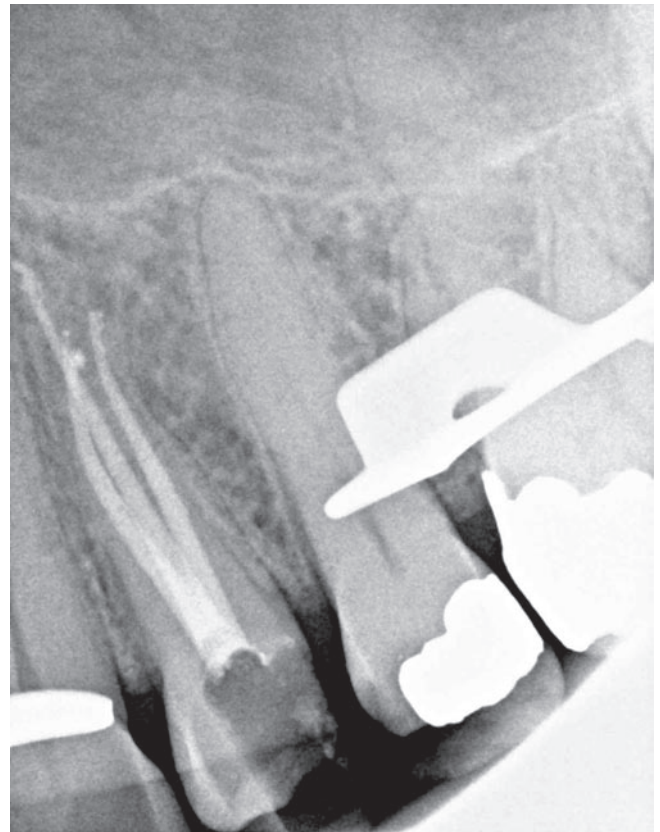

Figura 11 – Radiografia final da endodontia do dente 24.

realizados de um modo similar aos casos anteriores (fig. 15) divergindo apenas no facto deste caso ter sido concluído numa única sessão, opção tomada devido a um diagnóstico de polpa normal, favorável para um tratamento em sessão única¹⁰.

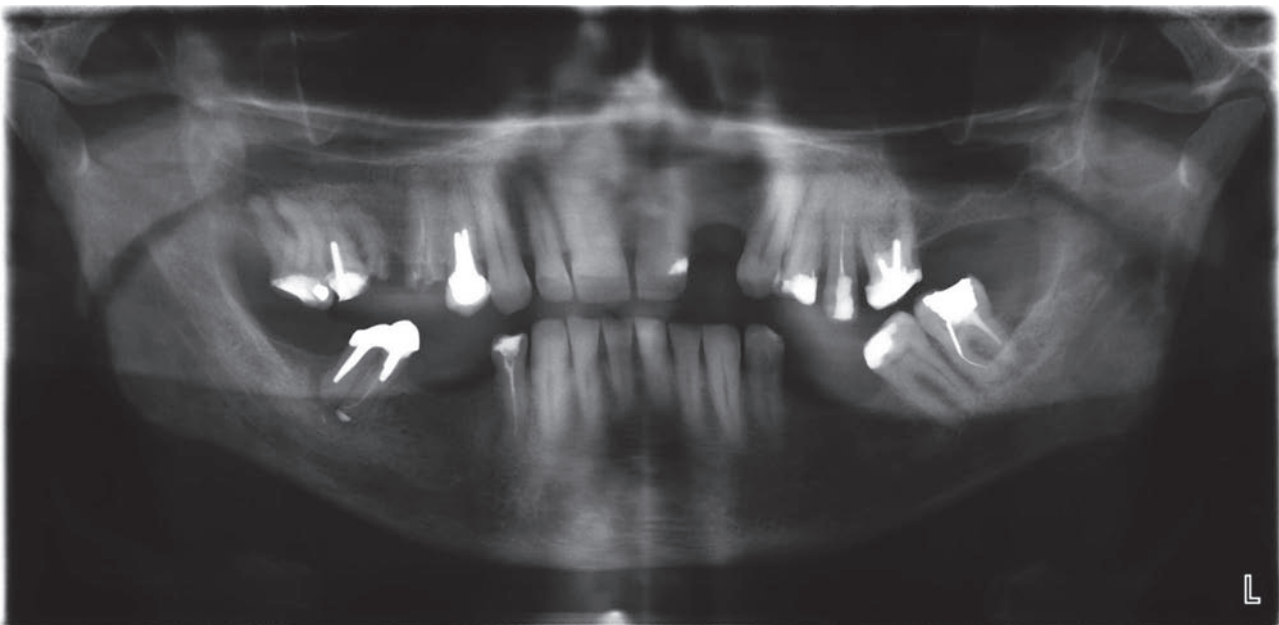


Figura 12 – Radiografia panorâmica inicial do dente 24.

Discussão

De acordo com estudos realizados, o primeiro pré-molar superior pode apresentar dois canais entre 85% a 89% dos casos^{6,11,12} podendo os dois canais serem ou não independentes um do outro ao longo da totalidade do comprimento radicular (classificações de II a VII de Vertucci)⁶. Anatomias alternativas estão também documentadas, podendo a incidência de um canal variar entre 8% e 9%^{6,11,12} (classificação I de Vertucci)⁶ e a presença de três podendo surgir entre 2% a 6% dos casos^{6,11,12} (classificação VIII de Vertucci)⁶. (tabela 1)

A evidência científica demonstra que o sucesso da endodontia depende da total remoção da polpa necrosada ou inflamada do espaço do sistema canalar¹. No entanto, o profundo conhecimento das diversas variações anatômicas é também necessário para alcançar um sucesso a longo prazo, minimizando o insucesso e a necessidade de futuros retratamentos. Hoen e Pink (2002) analisaram 337 dentes consecutivos sujeitos a retratamentos ortógrados e constataram que 143 casos (42%) apresentavam canais que não haviam sido trabalhados no tratamento endodôntico prévio¹³.

Na identificação dos diferentes tipos de configurações anatômicas, a análise radiográfica pode ser importante, mas um cuidadoso exame da câmara pulpar é fundamental. Apesar da introdução de tecnologias que permitem uma visualização ampliada (lupas e microscópios) das estruturas anatômicas localizadas no interior da câmara pulpar, estruturas que se chegam a medir em décimas de milímetros, a leitura tátil dessas mesmas estruturas continua a ser um complemento essencial à visualização na endodontia moderna. Uma correcta sondagem das extremidades das linhas embrionárias mais escuras dispostas no pavimento da câmara pulpar com limas de diâmetro reduzido ou sondas endodônticas rectas de ponta bem afiada, como por exemplo a sonda DG-16,

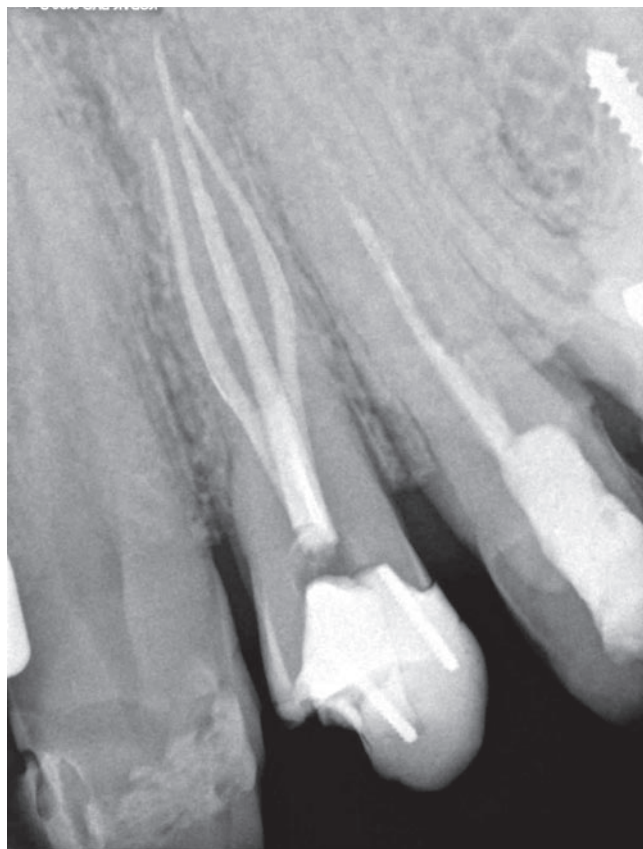

Figura 13 – Radiografia final da endodontia do dente 24.

podem também ajudar numa visualização mental da zona que se está a trabalhar^{14,15}. Um sinal que pode denunciar divisões de um canal pulpar principal em dois é o bloqueio de limas de permeabilização a meio do canal radicular que

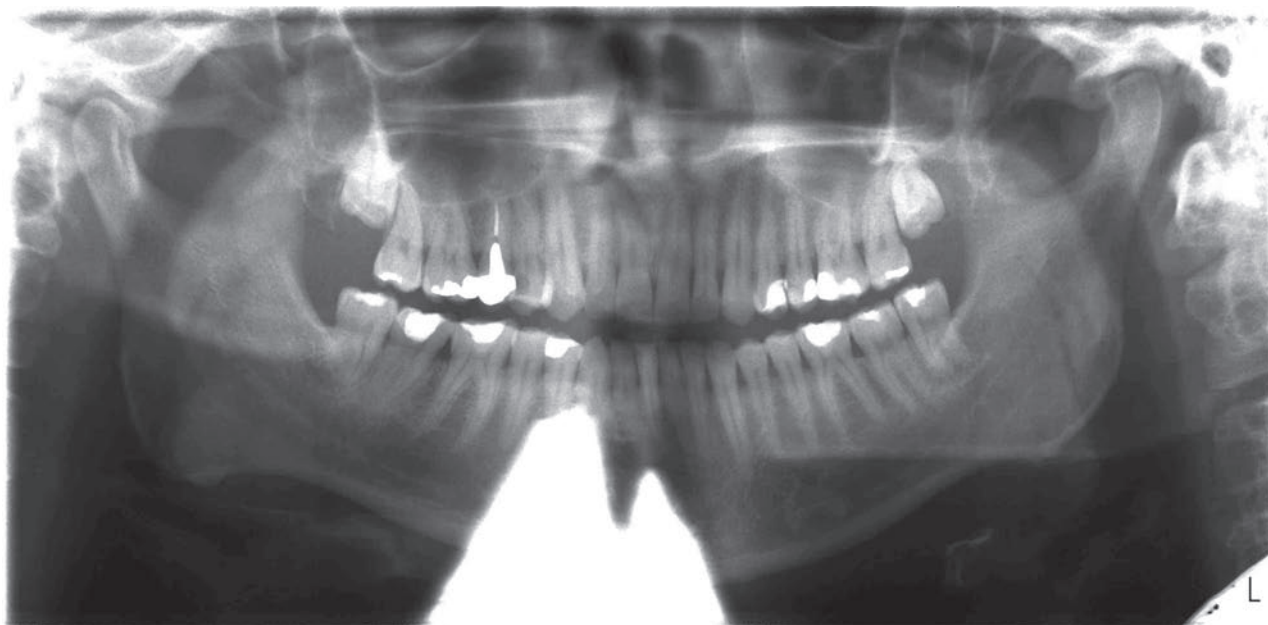

Figura 14 – Radiografia panorâmica inicial do dente 14.

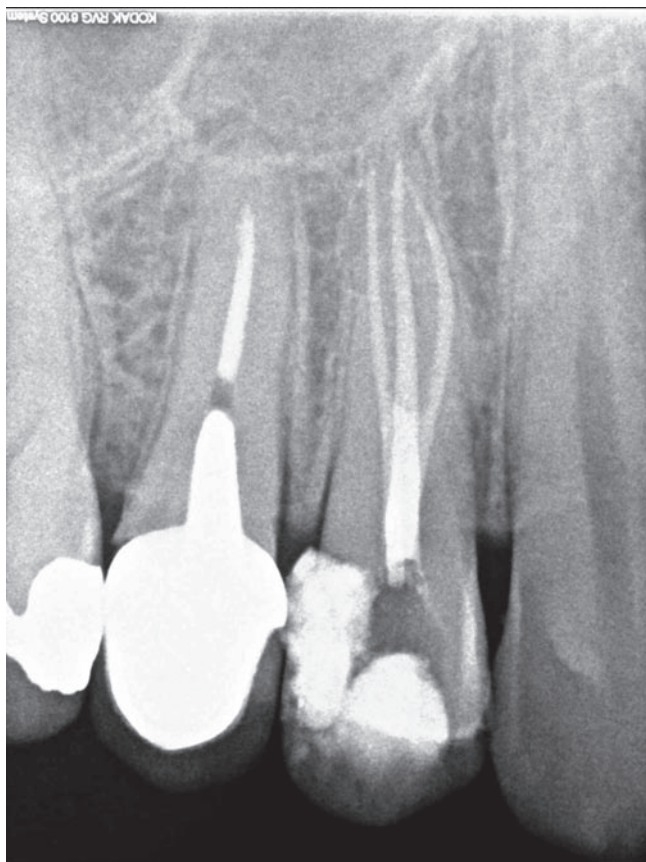


Figura 15 – Radiografia final da endodontia do dente 14.

Tabela 1 – Incidência do número de canais no primeiro pré-molar superior

Autor	Amostra (n)	1 Canal	2 Canais	3 Canais
Carns (1973) (11)	300	9%	89%	2%
Vertucci (1984) (6)	400	8%	87%	5%
Kartal (1998) (12)	100	9%	85%	6%

ao serem removidas apresentam a extremidade da lima angulada indicando uma variação abrupta da trajectória do canal principal⁷ que tanto pode significar uma divisão em dois canais ou apenas uma curvatura do canal pulpar principal sem qualquer tipo de divisões. No caso de ser uma divisão em dois canais poderá ser de prever que um canal extra possa estar localizado no lado oposto da mesma raiz (figs. 1 e 2), a sondagem desse mesmo canal com a lima a entrar com uma direcção oposta à com que havia entrado previamente pode identificar o segundo canal. Canais que não estejam devidamente centrados no pavimento da câmara pulpar podem também ser denunciadores da existência de canais extra^{9,12}. A utilização de corantes como o azul de metileno podem também evidenciar anatomias diferentes das usuais³. Mas mesmo assim, e tendo em conta que o campo operatório endodôntico se mede em milímetros pode se tornar dramático identificar por completo a

correcta anatomia sem a utilização de algum tipo de ampliação e correcta iluminação^{3,14,16}. Podendo ser esta limitação visual uma das principais causas da não identificação da totalidade dos canais radiculares presentes³. O uso de lupas de ampliação e o microscópio óptico são dois auxiliares fundamentais para a identificação deste tipo de variações^{3,14,16}. Numerosos estudos demonstram as vantagens do microscópio óptico na exploração câmara pulpar em busca de canais secundários^{15,17-21}. Com o auxílio do microscópio é possível identificar mais 53,9% de canais méso-palatinos em primeiros molares superiores do que não utilizando qualquer tipo de ampliação¹⁵.

Conclusões

Todos os dentes são passíveis de apresentar variações anatómicas. No caso dos primeiros pré-molares superiores a prevalências de três canais ronda os 5%. Um conhecimento profundo da anatomia canal, uma correcta análise radiográfica e auxiliares de ampliação complementados com uma boa iluminação tornam o tratamento deste tipo de anatomias menos comuns em tratamentos previsíveis e com bom prognóstico.

B I B L I O G R A F I A

- Friedman S. Prognosis of initial endodontic therapy. *Endod Topics*. 2002;2:59-88.
- Rödiger T, Hülsman M. Diagnosis and root canal treatment of a mandibular second premolar with three root canals. *Int Endodon J*. 2003;36:912-9.
- De Moor R, Calberson F. Root canal treatment in mandibular second premolar with three root canals. *J Endodon*. 2005;31:310-3.
- Barros D, Tanomaru J, Tanomaru-Filho M. Root canal treatment of three-rooted maxillary second premolars: report of four cases. *Aust Endod J*. 2009;35:73-7.
- Soares JÁ, Leonardo RT. Root canal treatment of three-rooted maxillary first and second premolars – a case report. *Int Endodon J*. 2003;36:705-10.
- Vertucci F. Root canal anatomy of the human permanent teeth. *Oral Surg*. 1984;58:589-99.
- Green D. Double canals in single root. *Oral Surg*. 1973;35:689-96.
- Vertucci F, Haddix J, Britto L. Tooth morphology and access cavity preparation. In: Cohen S, Hargreaves KM. *Pathways of the pulp*. 9th edi. St.Louis: Mosby, 2006. p. 148-232.
- Krasner P, Rankow H. Anatomy of the pulp-chamber floor. *J Endodon*. 2004;30:5-16.
- Gesi A, Hakeberg M, Warfvinge J, Bergenholtz G. Incidence of periapical lesions and clinical symptoms after pulpectomy – a clinical and radiographic evaluation of 1 versus 2 session treatment. *Oral Surg Oral Med Oral Pathol Oral Radiol Endod*. 2006;101:379-88.
- Carns EJ, Skidmore AE. Configurations and deviations of root canals of maxillary first premolars. *Oral Surg*. 1973;36:880-6.
- Kartal N, Özçelik B, Cimilli H. Root canal morphology of maxillary premolars. *J Endodon*. 1998;24:417-9.
- Hoen M, Pink F. Contemporary endodontic retreatments: an analysis based on clinical treatment findings. *J Endodon*. 2002;28:834-6.

14. Carr GB. Microscopes in endodontics. *J Calif Dent Assoc.* 1992;20:55-61.
15. Buhrey LJ, Barrows MJ, Begole EA, Wenckus CS. Effect of magnification on locating the MB2 canal in maxillary molars. *J Endodon.* 2002;28: 324-7.
16. West JD. The role of the microscope in 21st century endodontics: visions of a new frontier. *Dent Today.* 2000;19:62-9.
17. Coutinho Filho T, Cerda R, Gurgel Filho ED, de Deus GA, Magalhaes KM. The influence of the surgical operating microscope in locating the mesiolingual canal orifice: a laboratory analysis. *Braz Oral Res.* 2006;20:59-63.
18. Carvalho MC, Zuolo ML. Orifice locating with a microscope. *J Endodon.* 2000;26:532-4.
19. Baldassari-Cruz LA, Lilly JP, Rivera EM. The influence of dental operating microscopes in locating the mesiolingual canal orifice. *Oral Surg Oral Med Oral Pathol Oral Radiol Endodon.* 2002;93:190-4.
20. Stropko JJ. Canal morphology of maxillary molars: clinical observations of canal configurations. *J Endodon.* 1990;25:446-50.
21. Kulid JC, Peters DD: Incidence and configuration of canal systems in the mesio buccal root of maxillary first and second molars. *J Endodon.* 1990;16:311-7.