

# REABILITAÇÃO COM OVERDENTURE MAXILAR DE UM DESDENTADO PARCIAL: CASO CLÍNICO

MÓNICA CAMPAR | LUÍS VIEIRA | NUNO SAMPAIO | PEDRO NICOLAU  
ÁREA DE MEDICINA DENTÁRIA DA FACULDADE DE MEDICINA DA UNIVERSIDADE DE COIMBRA

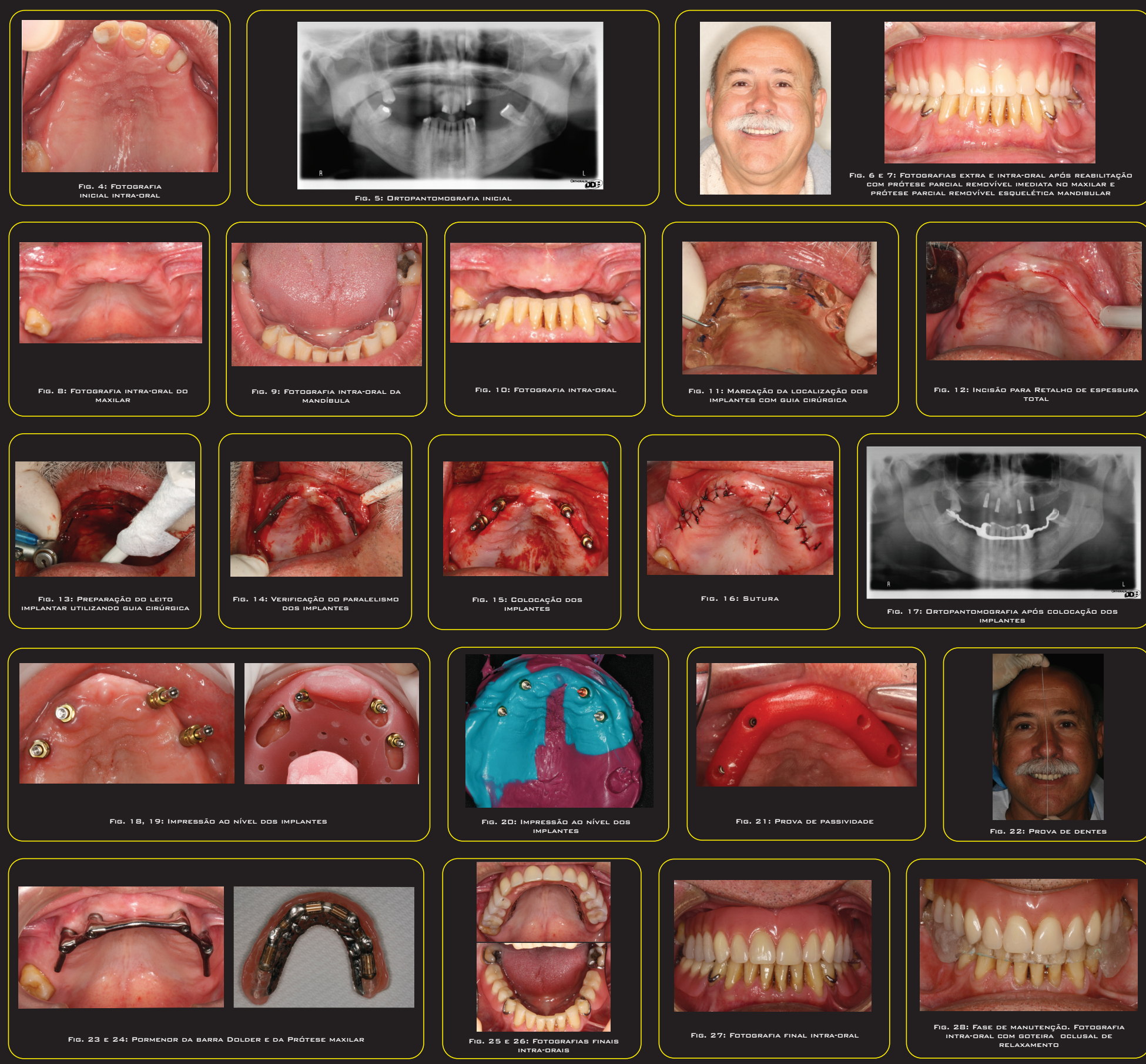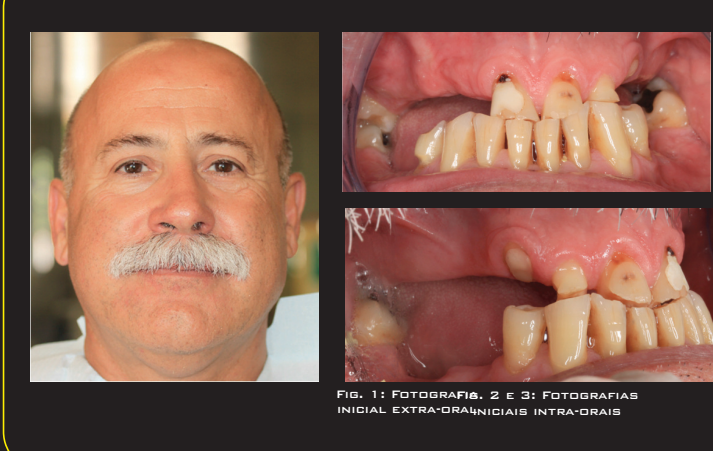


## INTRODUÇÃO

AO PLANEAR A REABILITAÇÃO DE PACIENTES COM DESDENTADO PARCIAL, CONSIDERAM-SE AS REABILITAÇÕES COM OVERDENTURE PARCIAL, COM OVERDENTURE COMPLETA, E RELÍZIOS PARCIAIS, MANUTENÇÃO, E PROLONGAMENTO DOS DENTES REMANESCENTES, AUTÓMATOS, PARCIAIS, E COMPLETOS, DEPENDENDO DO NÍVEL DE DESDENTADO, DA EXTENSÃO DA PERDA DE DENTES, DA IDADE DO PACIENTE, DO NÍVEL DE SAÚDE GERAL, DO NÍVEL DE SAÚDE MENTAL, E DO NÍVEL DE SAÚDE SOCIAL DO PACIENTE QUE USAR PROTESE. HODGSON (1) RECOMENDA O USO DE OVERDENTURE PARCIAIS PARA O SUPORTE E RETENÇÃO DE DENTES REMANESCENTES EM ÁREAS DE TRATAMENTO E A UTILIZAÇÃO DE OVERDENTURE COMPLETA COM IMPACTO NAS ACTIVIDADES DIÁRIAS.

## DESCRIÇÃO DO CASO

PACIENTE DO SEXO MASCULINO, COM 68 ANOS, COM UMA PLACA II DE MANDIBULARES E II DE MAXILARES, PRESENTE DE UMA PROTESE PARCIAL, ESTABILIZADA, PRETENDENDO MELHORAR A FUNÇÃO E A ESTÉTICA. DEPOIS DE REALIZAR O EXAME DE DENTES REMANESCENTES E REALIZAR O EXAME DE DENTES REMANESCENTES, REALIZANDO-SE UM PLANO DE TRATAMENTO COM A COLOCAÇÃO DE UMA PROTESE IMEDIATA, UTILIZANDO-SE A TÉCNICA DE OVERDENTURE COM IMPACTO E REALIZAÇÃO DE UMA PROTESE COM RESULTADO COM UMA PROTESE PARCIAL OVERDENTURE.



## DISCUSSÃO | CONCLUSÃO

ESTE CASO DEMONSTRA UM MÉTODO DE SUPORTE PARA A REABILITAÇÃO DE PACIENTES COM DESDENTADO PARCIAL, UTILIZANDO-SE UMA PLACA DE OVERDENTURE COM IMPACTO, REALIZANDO-SE A COLOCAÇÃO DE UMA PROTESE IMEDIATA, UTILIZANDO-SE A TÉCNICA DE OVERDENTURE COM IMPACTO E REALIZAÇÃO DE UMA PROTESE COM RESULTADO COM UMA PROTESE PARCIAL OVERDENTURE.

## BIBLIOGRAFIA

- 1. HODGSON, J. W. (1984). *Overdenture*. London: Baillière Tindall.
- 2. ...

