

Introdução

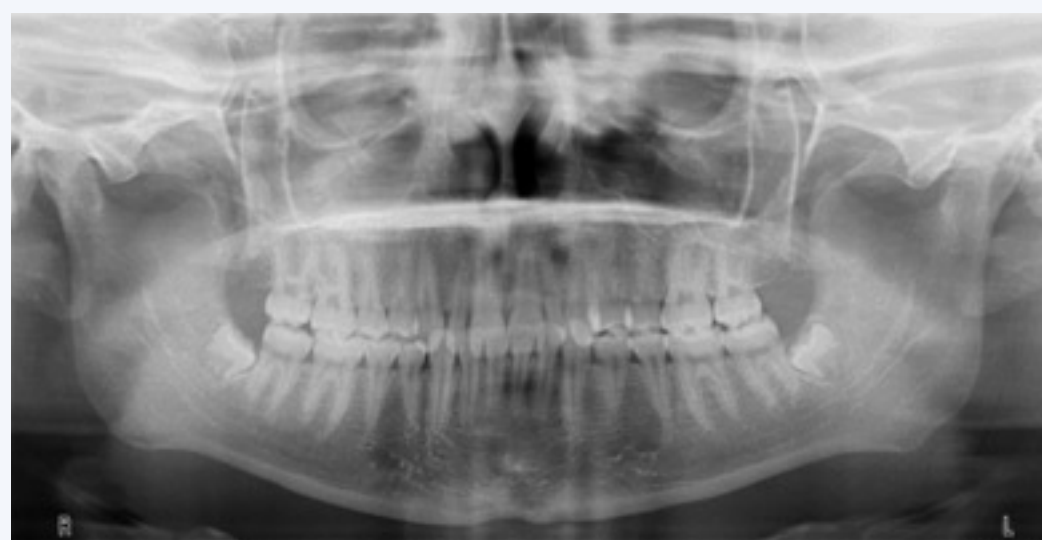Dente incluído é aquele que não consegue entrar em erupção na arcada dentária dentro do tempo esperado, deve ser extraído a menos que esteja contraindicado. A maior prevalência é dos 3º molares mandibulares/maxilares seguidos dos caninos maxilares e pré-molares mandibulares. As patologias associadas aos 3º molares mandibulares são: pericoronarite, periodontite, reabsorção da coroa do segundo molar, dor, quisto ou tumores odontogénicos. A exodontia precoce pode evitar o aparecimento das patologias; alguns estudos demonstram existir uma correlação direta entre a idade e a incidência destas complicações. Este é um dos procedimentos mais comuns em cirurgia oral, frequentemente realizados por indicação ortodôntica. Quando o dente não se encontra totalmente formado a exodontia do gérmen dentário é chamada de germectomia.

Descrição do caso clínico

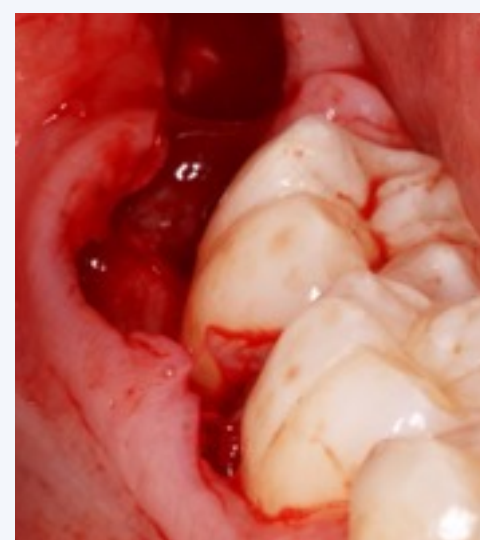Paciente do género feminino, 16 anos, realizou-se uma análise clínica e radiográfica devido à má posição dos gérmes dos 3º molares mandibulares. Prevendo a inclusão e impactação optou-se pela exodontia. Realizou-se uma incisão em baioneta, com descarga na região mesial do 2º molar para expor a área cirúrgica. Realizou-se a osteotomia (broca esférica laminada em peça de mão) para aceder à coroa do dente e sua avulsão com uma alavanca reta.

O alveolo foi curetado para a remoção completa do saco pericoronário e suturado com pontos simples.

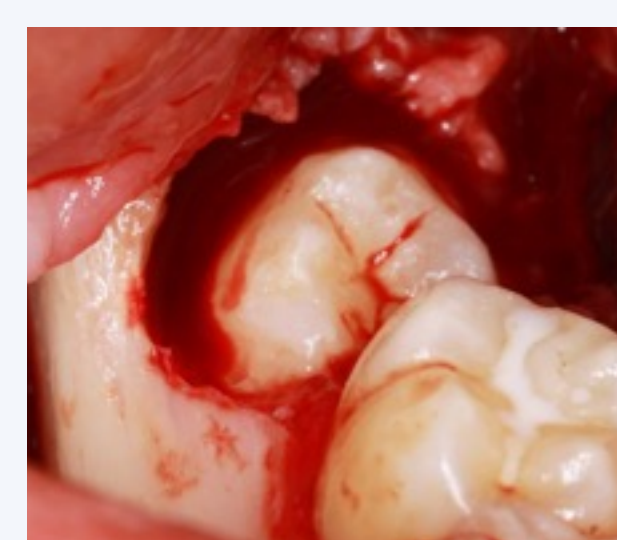
Não foram relatadas queixas pós-operatórias e a cicatrização ocorreu dentro da normalidade.



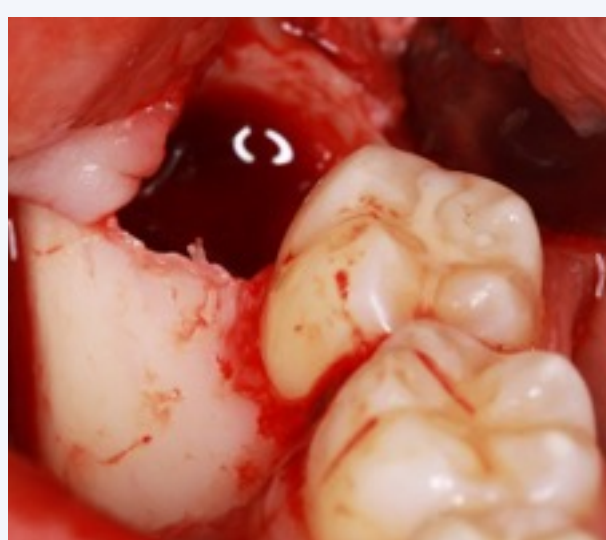
Ortopantomografia inicial



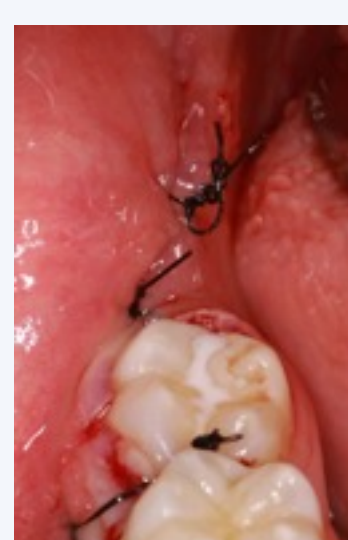Incisão em baioneta



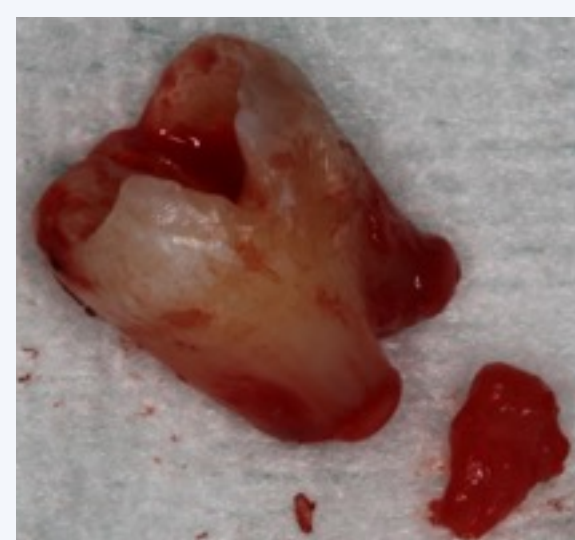Exposição do dentes através de osteotomia



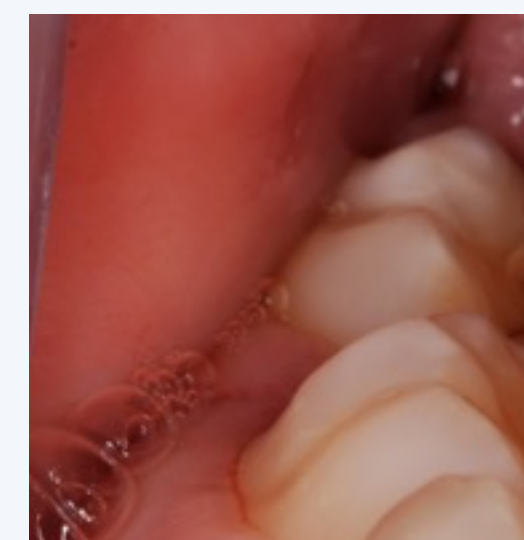Alveolo curetado



Sutura com pontos simples



Dentes 48 extraído



Pós-operatório aos 8 dias

Discussão e Conclusões

Apesar de ser uma cirurgia frequentemente executada a literatura disponível é escassa. Ao realizarmos uma pesquisa na base de dados Pubmed com a palavra-chave “Germectomy” dos trabalhos publicados nos últimos 20 anos com o objetivo de obter informação sobre as possíveis indicações e contra-indicações deste procedimento cirúrgico, apenas 6 artigos abordam esta temática.

As indicações para a sua realização são: presença de alterações morfoestruturais ou posição ectópica do gérmen dentário, erupção dentária comprometida por alterações displásicas dos gérmes ou por processos patológicos da mandíbula, com o intuito de ganhar espaço nos segmentos posteriores da mandíbula quando é necessário distalizar os 1º e 2º molares e em casos de crescimento excessivo ântero-posterior da mandíbula.

Dentes em que se preveja a sua inclusão e/ou impactação deverão ser extraídos enquanto gérmes de modo a simplificar o procedimento cirúrgico e a melhorar o pós-operatório.