

# O papel do Ortodontista no tratamento de um doente com Fenda Lábio-Palatina



Francisco I<sup>1</sup>, Albergaria M<sup>1</sup>, Maló L<sup>1</sup>, Amado I<sup>2</sup>, Vale F<sup>1</sup>

<sup>1</sup>Pós-graduação de Ortodontia da Faculdade de Medicina da Universidade de Coimbra

<sup>2</sup>Centro Hospitalar e Universitário de Coimbra

## Introdução

A fenda lábio-palatina é uma malformação anatómica congénita da região da cabeça<sup>1</sup>. A sua etiologia é multifatorial, podendo estar relacionada com fatores hereditários e ambientais<sup>2,3</sup>. A incidência na Europa varia entre 0,69 e 2,35:1000<sup>4</sup>. Esta patologia caracteriza-se por diversos problemas que afetam a alimentação, fonação, audição e desenvolvimento dentofacial<sup>5</sup>. As cirurgias realizadas provocam diversas sequelas, como o colapso ântero-posterior e transversal do maxilar devido aos processos cicatriciais do lábio e do palato<sup>6</sup>. São também frequentes anomalias dentárias, principalmente malformações das coroas, agenesias e dentes supranumerários<sup>7</sup>.

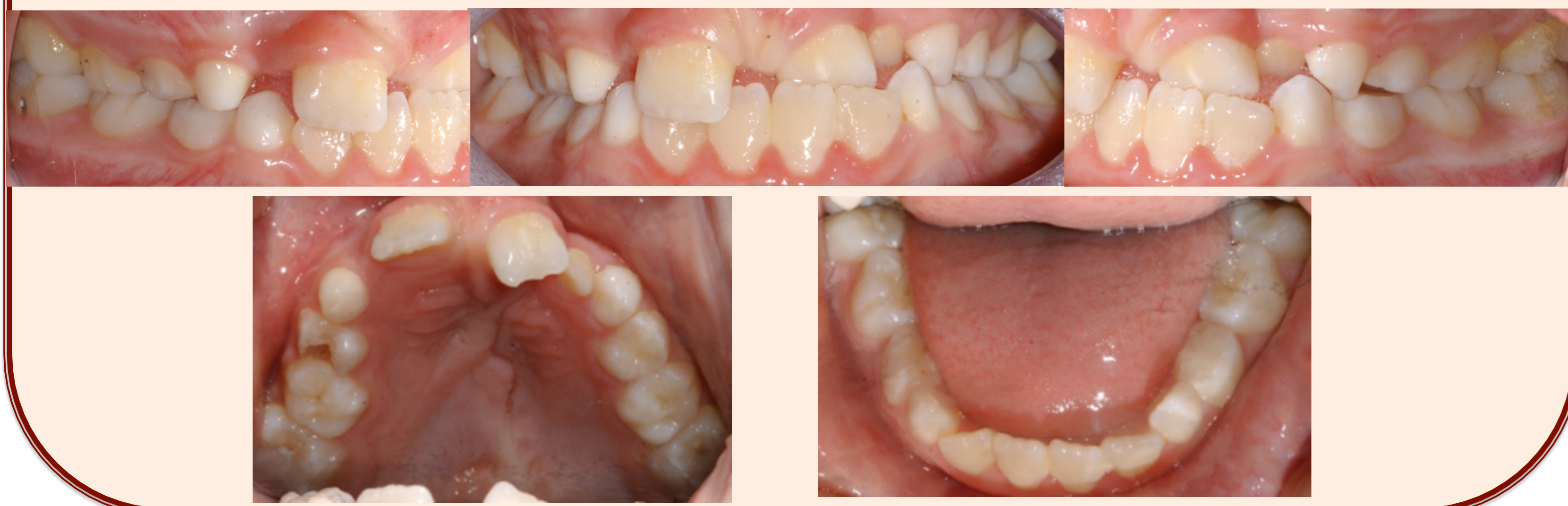## Descrição do caso clínico

Doente do sexo feminino com 7 anos de idade apresenta uma fenda lábio-palatina unilateral esquerda, classe I esquelética, endognatia maxilar e o dente 23 incluído. O tratamento ortodôntico-cirúrgico foi iniciado na Pós-graduação de Ortodontia da Faculdade de Medicina da Universidade de Coimbra e no serviço de Cirurgia Maxilo-Facial do Centro Hospitalar e Universitário de Coimbra aos 7 anos de idade.

### --- Abordagem terapêutica ---

#### Fotos Iniciais

Doente com 7 anos de idade

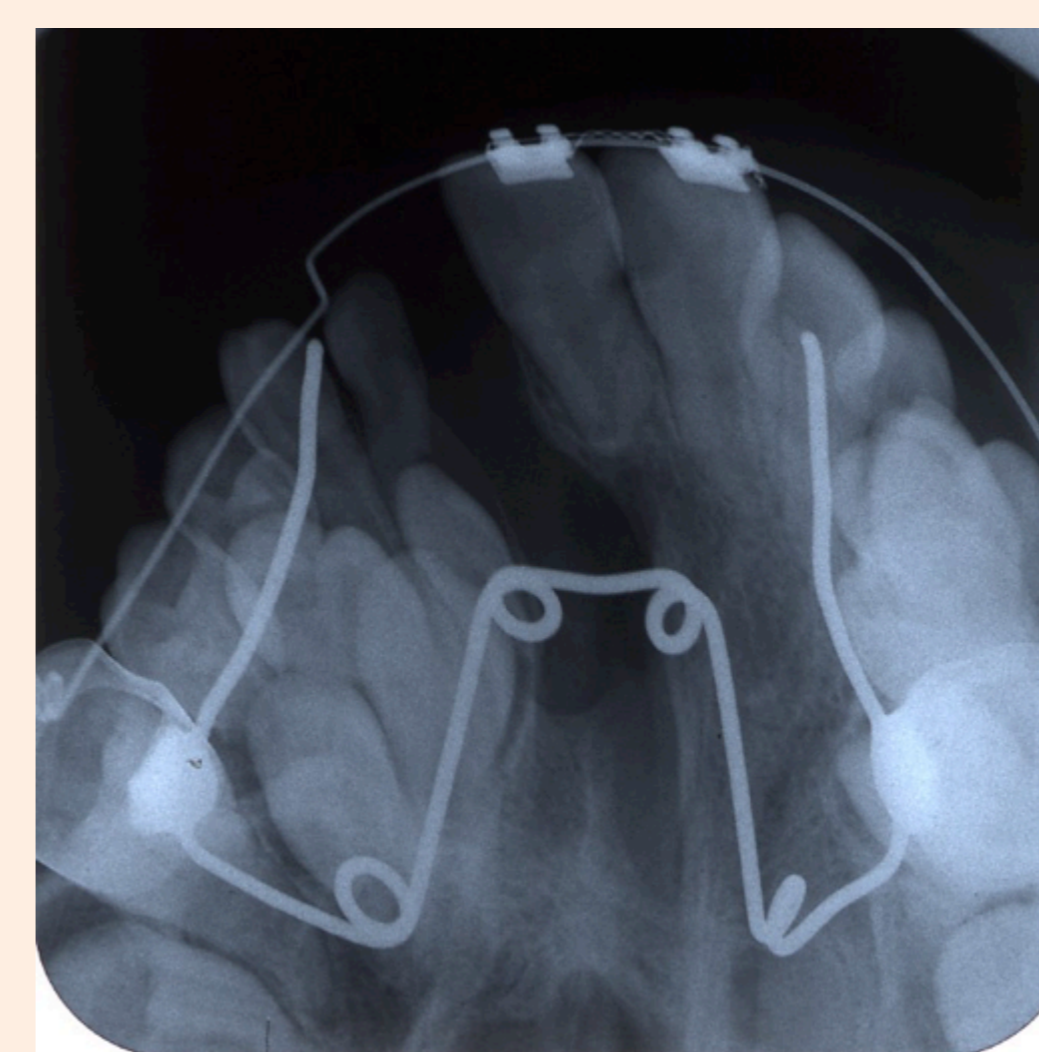


#### Iª Fase de Tratamento

##### Quad-helix + Máscara facial

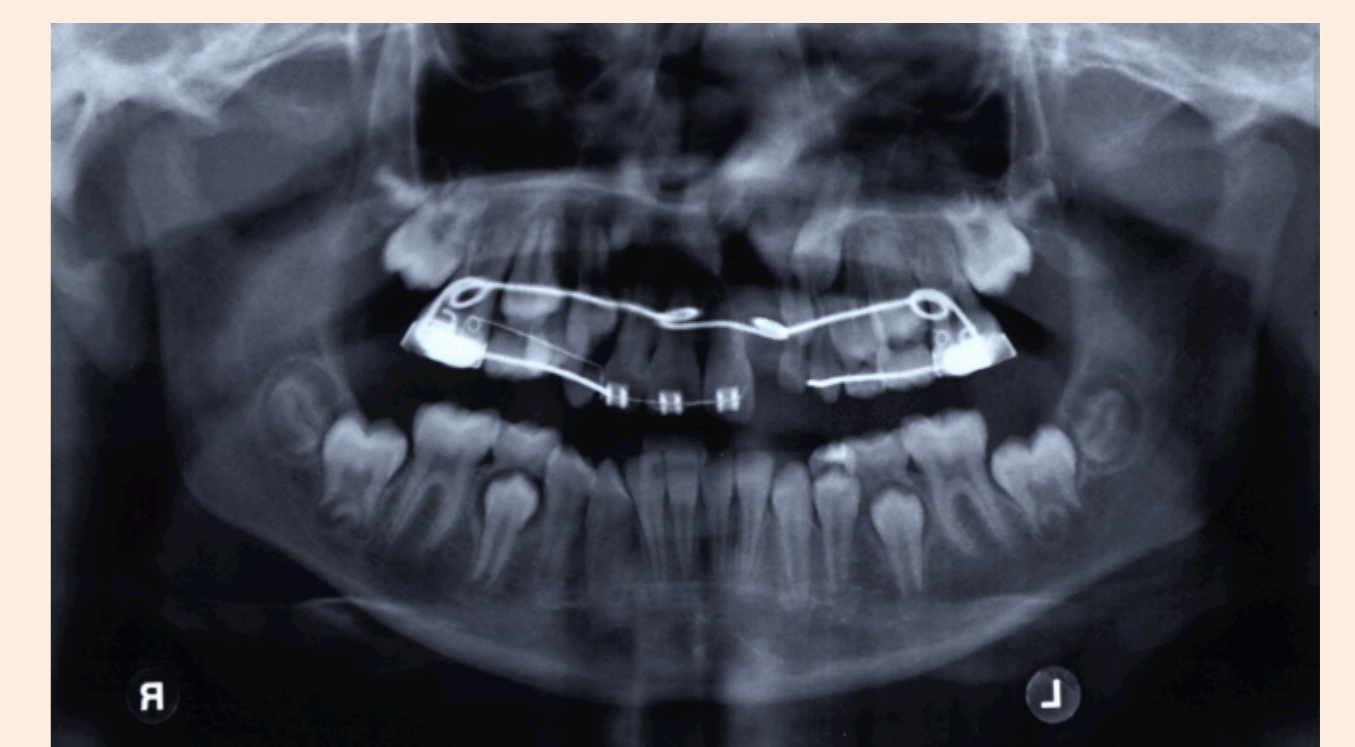para corrigir o colapso sagital e transversal do maxilar superior

##### Antes do enxerto

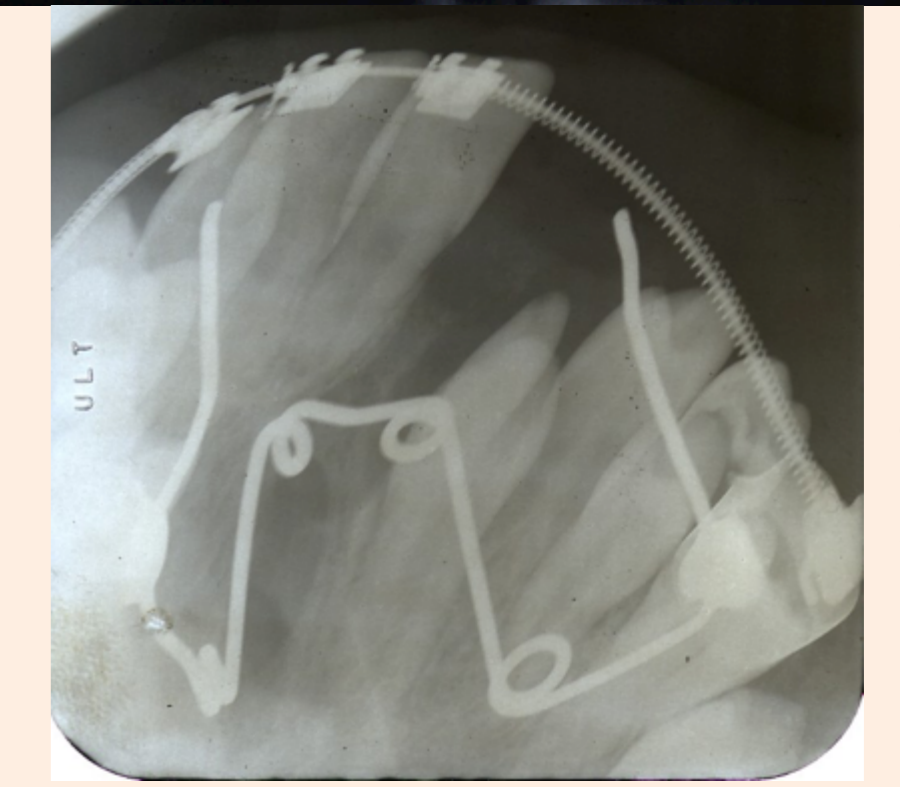


julho 2011

##### Após enxerto secundário



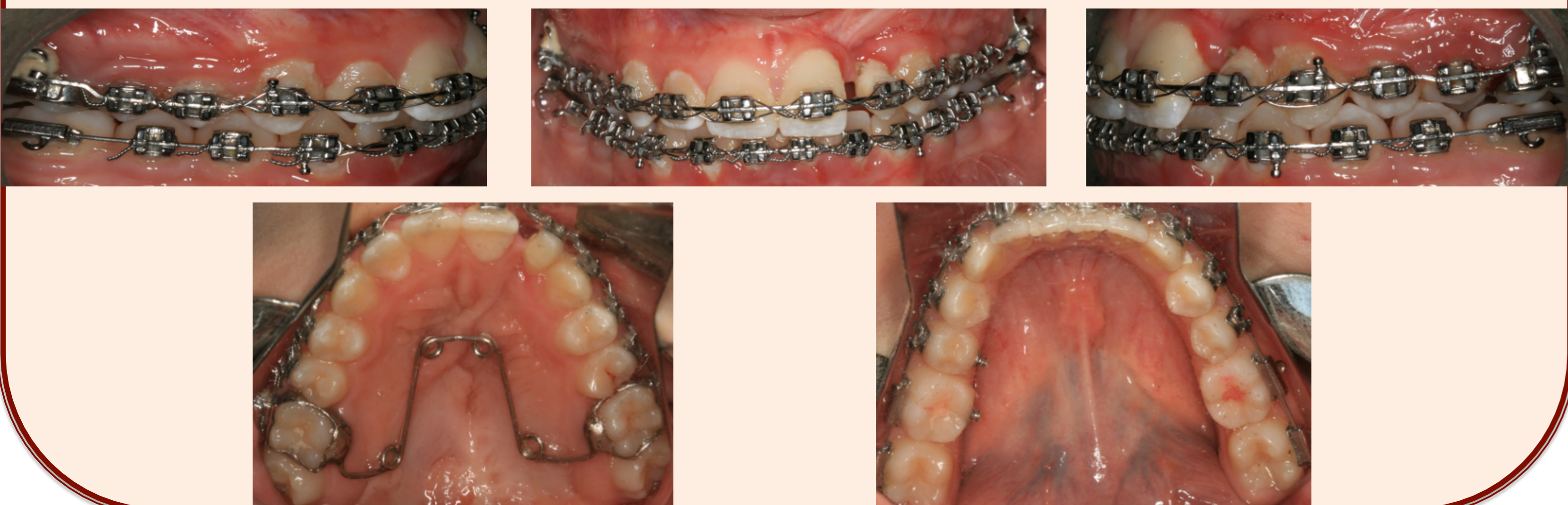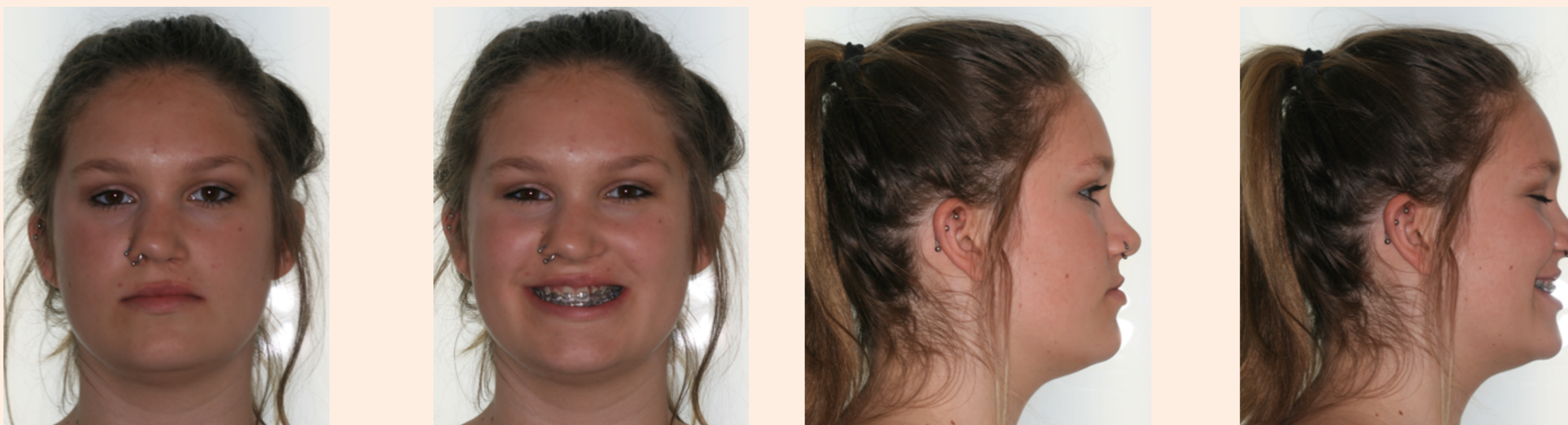setembro 2012



fevereiro 2012

#### 2ª Fase de Tratamento

Doente na fase de finalização do tratamento ortodôntico



#### Próximas etapas do plano de tratamento

##### Dente 22 comprometido

- Exodontia

##### Remoção dos aparelhos fixos

- Contenção superior, mantendo o espaço do dente 22
- Contenção fixa inferior 3-3

##### Implante unitário do 22

## Discussão

Os doentes com fenda lábio palatina apresentam diversas características clínicas que provocam um prejuízo da estética facial e dentária<sup>2</sup>. Desta forma, o tratamento deve incidir na reconstrução precoce da anatomia normal para permitir o crescimento fisiológico das estruturas faciais do terço médio e o desenvolvimento normal da mastigação, fala, deglutição, estética e, como tal, da qualidade psicológica e social.

## Conclusão

O tratamento dos doentes com fenda lábio-palatina requer uma equipa multidisciplinar, na qual o Ortodontista desempenha o papel central, uma vez que, para além intervenção direta no tratamento, é o principal responsável pela intervenção das outras especialidades médicas no *timing* mais adequado.

## Bibliografia