

Introdução

A síndrome de Van der Woude é uma síndrome rara, com herança autossómica dominante, de elevada penetrância e expressividade variável, resultante de mutações no gene codificante do fator regulador do interferão 6 (IRF6). Estima-se que a incidência seja de 1 em 35.000 a 1 em 100.000 pessoas. É caracterizada pela presença de depressões para-medianas no lábio inferior, associada a fenda do lábio e/ou fenda do palato, verificando-se ainda uma elevada prevalência de hipodontia.

Descrição do caso clínico

Anamnese		<ul style="list-style-type: none"> Sexo masculino, 6 anos; Realizada queiloplastia aos 3 meses e palatoplastia com 1 ano de idade; Acompanhado na terapia da fala; Encaminhado para a consulta de Pós Graduação de Ortodontia da Faculdade de Medicina da Universidade de Coimbra.
Exame objetivo	Exame extra-oral	<ul style="list-style-type: none"> Malformação congénita da região da face; Presença de duas depressões para-medianas no lábio inferior com excreção de saliva.
	Exame intra-oral	<ul style="list-style-type: none"> Presença de fenda labiopalatina bilateral; Mordida cruzada posterior bilateral; Agenesia dos incisivos laterais superiores.
	Exame funcional	<ul style="list-style-type: none"> Deglutição atípica com pressão lingual simples; Alteração da fala (rinolália); Ligeiro défice auditivo bilateral.
Exames de diagnóstico	Análise de modelos	<ul style="list-style-type: none"> Classe I molar de Angle; Mordida profunda (overbite de 7 mm); Mordida cruzada posterior dos dentes 53, 54, 63 e 64; Rotações dentárias dos dentes 11 e 21.
	Análise cefalométrica	<ul style="list-style-type: none"> Classe II esquelética (SNA:89°; SNB:75°; ANB: 14°); Normodivergente; Incisivos superiores severamente retruídos e retroinclinados (em relação à linha NA e ao plano maxilar); Incisivos inferiores retruídos e retroinclinados (em relação à linha NB); Ângulo interincisivo aumentado (180°); Ângulo nasolabial aumentado (132°).
	Genética	<ul style="list-style-type: none"> Familiares com características fenotípicas semelhantes na ascendência paterna; Confirmado o diagnóstico de Síndrome de Van der Woude, após pesquisa genética, pela presença de mutações no gene IRF6.

Discussão

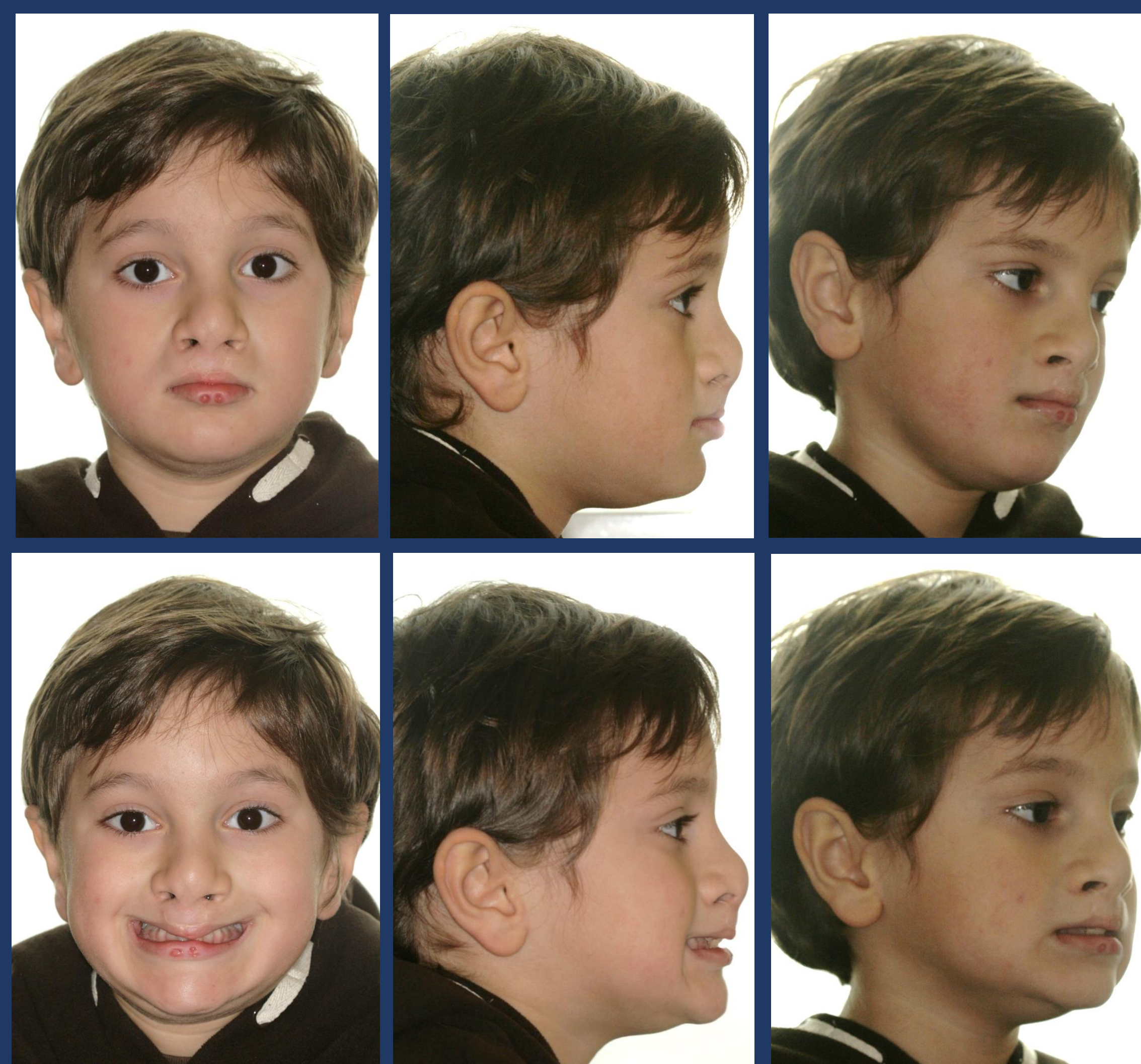O diagnóstico de síndrome de Van der Woude pode ser realizado clinicamente, baseando-se na presença dos sinais típicos da doença. Os traços fenotípicos podem ser variados, podendo ir desde anomalias não visíveis até a apresentação de fossetas no lábio inferior, com fenda labial e/ou palatina associada.

O tratamento deve ser dirigido e adaptado às manifestações clínicas presentes em cada doente, através do trabalho conjunto de uma equipa multidisciplinar, que deve incluir ortodontia e medicina dentária, cirurgia plástica e maxilo-facial, terapia da fala e genética.

Conclusão

É importante saber reconhecer a presença do Síndrome de Van der Woude para se poder realizar um diagnóstico e plano de tratamento adequado, tal como orientar o paciente para um acompanhamento por uma equipa multidisciplinar.

Fotografias extra-orais



Figs. 1-6: Fotografias extra-orais

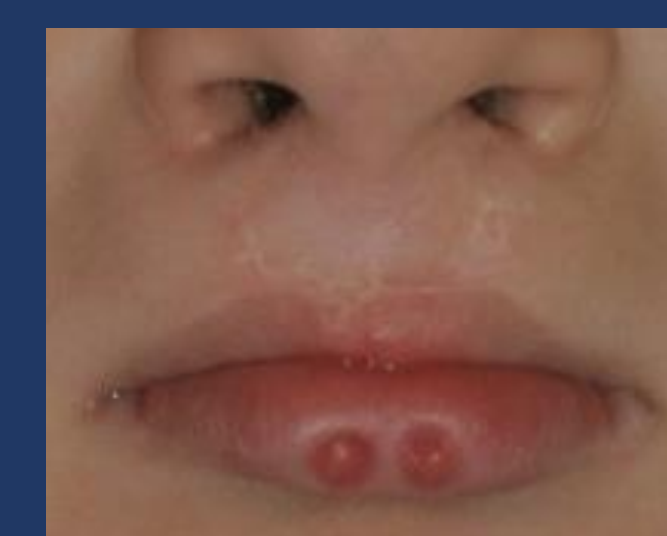
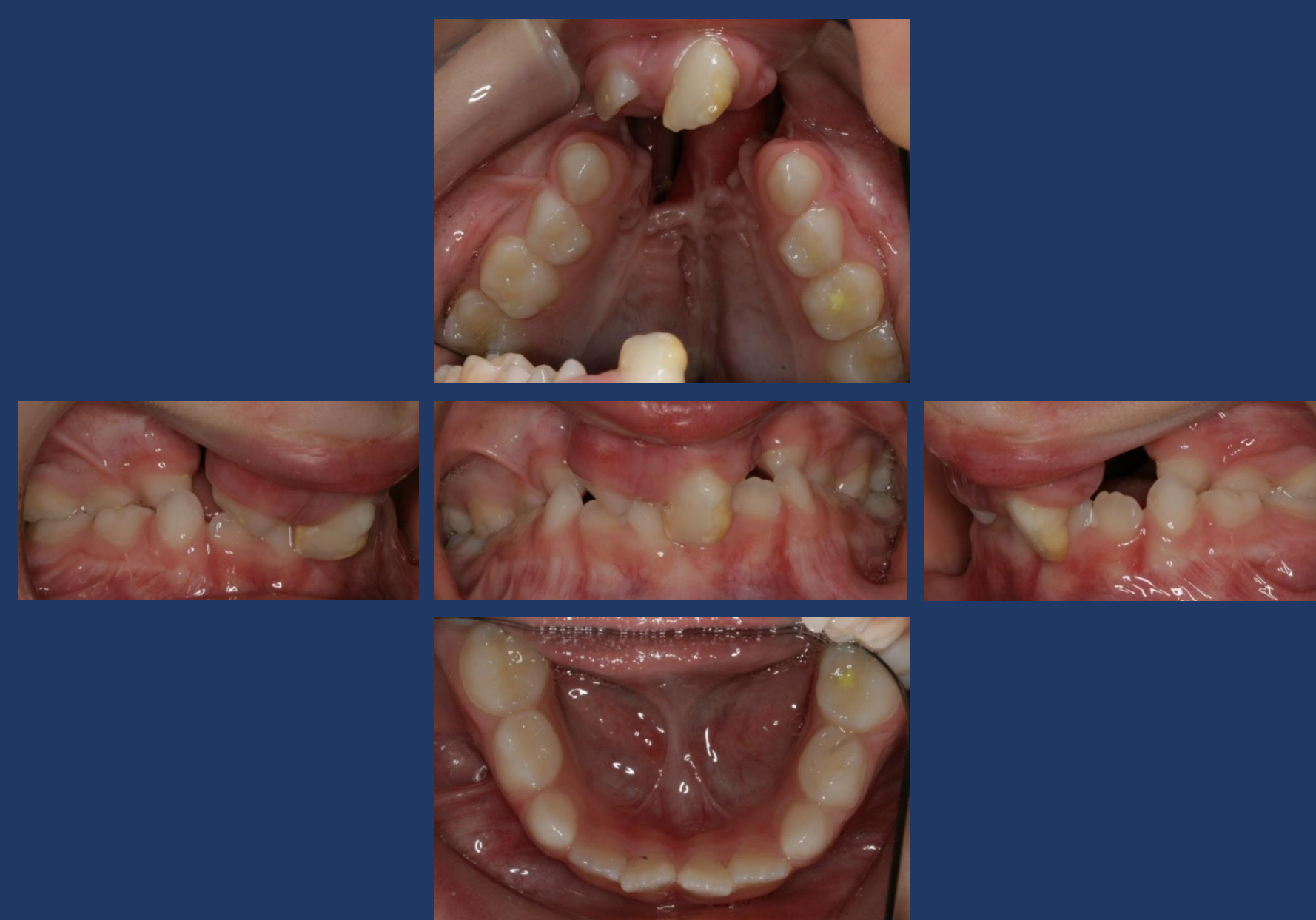
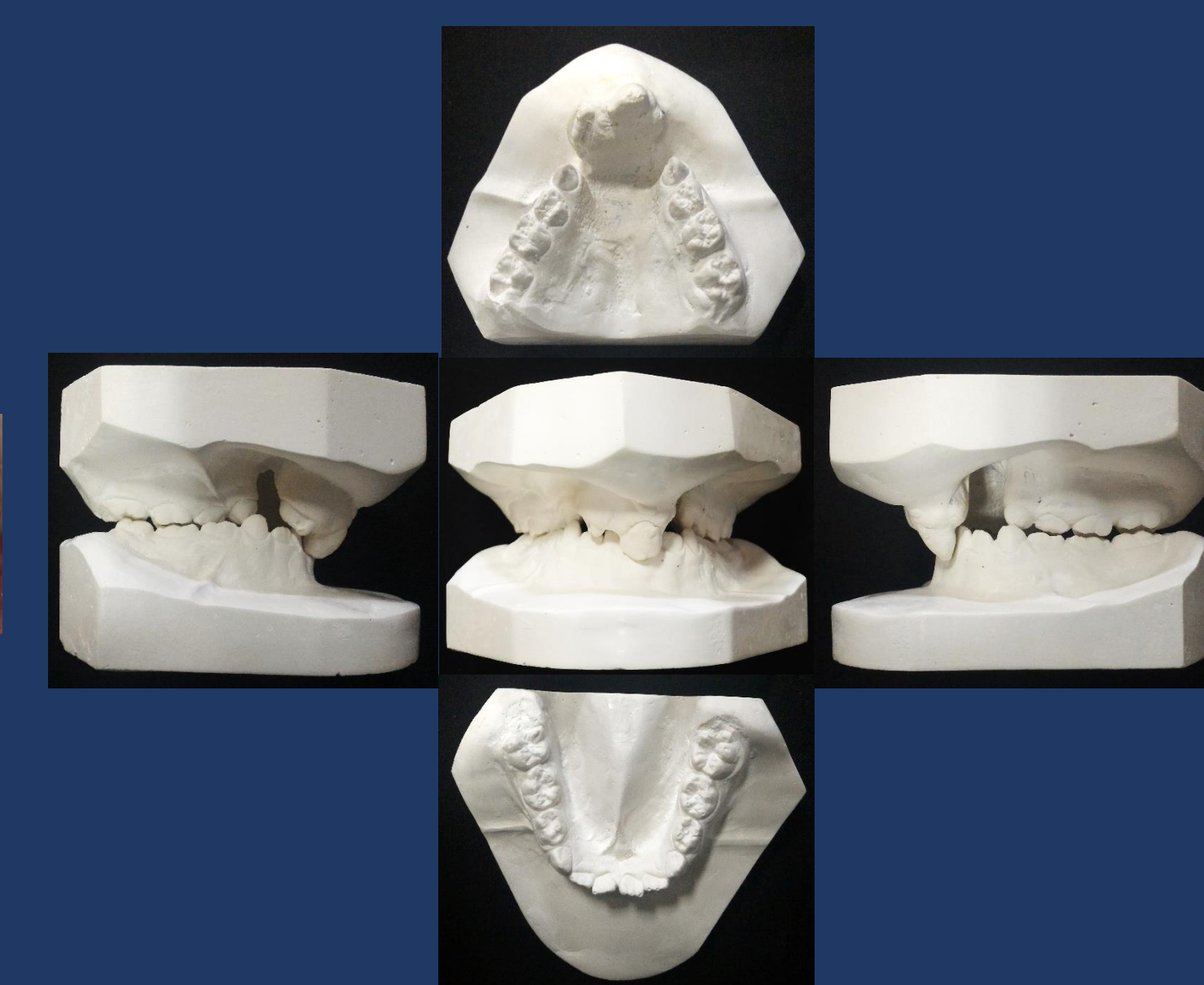Fig. 7: Presença de duas depressões para-medianas no lábio inferior que excretam saliva

Fotografias intra-orais



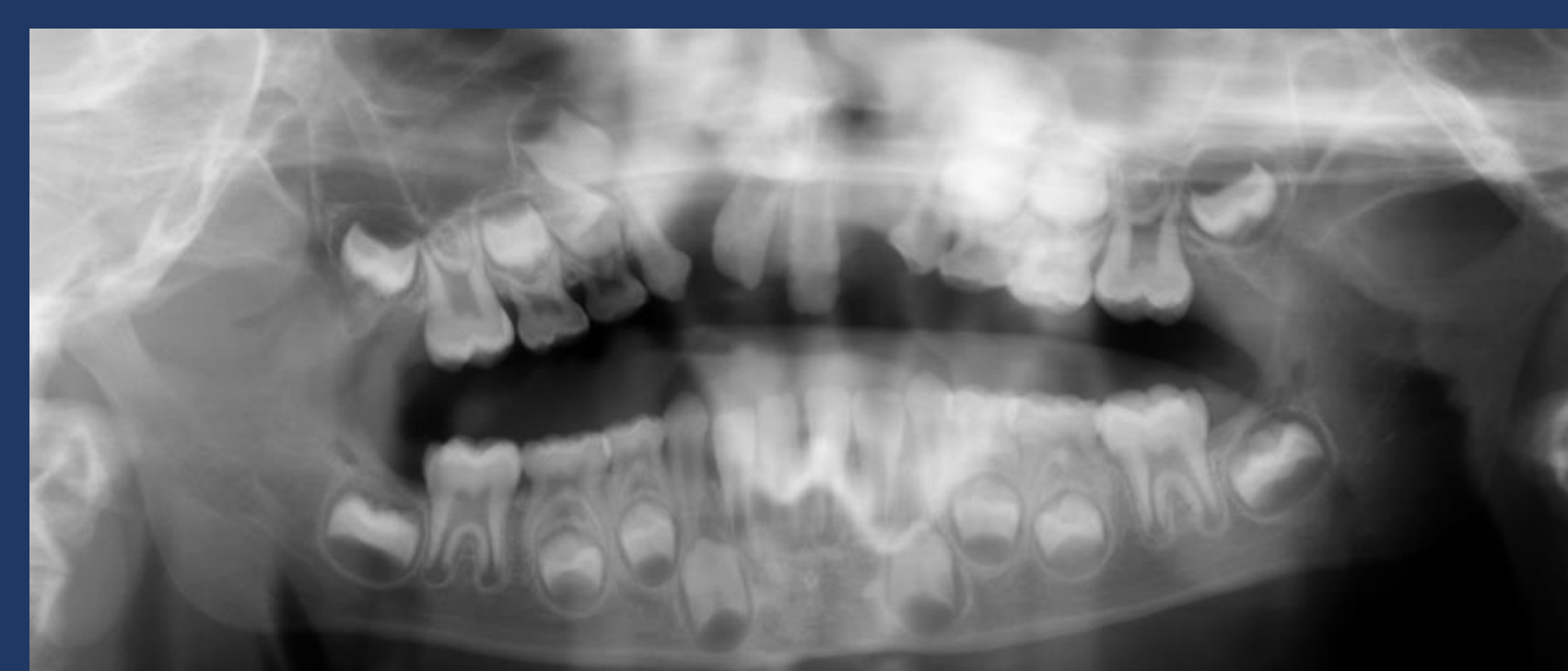
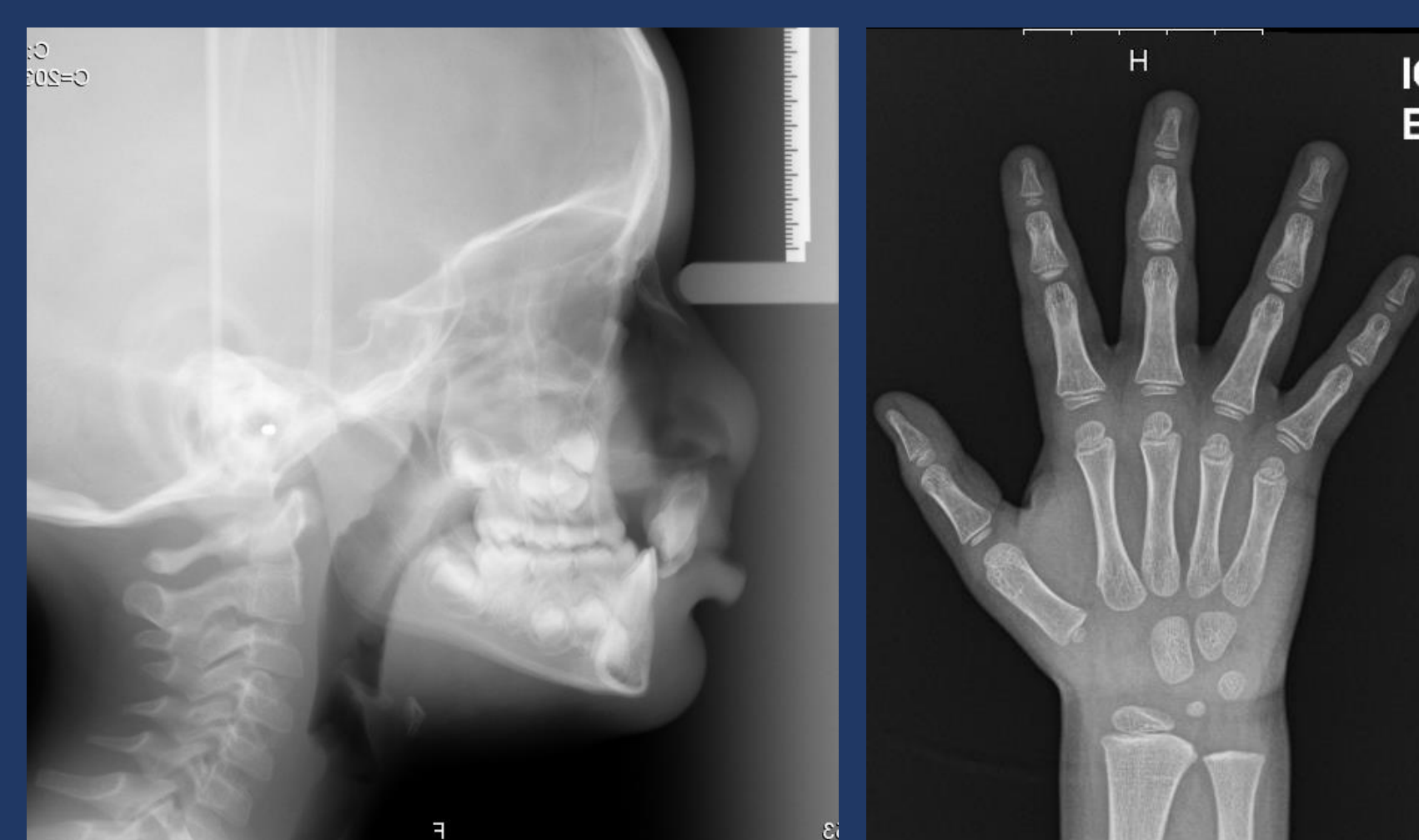Figs. 8-12: Fotografias intra-orais

Modelos de estudo



Figs. 13-17: Modelos de estudo

Exames complementares de diagnóstico



Figs. 18-20: Exames imagiológicos: telerradiografia de perfil da face; radiografia da mão e punho; ortopantomografia.

Análise Cefalométrica

SNA	89°***
SNB	75°**
ANB	14°****
NL-NSL	11,5°
ML-NSL	30°
NL-ML	18,5°
<I-I	180°****
<I-S-NA	-28°****
<I-I-NB	13,5°****
I-S-NA	-15 mm****
I-I-NB	0 mm***
I-S-NL	69°****
I-I-ML	89°
UL-EL	-1 mm
LL-EL	4 mm*
< Naso-labial	132°**
LS-VV	-1 mm
LI-VV	2,5 mm
PG-VV	-6 mm

Fig. 21: Análise cefalométrica