



TRATAMENTO DE COMPENSAÇÃO DE UM PACIENTE CLASSE III COM O SISTEMA INVISALIGN® CASO CLÍNICO

51



NEXT GEN 2020
CONGRESSO ANUAL



ROSIANA TAVARES, MARINA ATHAYDE, ROSSANA VIEIRA

CLÍNICA DE MEDICINA DENTÁRIA DO MARQUÊS, LISBOA

1 INTRODUÇÃO

As más oclusões de classe III são consideradas das mais complexas no tratamento ortodôntico, principalmente em pacientes que não apresentam crescimento esquelético, mordida aberta anterior e com perfil dolicocefálico.¹

Os alinhadores ortodônticos representam uma opção de tratamento para correção de más-occlusões leves e moderadas. Os movimentos vestibulo-linguais de coroa com distalização de molares apresentam a maior previsibilidade de correção.^{2,3}

O presente trabalho apresenta um relato de caso clínico, utilizando planeamento digital, as indicações e os benefícios do sistema Invisalign® para estes casos.

O objetivo foi mostrar a eficácia do tratamento ortodôntico nestes casos através do uso de alinhadores

2 DESCRIÇÃO DO CASO CLÍNICO

Paciente do género masculino, 38 anos de idade, leucoderma, apresentou-se na consulta com queixa estética dos dentes anterior-inferiores.

AVALIAÇÃO INICIAL

AVALIAÇÃO FACIAL

- AFAI aumentado (dolicocefálico)
- Respiração bucal e nasal
- Padrão III facial

AVALIAÇÃO ESQUELÉTICA

- Classe I
- Mordida Aberta

AVALIAÇÃO CEFALOMÉTRICA

- SNA = 82.07°
- SNB = 78.61°
- ANB=3.46°
- 1-NA= 3.54 mm
- 1.NA= 19.43°
- SNGn = 75.76°
- SNGoGn =50.42°
- 1-NB=7.11mm
- 1.NB= 31.35°
- IMPA=84.56°

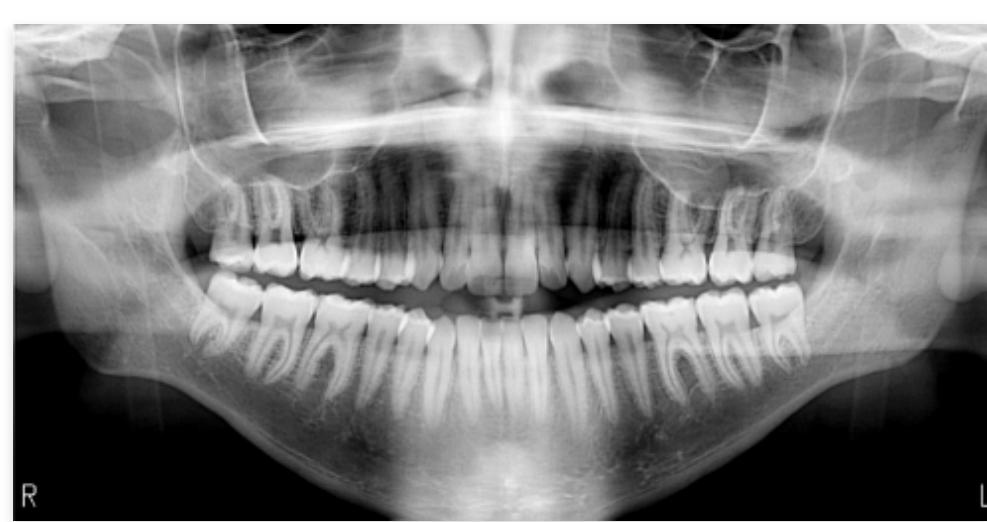

FIGURA 3- Ortopantomografia inicial



FIGURA 1- Fotografias Extra-orais iniciais

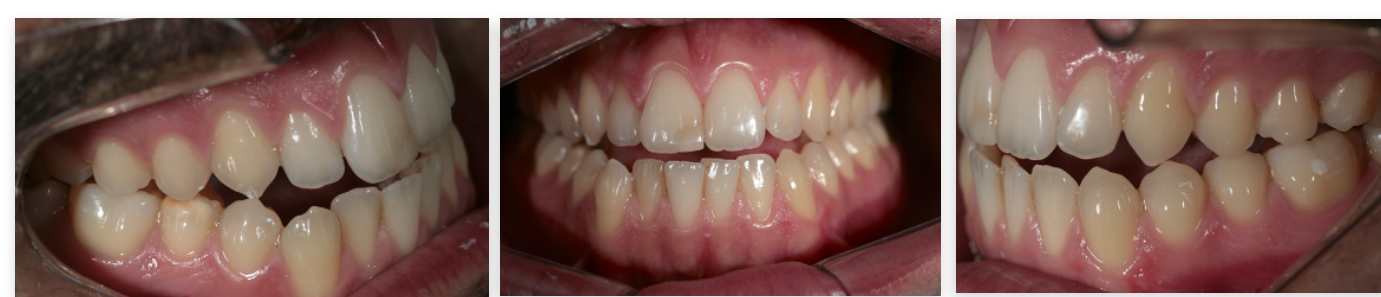

FIGURA 2- Fotografias Intra-orais iniciais

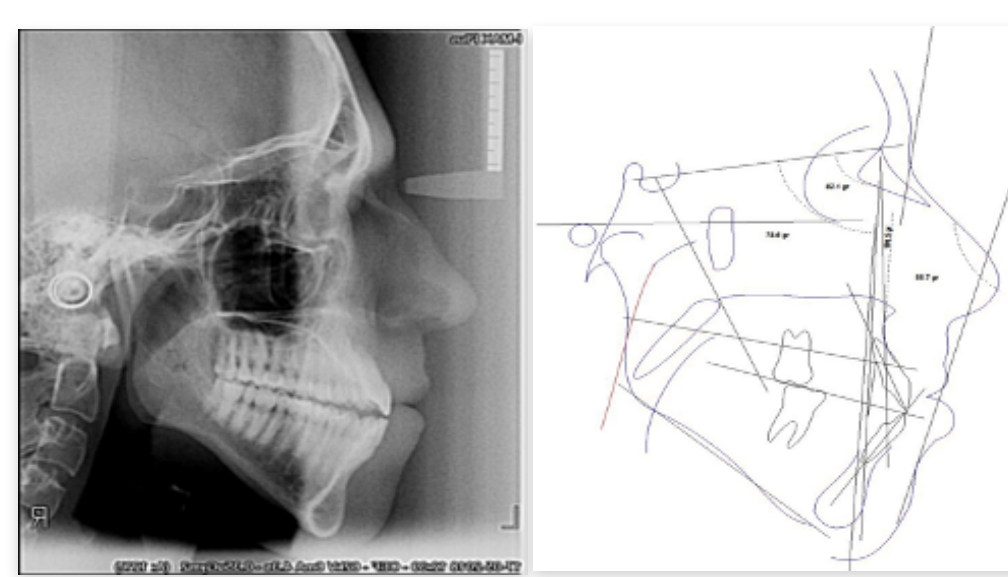


FIGURA 4- Teleradiografia e traçado cefalométrico inicial

AVALIAÇÃO DENTÁRIA

- Mordida aberta anterior
- Relação de classe III dentária caninos e molares
- Trespasse horizontal (overjet) diminuído
- Trespasse vertical (overbite) diminuído
- Apinhamento dos incisivos inferiores

PLANEAMENTO VIRTUAL

1. Impressões digitais com um scanner intraoral (3Shape TRIOS)
2. Utilização do programa Clincheck® Pro para o planeamento do caso
3. Exodontia dos dentes 18, 28, 38 e 48.
4. Distalização sequencial de 2 mm em todos os dentes inferiores, com intrusão simultânea até 0,9mm de todos os molares e alinhamento dos incisivos inferiores.
5. Uso de elásticos intraorais de classe III
6. Desgastes interproximais superfícies mesiais e distais dos incisivos inferiores

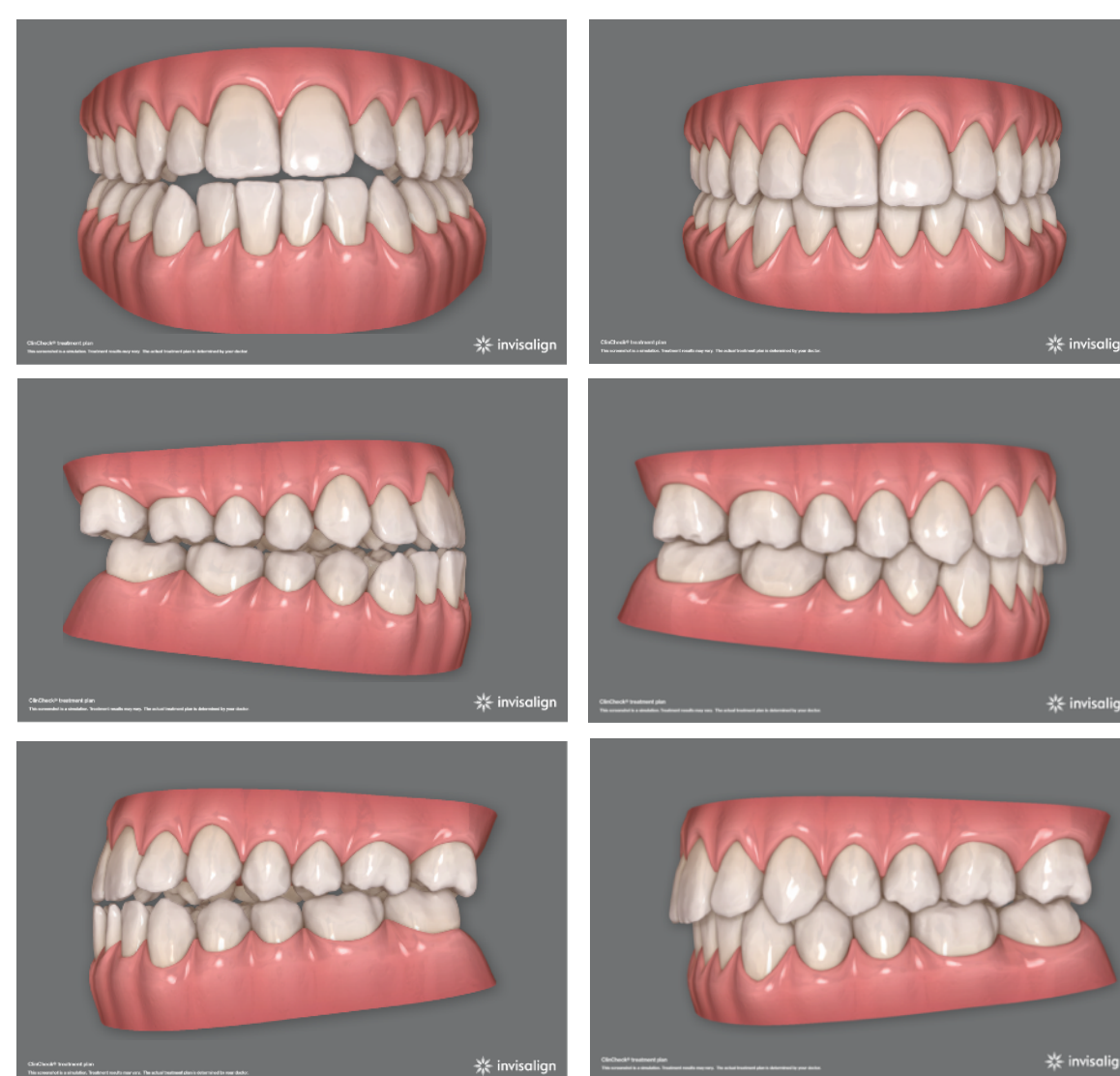

FIGURA 5- Clincheck inicial

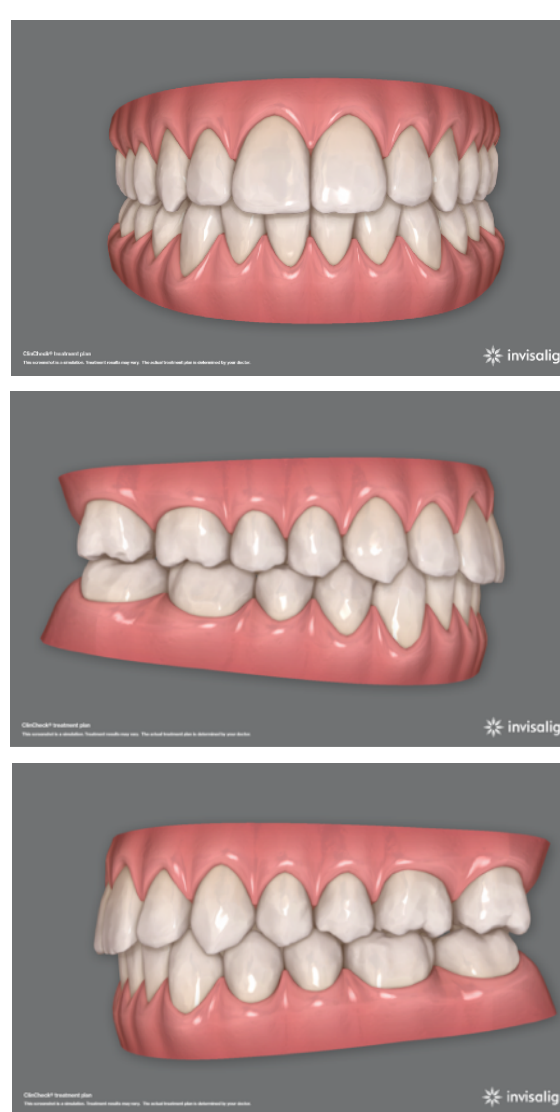


FIGURA 6- Clincheck final

RESULTADO FINAL DO TRATAMENTO




FIGURA 7- Fotografias Extra-orais finais

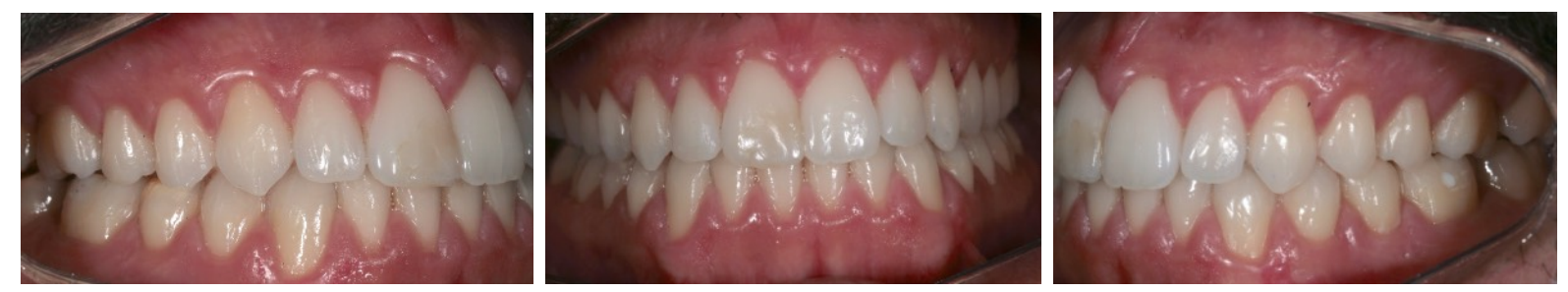

FIGURA 8- Fotografias Intra-orais finais

CHECKPOINTS FINAL DO TRATAMENTO

- Obtenção de guias funcionais adequadas
- Correção da classe III dentária
- Overjet e overbite adequados
- Alinhamento e nivelamento ideal dos incisivos inferiores
- Melhoria da mordida aberta

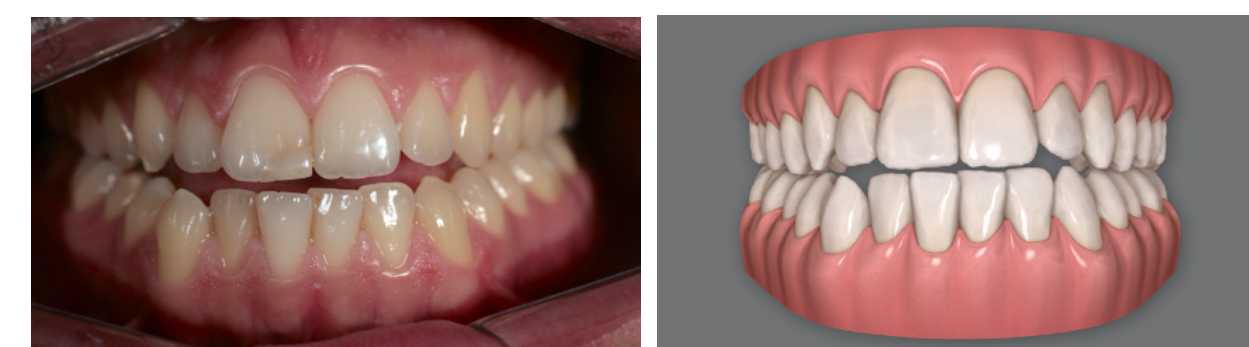

FIGURA 9- Comparação (fotografia Intra-oral vs clincheck inicial)

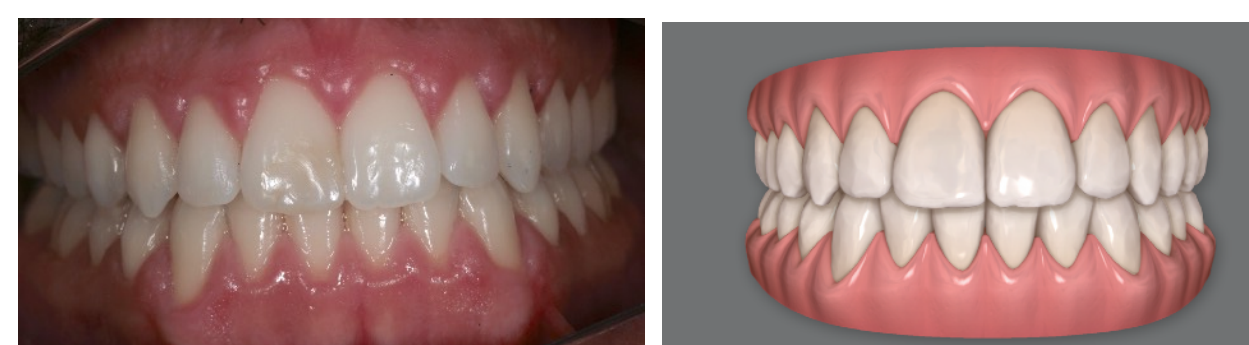
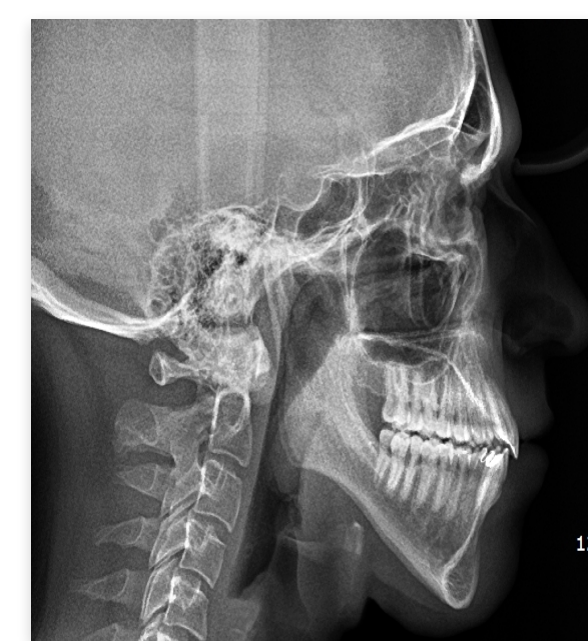
FIGURA 10- Comparação (fotografia Intra-oral vs clincheck final)

AVALIAÇÃO FINAL



- SNA = 82.30°
- SNB = 81.42°
- ANB=0.88°
- 1-NA=10.99mm
- 1.NA= 26.79°
- SNGn = 71.54°
- SNGoGn =43.69°
- 1-NB= 9.76 mm
- 1.NB=28.09°
- IMPA=84.96°

FIGURA 11- Ortopantomografia, Teleradiografia e traçado final cefalométrico

3 DISCUSSÃO E CONCLUSÕES

O sistema Invisalign® permite um grande controlo vertical no tratamento ortodôntico. Não foi usada nenhuma técnica auxiliar para além dos elásticos intraorais de classe III e finalizou-se o tratamento com guias caninas perfeitas, sem contacto de incisivos e com oclusão satisfatória. No entanto, consideramos existirem algumas limitações na realização de determinados movimentos com esse sistema, sem a utilização de técnicas auxiliares, como o uso de micro implantes.

REFERÊNCIAS BIBLIOGRÁFICAS

- 1) Schupp W, Haubrich J, Ojima K, Dan C, Kumagai Y, Otsuka S. Accelerated Invisalign treatment of patients with a skeletal Class III. Journal of Aligner Orthodontics. 2017; 1(1):37-57.
- 2) Houli N, Kravitz DN, Vaid NR, Ferguson DJ and Makkia L. Has Invisalign improved? A prospective follow-up study on the efficacy of tooth movement with Invisalign. Am J Orthod Dentofacial Orthop. 2020; 158(3):420-425
- 3) Staderini E, Meuli S, Gallenzi P. Orthodontic treatment of class three malocclusion using clear aligners: A case report. J Oral Biol Craniofacial Research. 2019; 9:360-362