

INTRODUÇÃO

O objectivo da microcirurgia endodôntica é a eliminação de infecção peri-radicular persistente quando o retratamento não cirúrgico não é aconselhável ou exequível. Com elevadas taxas de sucesso associadas, tem vindo a ganhar popularidade enquanto opção terapêutica. No entanto, nos casos com doença periodontal concomitante, a presença de defeitos ósseos verticais aumenta a complexidade do tratamento, implicando muitas vezes a utilização de materiais de substituição ósseos. Nesta série apresentamos 13 casos classificados como classe F (Kim et al, 2006) abordados micro-cirurgicamente, com controlos até 9 anos.

CASOS CLÍNICOS

Os procedimentos clínicos foram semelhantes em todos os casos, realizados pelo mesmo clínico sob ampliação com microscópio óptico. Após anestesia infiltrativa foram efetuados retalhos triangulares com incisão “papilla-based” (Velvart 2002), osteotomia para acesso à região periapical e apicectomia não biselada de pelo menos 3mm. A retro-preparação foi feita com recurso a pontas de ultrassons e, após secagem dos canais, foi aplicado MTA para retro-obturação. O material de enxerto ósseo foi autólogo, recolhido da zona da intervenção, ou xeno-enxerto bovino, cobertos por uma membrana reabsorvível de colagénio colocada pelo menos 2mm para lá de toda a margem da loca. Os tecidos foram reposicionados com suturas, removidas ao fim de 5/7 dias. Efectuaram-se controlos clínicos 1 mês pós-cirúrgico, e controlos radiográficos a cada 6 meses até à remissão total da lesão.

Tabela 1 – Tabela resumo com dados demográficos, diagnóstico, achados clínicos regeneração óssea e tempo de controlo.

Caso	Idade do paciente	Sexo	Sondagem (Sim/Não)	Diagnóstico	Defeito ósseo bi-cortical (Sim/Não)	Desenho do retalho	Regeneração óssea	Controlo (anos)
1	49	Masculino	Sim	PTT/ASAP	Não	Intrasacular	Biooss	8
2	75	Feminino	Sim	PTT/ASAP	Não	Incisão na base da papila	Biooss + osso autólogo	5
3	67	Feminino	Sim	PTT/SAP	Não	Intrasacular	Biooss + osso autólogo	7
4	57	Masculino	Sim	PTT/ASAP	Não	Intrasacular	Biooss	8
5	60	Feminino	Sim	PTT/SAP	Não	Incisão na base da papila	Biooss	9
6	36	Masculino	Sim	PTT/SAP	Sim	Incisão na base da papila	Biooss	3
7	44	Masculino	Sim	PTT/SAP	Não	Intrasacular	Biooss + osso autólogo	2
8	30	Masculino	Sim	PTT/SAP	Não	Intrasacular	Biooss	8
9	67	Feminino	Sim	PTT/SAP	Não	Intrasacular	Biooss	8
10	59	Masculino	Sim	PTT/SAP	Não	Intrasacular	Biooss + osso autólogo	5
11	63	Feminino	Sim	PTT/SAP	Não	Intrasacular	Biooss	8
12	61	Masculino	Sim	PTT/SAP	Não	Incisão na base da papila	Biooss	3
13	56	Masculino	Sim	PTT/SAP	Não	Intrasacular	Biooss	4

PTT – Tratamento endodôntico prévio, ASAP – Periodontite apical assintomática, SAP – Periodontite apical sintomática

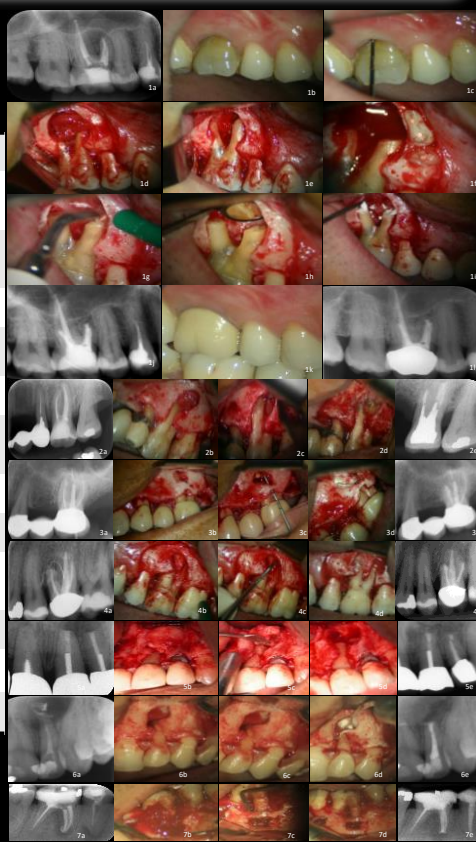

Figura 1- Caso 1 mais detalhado com imagens pre-operatórias (1a-c), intra-operatórias (1d-i) e pós operatórias (1j-l), e casos 2-7 documentados com radiografia pre-operatória, procedimentos clínicos e radiografia pós-operatória.

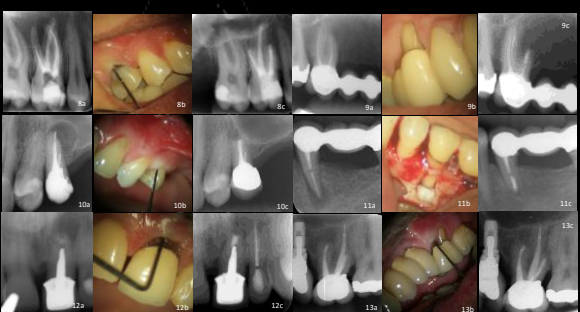


Figura 2- Imagens dos casos 8 a 13 mostrando radiografia pre-operatória, profundidade de sondagem e radiografia de controlo.

DISCUSSÃO

Todos os casos representados correspondem a abordagens microcirúrgicas bem-sucedidas de defeitos classe F, com lesões endo-perio de origem primária endodôntica, com controlos de 3 a 9 anos. Apesar de alguns estudos relacionarem a existência de defeitos apico-marginais com taxas de sucesso inferiores a 50% (Hirsch et al. 1979 and Skoglund & Persson 1985, Dietrich et al. 2003, Saunders 2008) estas poderiam estar relacionadas com a utilização de técnicas de microcirurgia tradicionais, sem recurso a ampliação e sem aplicação de técnicas de regeneração tecidual guiada. Mais recentemente, foram reportadas taxas de sucesso acima de 83% com a utilização de Bio-Oss como enxerto e Bio-Guide como membrana (Dietrich et al. in 2003), semelhante aos resultados obtidos nestes casos.

CONCLUSÕES

Com um correcto diagnóstico e planeamento, existem atualmente técnicas viáveis, e com bom prognóstico, para casos de extensos defeitos periodontais com origem endodôntica.

Referências

- deVelvart P, Peters C. Soft tissue management in endodontic surgery. J Endodon 2005;31(1):4-15. Glossary of Periodontology Terms, 2001
- Hirsch JM, Ahlstrom U, Henrikson PA, Heyden G, Peterson LE. Periapical surgery. Int J Oral Surg 1979;8:173-185.
- Skoglund A, Persson G. A follow-up study of apicoectomized teeth with total loss of the buccal bone plate. Oral Surg Oral Med Oral Pathol 1985;59:78-81.
- Dietrich T, Zunker P, Dietrich D, Bernominou JP. Apicomarginal defects in periradicular surgery: Classification and diagnostic aspects. Oral Surg Oral Med Oral Pathol Oral Radiol Endod 2002;94(2):233-239.
- Saunders WP. A prospective clinical study of periradicular surgery using mineral trioxide aggregate as a root-end filling. J Endod 2008;34:660-665.