



Dor e Crepitações Pré-Auriculares como Manifestação Inicial de Mieloma Múltiplo

José Cunha Coutinho 1,4, Gonçalo Cunha Coutinho 2,4, João Aragão Morais 1,4, Leonor Cruz 1,4, Beatriz Mota 1,4, Cecília Caldas 3,4, Francisco Salvado 4,5

1 – Interno de Formação Especializada em Estomatologia, Clínica Universitária de Estomatologia, Centro Hospitalar Universitário Lisboa Norte;
2 – Assistente Hospitalar, Clínica Universitária de Estomatologia, Centro Hospitalar Universitário Lisboa Norte;
3 – Assistente Hospitalar Graduado Sênior, Clínica Universitária de Estomatologia, Centro Hospitalar Universitário Lisboa Norte;
4 – Faculdade de Medicina da Universidade de Lisboa;
5 – Diretor de Serviço, Clínica Universitária de Estomatologia, Centro Hospitalar Universitário Lisboa Norte

Introdução

O mieloma múltiplo é a segunda neoplasia hematológica mais frequente. É causada pela proliferação de linfócitos B monoclonais, com produção de imunoglobulinas anómalas. As manifestações clínicas devem-se à infiltração, principalmente óssea, por plasmócitos neoplásicos, à produção excessiva de imunoglobulinas e à supressão da imunidade humoral. Clinicamente associa-se a anemia grave, lesões ósseas, insuficiência renal e infeções recorrentes. A taxa de sobrevida dos doentes pode variar entre alguns meses a vários anos e depende do diagnóstico precoce e do tratamento adequado. [1]

Resultados

AM, 77 anos, sexo masculino, com antecedentes de hiperplasia benigna da próstata e HTA medicada e controlada.

Recorreu à urgência por quadro de dor auricular direita, tendo já sido observado em SU ORL duas semanas antes pelas mesmas queixas, onde foi excluída patologia otológica, tendo-se assumido parotidite aguda e medicado para o domicílio, regressando por manutenção do quadro.

Foi observado novamente por ORL que excluiu desta vez patologia salivar e encaminhou para Estomatologia para avaliação de eventual patologia articular da ATM, pela presença de crepitações pré-auriculares direitas e limitação da abertura oral desde há uma semana.

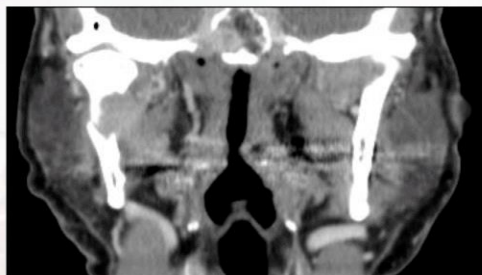

Figura 1 – TC corte coronal da lesão a condicionar fratura patológica do côndilo mandibular direito.

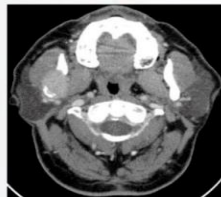

Figura 2 – Imagem TC axial da lesão do corpo mandibular direito com destruição das corticais ósseas externa e interna.

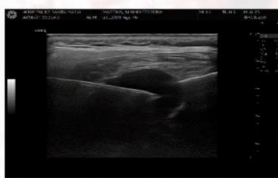


Figura 3 – Punção aspirativa da lesão mandibular sob controlo ecográfico.

À observação salientava-se tumefação ligeira e difusa da região pré-auricular direita, crepitações à palpação pré-auricular e massetéica, com dor intensa e trismus marcado.

Após realização de exames de imagem verificou-se a presença de extensa lesão óssea lítica do ramo mandibular direito infrajacente ao côndilo, com expansão e erosão marcada das corticais ósseas, medindo cerca de 3,2 x 2,5 cm (Fig. 1 e 2). Apresentava ainda segunda lesão óssea lítica do clivus.

Realizou biópsia aspirativa da lesão mandibular (Fig. 3) que revelou células plasmocitárias bem diferenciadas CD56+, compatível com mieloma múltiplo. O doente fez restante estudo na Hematologia, mas optou por realizar tratamentos fora de Portugal, no país de residência.

Conclusões

O mieloma múltiplo representa cerca de 1% da patologia maligna e 10% da patologia maligna hematológica. Ocorre comumente entre os 50 e os 80 anos de idade, sendo duas vezes mais frequente em homens do que em mulheres. [2,3] As manifestações maxilofaciais do mieloma múltiplo estão raramente presentes nas fases iniciais da doença, mas podem apresentar-se em estágios mais avançados. [4,5] As lesões radiotransparentes dos maxilares ocorrem mais frequentemente na mandíbula e afectam principalmente a região posterior do corpo, ramo e processo condilar, provavelmente devido à maior densidade da medula hematopoiética nestas regiões. [6]

O diagnóstico precoce de mieloma múltiplo é fundamental para a sobrevida do doente. O conhecimento das manifestações maxilofaciais do mieloma múltiplo é essencial para um diagnóstico precoce.

Bibliografia

- 1- Angtuaco EJC, Fassas ABT, Walker R, Sethi R, Barlogie B. Multiple myeloma: clinical review and diagnostic imaging. Radiology. 2004;231:11-23.
- 2- Undiagnosed multiple myeloma causing extensive dental bleeding: report of a case and review. Mozaffari E, Mupparapu M, Otis L. <http://www.ncbi.nlm.nih.gov/pubmed/12374918>. Oral Surg Oral Med Oral Pathol Oral Radiol Endod. 2002;94:448-453.
- 3- Multiple myeloma presenting with a maxillary lesion as the first sign. Ramalal KK, Joshi V, Thayl SR, Sathyanarayana P, Patil P, Ahmed Z. Imaging Sci Dent. 2015;45:55-60.
- 4- Punched-out lesions in skull. Multiple myeloma. Sharma V, Sharma A. <http://europepmc.org/abstract/med/20389323> N Z Med J. 2010;123:81-82.
- 5- Multiple myeloma occurring in the jaws: a study of 17 cases. Bruce KW, Royer RC. <http://www.ncbi.nlm.nih.gov/pubmed/13063932>. Oral Surg Oral Med Oral Pathol. 1953;6:729-744
- 6- Aetiology of bone disease and the role of bisphosphonates in multiple myeloma. Ashcroft AJ, Davies FE, Morgan GJ. <http://www.ncbi.nlm.nih.gov/pubmed/12732166>. Lancet Oncol. 2003;4:284-292.