

Planeamento Cirúrgico Virtual da Osteonecrose dos Maxilares Relacionada com Medicamentos Caso Clínico

João Aragão Morais^{1,3}, Filipa Contente^{1,3}, Sara Graterol^{1,3}, Duarte Barreto^{1,3}, João André Correia^{2,3}, Francisco Salgado^{3,4} (2022, Novembro, 13-15)

¹ Interno de Formação Especializada em Estomatologia, Clínica Universitária de Estomatologia, Centro Hospitalar Universitário Lisboa Norte (joao_morais10@hotmail.com, filipacontente@gmail.com, sarazograterol@gmail.com, duartenumosinholabarreto@gmail.com)
² Assistente Hospitalar, Clínica Universitária de Estomatologia, Centro Hospitalar Universitário Lisboa Norte (joao.andre.correia90@gmail.com)
³ Faculdade de Medicina da Universidade de Lisboa
⁴ Diretor de Serviço, Clínica Universitária de Estomatologia, Centro Hospitalar Universitário Lisboa Norte (fsalvado2002@yahoo.com)

Introdução: A osteonecrose dos maxilares relacionada com medicamentos é uma complicação da terapêutica antireabsortiva e antiangiogénica. Caracteriza-se por uma evolução crónica e refratária ao tratamento conservador. O tratamento cirúrgico apresenta uma elevada taxa de sucesso quando é realizada a excisão total do osso necrótico, sendo por vezes necessária resseção segmentar mandibular. O planeamento cirúrgico virtual e o desenvolvimento de dispositivos personalizados pela tecnologia *computer-aided design/computer-aided manufacturing (CAD-CAM)*, pode oferecer diversas vantagens aos doentes que necessitam de mandibulectomia segmentar e osteossíntese rígida.

Caso Clínico

Sexo feminino, 58 anos de idade, antecedentes pessoais de adenocarcinoma do pulmão estadio IVb, medicada com ácido zolendróico e erlotinib

Outubro 2020

Cirurgia

Sequestrectomia em área edêntula do 4º quadrante

Novembro 2021

Recidiva

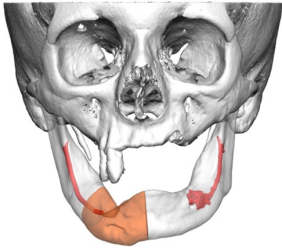
Novo sequestro de osteonecrose associado a fístula submentoniana direita (estadio 3)

Abril 2022

Mandibulectomia segmentar com planeamento cirúrgico virtual

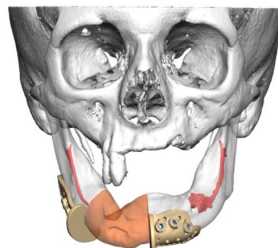
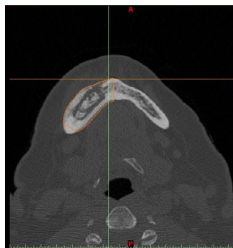
Planeamento 3D

Executado a partir de ficheiros *Digital Imaging and Communications in Medicine (DICOM)* da tomografia axial computadorizada, com recurso ao software *KLS Martin Individual Patient Solutions®*



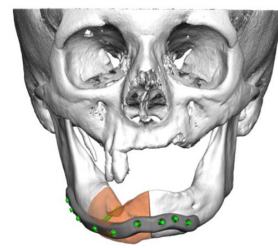
Resseção óssea

Margem de 1cm em relação ao sequestro



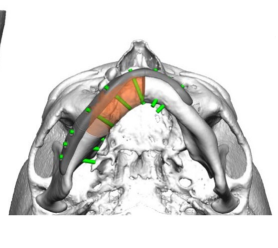
Guias de corte

Para a mandibulectomia e posicionamento dos parafusos

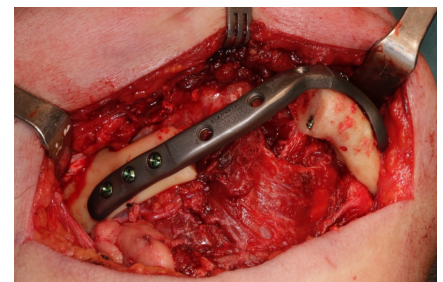
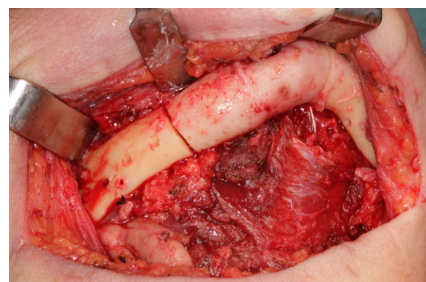
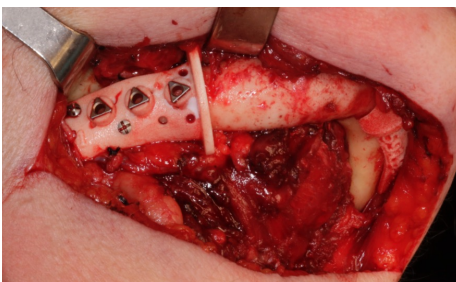


Placa de osteossíntese

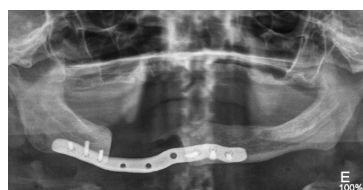Placa de reconstrução personalizada com fixação bicortical com parafusos locking



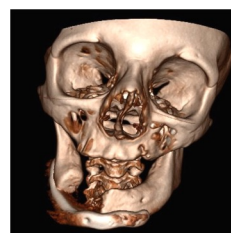Intra-operatório



Pós-operatório



Ortopantomografia



Tomografia axial computadorizada

Conclusão: O planeamento cirúrgico virtual e o desenvolvimento de materiais cirúrgicos personalizados, facilitam a resseção completa de osso necrótico e osteossíntese rígida mandibular. Esta abordagem torna os resultados cirúrgicos mais previsíveis, pode reduzir o tempo operatório e a morbilidade pós-cirúrgica.

Bibliografia

a. Salvatore L, Ruggiero DMD, MD, Thomas B, Dodson DMD, MPH, Tara Aghaloo, DDS, MD, PhD, Eric R. Carlson, DMD, EdM, Brent B. Ward, DDS, MD and Deepak Kademani, DMD, MD. American Association of Oral and Maxillofacial Surgeons' Position Paper on Medication-Related Osteonecrosis of the Jaws—2022 Update. *J. Oral Maxillofac. Surg.* 2022; 80(5):920-943. DOI: <https://doi.org/10.1016/j.joms.2022.02.008>
b. Francesco Ricotta, Salvatore Battaglia, Federico Bolognesi, Francesco Ceccarglia, Claudio Marchetti and Achille Tarantino. Use of CAD-CAM Bridging Mandibular Prosthesis in Osteonecrosis of the Jaw: The Experience of Our School. *J. Clin. Med.* 2020 Nov; 9(11): 3516. DOI: 10.3390/jcm9113516