

Quisto com Fístula Oroantral Calcificada em Doente com Doença de Paget Caso Clínico

João Aragão Morais^{1,3}, José Cunha Coutinho^{1,3}, Cláudia Andrade^{1,3}, Dolores Lopez Presa⁵, João André Correia^{2,3}, Francisco Salvado^{3,4} (2022, Novembro, 13-15)

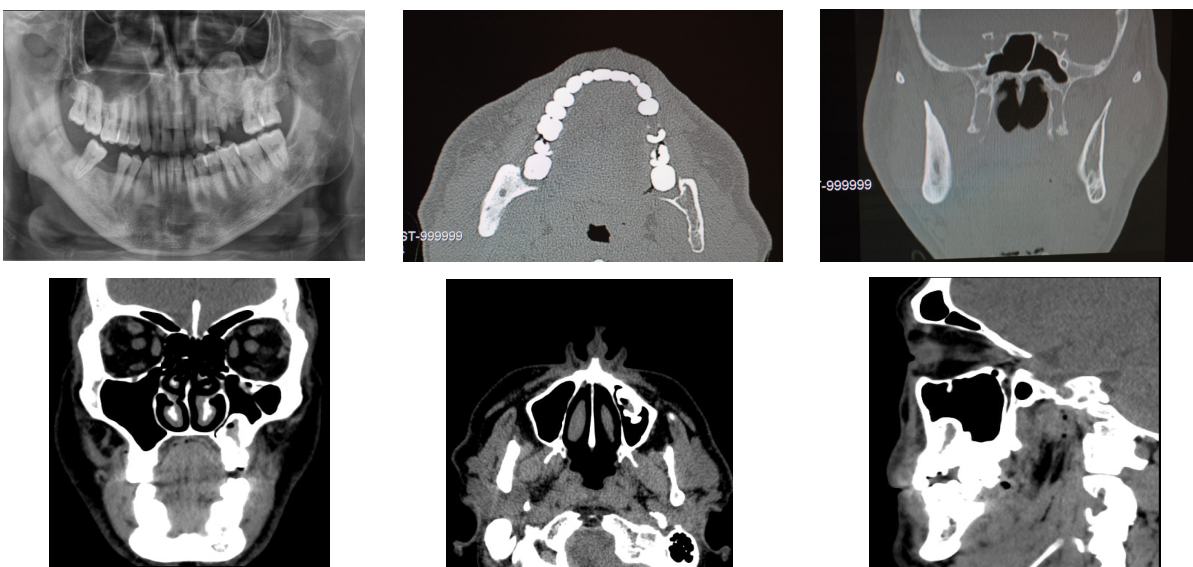
¹ Interno de Formação Especializada em Estomatologia, Clínica Universitária de Estomatologia, Centro Hospitalar Universitário Lisboa Norte (joao_morais10@hotmail.com, josecunhacoutinho@gmail.com, andrade.anacaudia@gmail.com)
² Assistente Hospitalar, Clínica Universitária de Estomatologia, Centro Hospitalar Universitário Lisboa Norte (joao.andre.correia90@gmail.com)
³ Faculdade de Medicina da Universidade de Lisboa
⁴ Diretor de Serviço, Clínica Universitária de Estomatologia, Centro Hospitalar Universitário Lisboa Norte (fsalvado2002@yahoo.com)
⁵ Assistente Hospitalar Graduada, Serviço de Anatomia Patológica, Centro Hospitalar Universitário Lisboa Norte (doloreslopez@chlm.mn-raude.pt)

Introdução: A doença de Paget é uma doença da remodelação óssea, caracterizada por reabsorção óssea excessiva, associada a deficiente neoformação óssea. Os doentes apresentam uma estrutura óssea em mosaico desorganizada, menos compacta, mais frágil e suscetível a fratura do que o osso normal. Tem etiologia desconhecida, normalmente afeta os ossos longos das extremidades e a calote craniana. O envolvimento dos maxilares é raro.

Caso Clínico

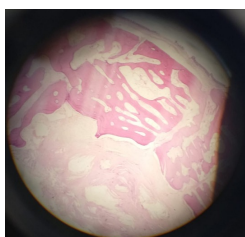
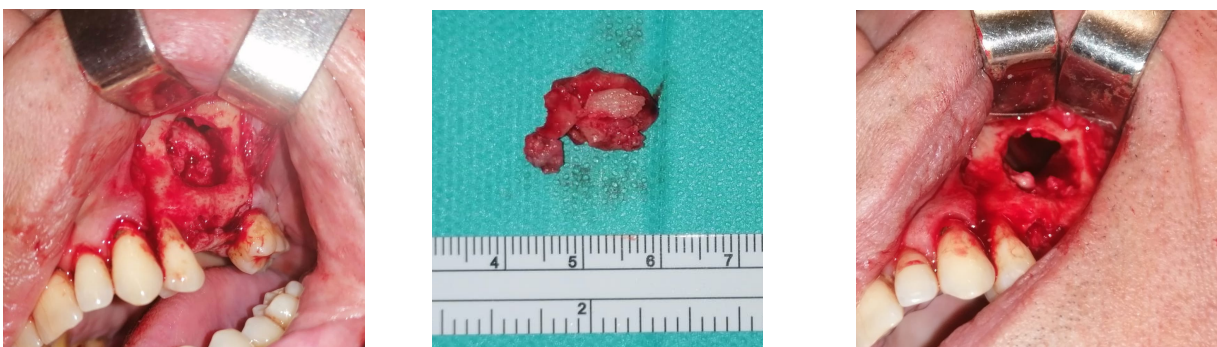Sexo masculino, 65 anos, antecedentes pessoais de asma e hipertensão arterial controladas farmacologicamente

Referenciado à consulta de Estomatologia por lesão radiotransparente óssea difusa da hemimandíbula direita, bem como lesão quística de paredes calcificadas em relação com raiz de 2.5, com comunicação ao seio maxilar homolateral.



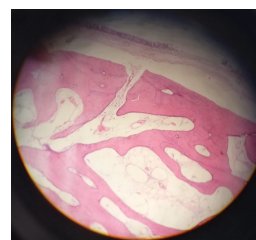
Cirurgia

Extração das raízes de 2.5 e 2.6 e enucleação de quisto radicular no seio maxilar esquerdo por abordagem de *Caldwell-Luc* e encerramento com retalho de avanço.



Anatomia Patológica

Doença de Paget inativa (*burned-out*)



Conclusão: Apesar do envolvimento raro dos maxilares pela doença de Paget, este caso demonstra a necessidade de se incluir esta patologia no diagnóstico diferencial de uma alteração da estrutura óssea dos maxilares. Mediante a suspeita, deve-se reconhecer e investigar precocemente, por forma a diagnosticar e tratar adequadamente estes doentes.

Bibliografia

a. Patrick McMahon, MD, Abraham Tzadik, MD. Paget's Disease of the Bone Presenting as an Apparent Oral Antral Fistula. *Archives of Otolaryngology - Head and Neck Surgery* (1986). 112(6), 668-670. DOI: 10.1001/archotol.1986.03780060080013