


Aragão GC<sup>1</sup>, Lemos ED<sup>1</sup>, Silva MJP<sup>1</sup>, Menezes PHM<sup>1</sup>, Teixeira MCCA<sup>1</sup>, Mariano RC<sup>1</sup>  
<sup>1</sup>Universidade Federal de Alfenas (UNIFAL-MG), Faculdade de Odontologia, Alfenas, Minas Gerais, Brasil.

## INTRODUÇÃO

- O Cisto Mucoso do Seio Maxilar (MMC) é uma **lesão benigna** no interior do seio maxilar, devido à obstrução ductal;
- Na maioria dos casos: **assintomático** e é descoberto em exames radiográficos;
- Opta-se por **tratamentos conservadores**.

## DESCRIÇÃO DO CASO CLÍNICO

-  55 Anos
- **Atrofia maxilar**
- **PTR instáveis**

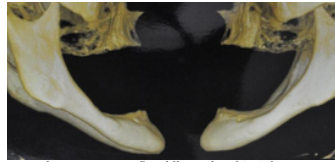


Fig. 1: Reconstrução tridimensional (3D) de TCFC. Observar atrofia severa dos maxilares.

Reabilitação do arco superior: enxerto em bloco. Na região dos **molares**, levantamento do assoalho de seios maxilares bilaterais para que os implantes posteriores apoiassem a prótese fixa com coroas suspensas na região anterior.

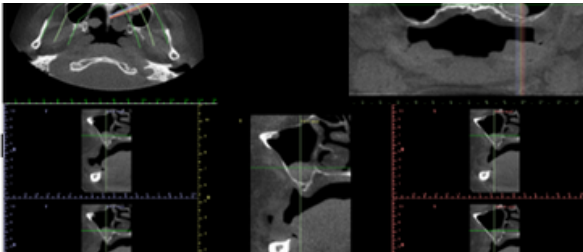


Fig. 2: Cortes tomográficos (TCFC) mostrando cisto mucoso em região ântero-inferior do seio maxilar esquerdo.

- **Cisto mucoso** na parte ântero-inferior do seio maxilar esquerdo;
- **Esvaziamento** do cisto concomitante ao **enxerto ósseo** no seio maxilar após o levantamento do assoalho sinusal;
- **Implantes instalados**.

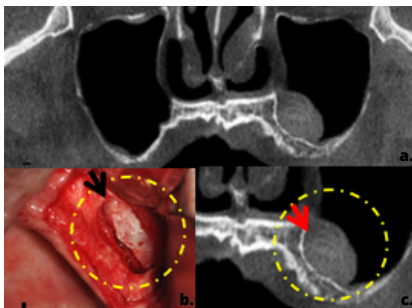


Figura 3. a. Vista panorâmica em TCFC de maxilas; b. Imagem clínica após osteotomia da parede lateral do seio maxilar (Seta: cisto mucoso em seio maxilar esquerdo); c. Vista parcial em corte tomográfico do cisto mucoso (seta) em seio maxilar esquerdo.

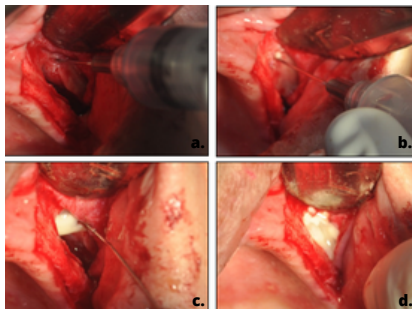


Figura 4. Esvaziamento do cisto mucoso (a. punção inicial na porção súpero-anterior da lesão; b. esvaziamento inicial do cisto; c. drenagem inicial do muco presente no cisto; d. drenagem do muco secretado).

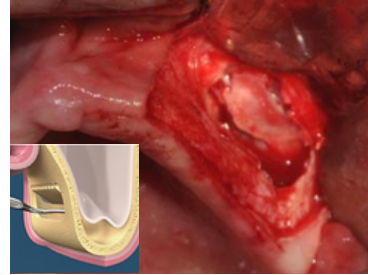


Figura 5. Rotação medial da parede lateral do seio maxilar.

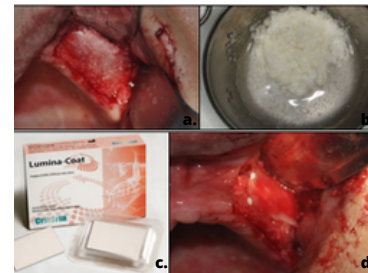


Figura 6. Enxerto particulado heterólogo (bovino) em após sinus lift (a. preenchimento do seio maxilar com enxerto bovino particulado; b. material de preenchimento hidratado; c. membrana de colágeno bovino (Lumina-Coat, Critéria, Brasil); d. adaptação da membrana de colágeno).

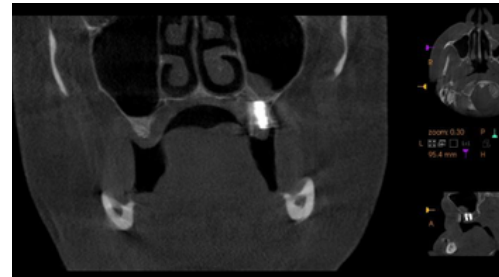

Fig. 7: Imagem coronal em TCFC 7 meses após sinus lift.

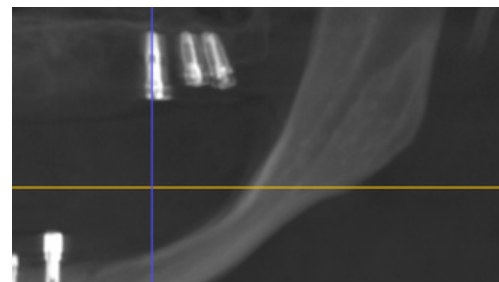


Fig. 8: Imagem sagital em TCFC 7 meses após sinus lift.

## DISCUSSÃO

- **Cisto mucoso** é caracterizado por: diminuir de tamanho (30%), **inalterado** (50-60%) e aumento (8% a 20%);
- No presente caso, o **esvaziamento do cisto foi necessário**;
- Cuidados foram atribuídos na perfuração do cisto na porção mais alta e lateral, garantindo esvaziamento sem prejudicar o levantamento da mucosa sinusal e enxerto ósseo;
- **Proervação clínica e radiográficas** são necessárias para investigar a recidiva do cisto.

## CONCLUSÃO

Cistos Mucosos do Seio Maxilar são lesões benignas e assintomáticas, na maioria dos casos, não precisam de tratamento. No caso clínico em questão foi realizado tratamento por conta da atrofia severa e dificuldade de enxerto após levantamento do seio maxilar.

