

INTRODUÇÃO:

A utilização de técnicas digitais na realização de próteses removíveis tem como objetivo de melhorar a retenção, estabilidade, adaptação aos tecidos de suporte, propriedades mecânicas e reduzir o tempo clínico e laboratorial.^{1,2} A utilização de scanners intra-orais permite realizar impressões digitais.³ No entanto, a literatura científica refere como desvantagens da sua utilização em pacientes desdentados, a dificuldade de reproduzir os tecidos moles e possibilidade de distorções.^{2,4} Encontram-se descritos diversos protocolos para a execução de próteses totais removíveis, através de métodos totalmente digitais de forma a mitigar as dificuldades descritas.^{1,6} As bases de próteses obtidas por fresagem de blocos de acrílico demonstram retenção e adaptação superiores, em relação aos processos impressão 3D ou aos processos clássicos de mufagem.⁷ As próteses removíveis apresentam duas cores distintas (mucosa vs dente), tornando-se um desafio para as técnicas de fresagem. Algumas técnicas foram propostas envolvendo a cimentação de dentes protéticos às bases de acrílico,³ com a desvantagem de criarem uma interface adesiva.³ Os blocos monolíticos bicolores sugeriram para tentar ultrapassar esta dificuldade, permitindo obter próteses fresadas a partir de um único disco, num só tempo.⁸ O objetivo deste trabalho é descrever uma reabilitação com próteses totais removíveis recorrendo a um protocolo digital, integrando impressões funcionais e com fresagem de blocos monolíticos bicolores.

DESCRIÇÃO DO CASO CLÍNICO:

I - Diagnóstico

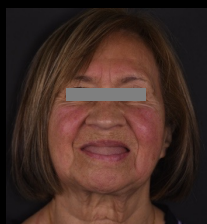

Fig. 1 - Fotografia extra-oral

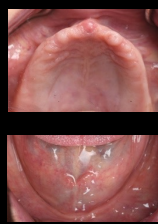


Fig. 2 e 3 - Fotografias intra-orais

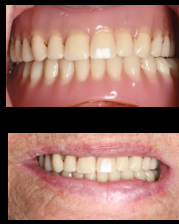

Fig. 4 e 5 - Próteses removíveis antigas (pigmentadas e com falta de retenção)

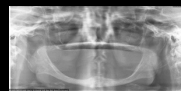

Fig. 6 - Ortopantomografia

Plano de tratamento- novas próteses removíveis com um protocolo totalmente digital.

- Paciente do sexo feminino
- 77 anos,
- Hipercolesterolemia, osteoporose e refluxo gastro esofágico.
- Medicação: sinvastatina, cálcio, vitamina D e sulfato de condroitina
- Dirigiu-se a uma Instituição de Saúde Privada com o objetivo de realizar novas próteses removíveis.

II - Impressões Digitais Iniciais

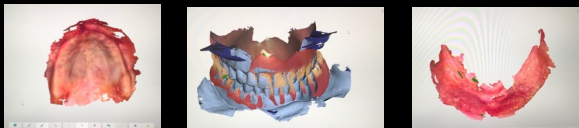


Fig. 7-9 - Impressão digital dos rebordos e das próteses antigas (3shape®, Trios, Copenhagen, Denmark)

III - Montagem de Dentes+ Provas Impressas



Fig. 10 e 11 - Montagem de dentes digital e posterior impressão da mesma em resina (Water Washing® Resin, Pionext, Shenzhen, China)

IV - Prova de Dentes + Impressões Definitivas

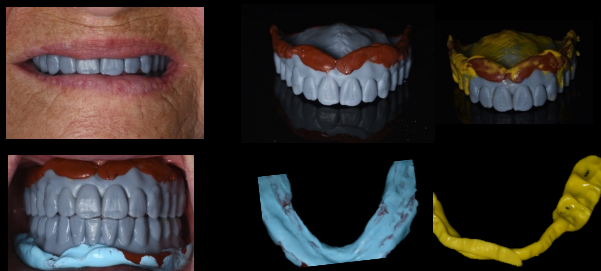


Fig. 12-17 - Na consulta de prova, a base foi utilizada como moldeira individual permitindo uma impressão funcional com materiais de impressão convencionais. Foi realizado um registo com silicone de mordida (Jet bite®, Coltene, Altstätten, Switzerland).

V - Fresagem das Próteses Definitivas

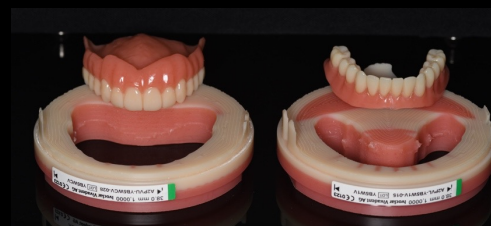

Fig. 18 - As impressões foram digitalizadas, realizada nova montagem de dentes com as alterações necessárias e impressas novas provas. Após uma segunda prova, as próteses finais foram obtidas pelo método de fresagem de blocos de PMMA monolíticos bicolores (Ivotion®, Ivoclar, Schaan, Liechtenstein).

VI - Consultas de Inserção e Controle (3 meses)

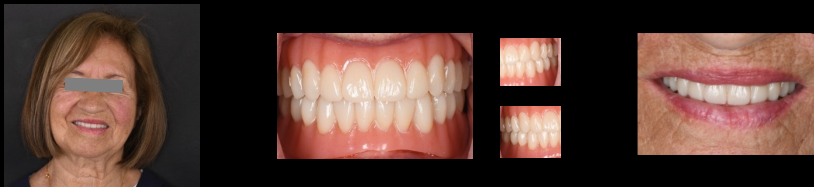

Fig. 19-23 - Fotografias da consulta de inserção. Foi realizada uma consulta de pós-inserção após 1 semana. Foi necessário um ligeiro desgaste no freio mediano inferior, tendo a paciente revelado uma boa adaptação.

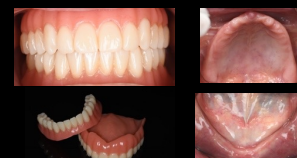

Fig. 19-23 - Fotografias após 3 meses.

DISCUSSÃO E CONCLUSÕES:

O protocolo totalmente digital permitiu realizar uma reabilitação total removível com bons resultados em termos de estética, oclusão, retenção e estabilidade. Este protocolo reduziu o número de consultas e etapas laboratoriais intermédias, em relação aos protocolos clássicos de confecção de próteses totais. A utilização de blocos monolíticos permitiu a fresagem das próteses removíveis obtendo uma só peça, com as vantagens biomecânicas associadas. No entanto, existe um aumento de custos com o protocolo digital, associado aos materiais utilizados para a fresagem das próteses totais.

BIBLIOGRAFIA:

1- Freitas R, Ribeiro A, Pereira A, Costa R, Duarte V, Lin W, et al. Workflow for complete dentures fabrication in three appointments: a dental technique. J Prosthet Dent. 2020;133(2):164-170. 2- Kouveliotis G, Tzouropoulos T, Karousis I, Silva N, Zoidis P. Complete denture digital workflow combining basic principles with a CAD-CAM approach. J Prosthet Dent. 2022;127(4):550-555. 3- Lo Russo L, Salami A, Troiano G, Guida L. Digital Dentures: a protocol based on intraoral scans. J Prosthet Dent. 2021;125(4):587-602. 4- Goodacre B, Goodacre C. Using intraoral scanning to fabricate complete dentures: first experiences. Int J Prosthodont. 2018;31:166-170. 5- Rashed V, Abdou J. Current techniques for digital complete denture fabrication. Int J Comput Dent. 2022;13:25(2):181-199. 6- Ammour R, Benchant S. Creating a digital duplicate denture file using a desktop scanner and open-source software: a dental technique. J Prosthet Dent. 2021;125(3):402-406. 7- Faty M, Sabat M, Thabet Y. A comparison of denture base retention and adaptation between CAD-CAM and conventional fabrication techniques. Int J Prosthodont. 2022; Set22. 8- Takaichi A, Fukei K, Murakami N, Ueno T, Inamoto Y, Wada J, et al. A systematic review of digital removable partial dentures. Part II: CAD/CAM framework, artificial teeth, and denture base. J Prosthodont Res. 2022;63(1):53-67. 9- https://www.ivoclar.com/pt_pt/products/digital-processes/ivoclar