



andreiasbaptista@hotmail.com

Caso Clínico

Andreia Raquel da Silva Baptista; Margarida Cura; Ana Norton



1 Introdução

A Medicina Dentária é uma área que requer um acompanhamento regular dos pacientes, na qual, a prevenção das doenças assume um papel de extrema importância, não se devendo focar apenas no seu tratamento (Pazos et al., 2019). Este poster relata o caso de uma paciente do **sexo feminino**, com 44 anos de idade, que, segundo relato da própria, **nunca tinha visitado o Médico Dentista**.

61% da população portuguesa efetua visitas regulares, sendo que 24,7% apenas visitam o médico dentista em situações de urgência. Dos portugueses que não efetuam visitas regulares ou que nunca visitaram o médico dentista, 22,1% referem ser devido a questões financeiras (OMD, 2021). Além de questões económicas, problemas de saúde mental podem inviabilizar a procura de cuidados de saúde, e a área da Medicina Dentária não é exceção, (Pazos et al., 2019) o que pode ser comprovado com a apreciação deste caso clínico tratado na clínica da Faculdade de Medicina Dentária da Universidade do Porto.

2 Descrição do Caso Clínico

- Paciente do sexo feminino com 44 anos de idade.
- Ex-fumadora, cessou o hábito em setembro de 2021.
- História médica: cirurgia de redução gástrica; depressão; paciente polimedicada durante vários anos.
- Medicação atual: Folicil.
- História dentária: a paciente refere nunca ter realizado uma consulta de Medicina Dentária.

Na primeira consulta a paciente referiu estar impossibilitada de proceder à higienização da sua cavidade oral por dor. A última vez que conseguiu higienizar a cavidade oral tinha sido há cerca de um mês. O objetivo da consulta foi realizar um plano de tratamento para restabelecer a saúde oral e melhorar a estética dentária.

Após observação intra-oral e realização de exames radiográficos, foram diagnosticadas 11 cáries, 3 fragmentos radiculares, 1 dente sem condições de restaurabilidade, gengivite com muita acumulação de tártaro e placa microbiana.

Foram propostos vários planos de tratamento e reabilitação oral, tendo a paciente, por razões económicas optado pela reabilitação com prótese parcial removível apenas no maxilar superior.

Plano de tratamento executado:

- Destarização bimaxilar, instruções de higiene oral.
- Exodontia dos 3 fragmentos radiculares e do dente com muita perda de estrutura.
- Restauração dos 11 dentes com tecido cariado em resina composta.
- Reabilitação da arcada superior com prótese parcial removível esquelética com 5 dentes.
- Elaboração de um plano preventivo individualizado

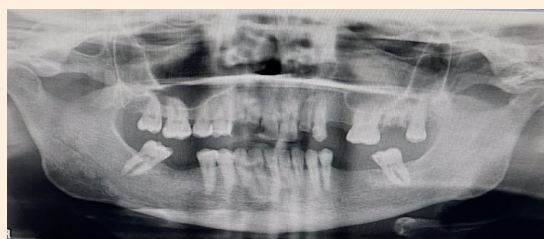


Fig 1 Ortodontomografia inicial.

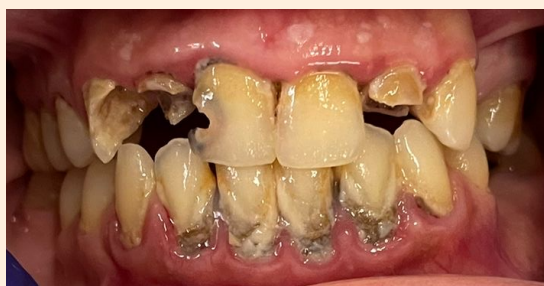

Fig 2 Observação intra oral inicial.

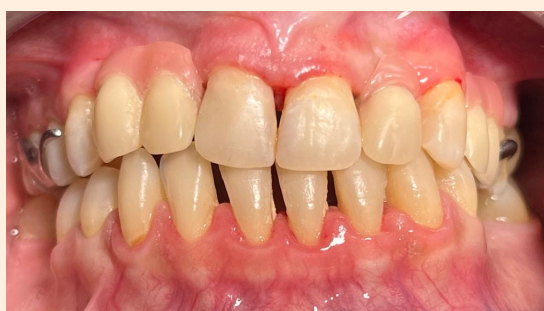

Fig 3 Observação intra oral final.

3 Discussão

Após as visitas regulares ao Médico Dentista, instruções de higiene oral e consultas de controlo, a paciente foi recuperando a sua saúde oral, mostrando-se motivada e ficando satisfeita com toda a reabilitação. De acordo com o descrito na literatura, a saúde mental da paciente também melhorou face ao aumento da sua auto-estima promovido pelo restabelecimento de uma condição de saúde na sua cavidade oral. Concluindo, assim, que a saúde oral e geral estão intimamente relacionadas, nunca devendo descurar de nenhuma das duas.

4 Conclusão

A saúde oral e a saúde geral estão intimamente relacionadas de forma sinérgica sendo impossível dissociá-las. O melhoramento da condição oral é um fator importante no bem-estar geral do paciente contribuindo assim de forma relevante para a obtenção da definição de saúde. O Médico Dentista deve ter sempre presente o papel relevante que a Saúde Oral representa para a obtenção do estado de saúde geral do paciente, assim como estar atento para o facto de a negligência de cuidados de saúde oral poder ser uma manifestação de alterações do equilíbrio mental do paciente.

Referências Bibliográficas

