

Doentes com cancro oral tratados com implantes em retalho de perónio – taxa de sucesso

▲ Inês Santarena ▲ Juan Barranco ▲ Mariana Machete ● Rita Cacodcar ▲ Paulo Mascarenhas ▲ Carlos Zagalo
▲ Autor Principal ▲ Eas Moniz School of health and science ● FMDUL

Introdução

A morbilidade do tratamento cirúrgico do cancro oral é significativa, devido aos **defeitos maxilofaciais** que podem envolver tecido mole, osso e dentes (1, 2). Deste modo, é necessário reconstruir os defeitos e proceder à reabilitação oral (3).

Objetivos

Efetuar uma revisão sistemática e meta-análise para avaliar a **taxa de sucesso e o rácio de incidência do insucesso** da colocação de implantes sobre retalhos livres ou enxertos livres vascularizados de perónio, em doentes com cancro oral, submetidos a cirurgia ablativa dos maxilares.

Métodos

Qual a taxa de sucesso e o rácio de incidência dos implantes em retalho livre de perónio em doentes com cancro oral?

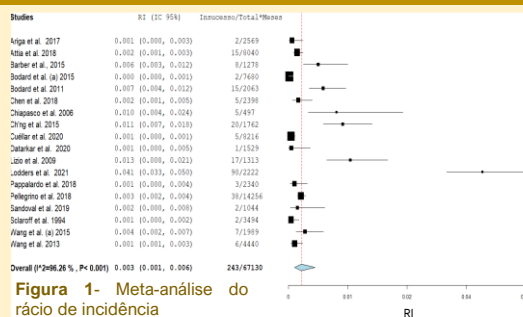
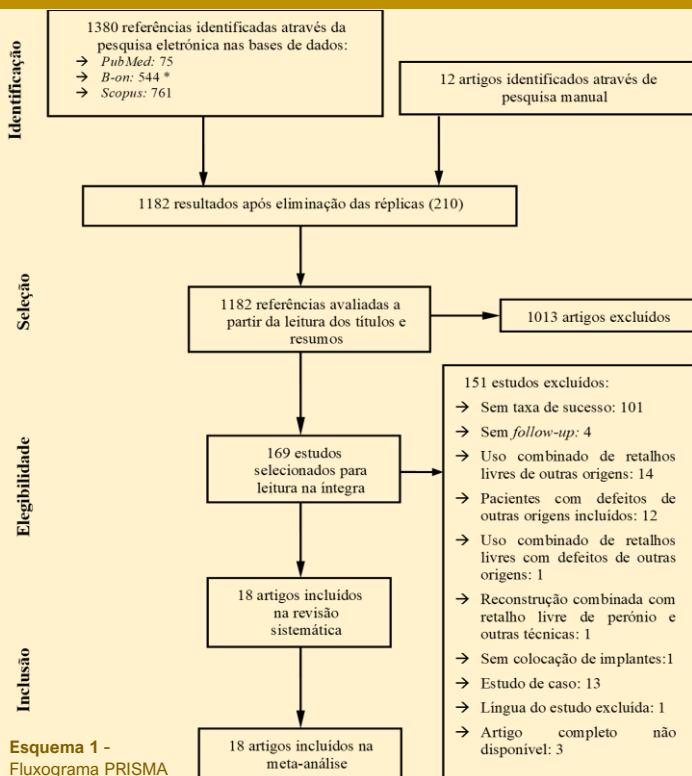
(oral cancer) AND (dental implants) AND ((fibular graft) OR (fibular flap))

Pesquisa sem restrição de tempo até 6/2021 em bases de dados

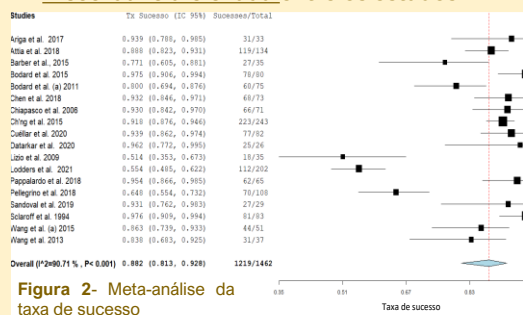
PubMed: B-on: Scopus

Os valores da taxa de sucesso foram transformados em rácio de incidência do insucesso através da divisão do nº de implantes com insucesso pelo follow-up médio, em meses, multiplicado pela totalidade de implantes. Efetuou-se uma **meta-análise**, de subgrupo e **meta-regressões** para a **taxa de sucesso e rácio de incidência**. Utilizou-se um modelo meta-analítico binário, ajustado através do método DerSimonian e Laird (1986).

Resultados



Rácio de incidência (insucesso) = 0,003
Ajustada ao tempo
Discordância elevada entre os estudos



Taxa de sucesso = 88,2%
Não ajustada ao tempo
Discordância elevada entre os estudos

Conclusões

Apesar de todas as limitações, este estudo sugere que a inserção de implantes em retalhos livres de perónio, em doentes com cancro oral é uma técnica adequada com taxa de sucesso de 88 % e rácio de incidência de 0,003. Os seguintes fatores não têm qualquer impacto: idade média, rácio M/F, questões geográficas, nº de implantes/pessoa, nº de doentes com tumores malignos, radioterapia e barra dupla. Embora a reconstrução primária, colocação secundária e carga tardia tenham manifestado um efeito significativo, há elevada discordância entre os estudos. Apenas a distração osteogénica vertical afetou negativamente a taxa de sucesso. Assim, esta revisão mostrou a necessidade de **mais estudos randomizados, com maior período de follow-up, nº de participantes e de implantes.**

Bibliografia

1 - Datarakar, A. N., Daware, S., Kothe, S., Oren, P., & Eitan, M. (2020). Simultaneous Placement of Endosseous Implants in Free Fibula Flap for Reconstruction of Mandibular Resection Defects. The Journal of craniofacial surgery, 31(5), e483–e485. <https://doi.org/10.1097/SCS.0000000000006550>

2 - Goker, F., Baj, A., Bolzoni, A. R., Maiorana, C., Gianni, A. B., & Del Fabbro, M. (2020). Dental implant-based oral rehabilitation in patients reconstructed with free fibula flaps: Clinical study with a follow-up 3 to 6 years. Clinical implant dentistry and related research, 22(4), 514–522. <https://doi.org/10.1111/cid.12928>

3 - Khadembaschi, D., Brierty, G. I., Chatfield, M. D., Beech, N., & Batstone, M. D. (2020). Systematic review and pooled analysis of survival rates, success, and outcomes of osseointegrated implants