



gabriela.pinheiro04@gmail.com

## Abordagem de quistos odontogénicos de grandes dimensões: relato de caso



Gabriela Pinheiro<sup>1</sup>, Rodrigo Oliveira<sup>1</sup>, Joel Pereira<sup>2</sup>, Carolina Carreiro<sup>1</sup>, Mariana Lima Graça<sup>1</sup>, Joana Alves<sup>3</sup>

<sup>1</sup>Interna de Formação Especializada em Estomatologia, CHUSJ

<sup>2</sup>Interno de Formação Especializada em Estomatologia, IPO-PORTO

<sup>3</sup>Assistente Hospitalar em Estomatologia, CHUS

### INTRODUÇÃO:

- Os quistos odontogénicos estão associados a alterações patológicas inflamatórias ou de desenvolvimento.
- Os subtipos mais comuns são os quistos periapicais, quistos dentígeros, quistos residuais e queratoquistos.
- A maioria dos quistos odontogénicos localizam-se na região anterior maxilar, seguida pela região posterior mandibular.

### CASO CLÍNICO:



37 anos

Saudável

Queixas álgicas, de tumefação intra e extra-oral e parestesias referidas na região posterior do 4º quadrante.

EO: dor à percussão de dente 46, bem como abaulamento vestibular na topografia de 46 a43. Apresentava dente 46 sem vitalidade.

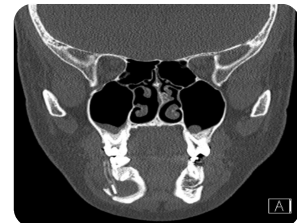
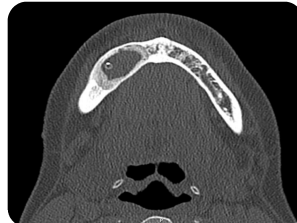
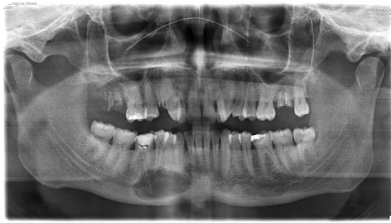
Fig 1: OPG e TC Maxilo Facial após biópsia da lesão + colocação de tubo de decompressão quística

AP: "Parede de lesão quística (quisto radicular?)"

### Realizou decompressão quística durante 13 meses

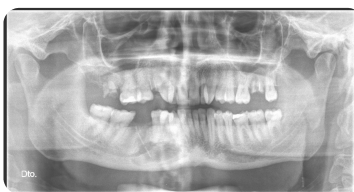

Fig2: OPG 1 mês antes da enucleação da lesão

Procedeu-se a quistectomia + colocação de xenoinxerto ósseo + encerramento com membrana de colagénio

#### Histologia:

"Cisto odontogénio "

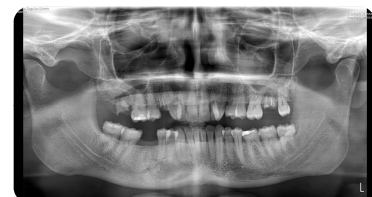

Fig3: OPG: 4 Meses após enucleação da lesão

### CONCLUSÃO:

Atualmente o tratamento de quistos odontogénicos pode ser feito de forma mais conservadora ou de forma mais radical.

Alguns autores recomendam a abordagem cirúrgica conservadora e menos invasiva, no tratamento de quistos de grandes dimensões, nomeadamente o método da decompressão quística, seguida de enucleação da lesão. Esta técnica permitirá a diminuição da pressão no interior do quisto, a diminuição de mediadores inflamatórios na parede da lesão quística, diminuição das dimensões da lesão e a manutenção da integridade de estruturas anatómicas adjacentes.

Este caso vai de encontro à evidência publicada relativamente ao tratamento conservador com decompressão quística, seguida de enucleação.

#### Referências Bibliográficas

1. Wang LL, Olmo H. Odontogenic Cysts. [Updated 2022 Sep 26]. In: StatPearls [Internet]. Treasure Island (FL): StatPearls Publishing; 2023 Jan-. Available from: <https://www.ncbi.nlm.nih.gov/books/NBK574529/>
2. Matijević S, Jovičić B, Bubalo M, Dukić S, Čutović T. Treatment of a large radicular cyst – enucleation or decompression? Vojnosanit Pregl. 2015;72(4):372–4.
3. Rajendra Santosh AB. Odontogenic Cysts. Dent Clin North Am [Internet]. 2020;64(1):105–19.