



fabiolourenco@edu.ulisboa.pt

## INTRODUÇÃO

A Organização Mundial de Saúde publicou, este ano, a mais recente classificação dos tumores da cabeça e pescoço (5ª edição, 2024)<sup>1</sup>. Os ossos maxilares apresentam, frequentemente, patologia de natureza **quística ou tumoral**, traduzindo-se como lesões **osteolíticas, osteocondensantes ou mistas**. Estas lesões ósseas estão associadas a diferentes etiologias, designadamente **inflamatórias, infecciosas ou neoplásicas**<sup>2</sup>. O diagnóstico definitivo pode ser, em muitos casos, desafiante, exigindo a integração de características clínicas, imagiológicas e histológicas<sup>2</sup>. O diagnóstico diferencial de pequenas lesões **radiopacas não odontogénicas** deve incluir entidades como o **osteoma** e a **osteoesclerose idiopática**. O osteoma consiste numa **neoplasia benigna** composta por osso maduro, compacto ou esponjoso, de crescimento lento<sup>2,4-7</sup>. Já a osteoesclerose idiopática corresponde a uma lesão **reativa**, de **origem desconhecida**, representando, muitas vezes, um achado radiológico em exames de rotina<sup>1,8-11</sup>.

O **follow-up** radiográfico, os exames tridimensionais e a **biópsia incisional** mostram-se cruciais para a **deteção, avaliação e tratamento** destas lesões, permitindo a **análise do tecido ósseo afetado** e o estabelecimento de um diagnóstico definitivo<sup>8,10,12</sup>.

## DESCRIÇÃO DO CASO CLÍNICO

### HISTÓRIA CLÍNICA

Doente do sexo feminino, 71 anos, vem referenciada a consulta de cirurgia e medicina oral da **FMDUL** para avaliação de lesão óssea mandibular identificada em ortopantomografia de rotina e que tem sido mantida sob vigilância nos últimos **8 anos**.

Diagnosticada com **hipotireoidismo** e **hipertensão arterial**, encontra-se medicada diariamente com **Levotiroxina (50 mg)** e associação de **Lisinopril/Amlodipina (20mg + 5mg)**. Afirma intolerância ao glúten e nega alergias medicamentosas, bem como hábitos tabágicos ou alcoólicos.

O **exame objetivo** não revela qualquer alteração patológica da mucosa oral, não havendo sintomatologia dolorosa, espontânea ou à palpação.

### DESCRIÇÃO IMAGIOLÓGICA

Na última ortopantomografia documenta-se **aumento da dimensão e radiopacidade** da lesão intraóssea. Foi prescrita tomografia computadorizada de feixes cónicos que confirmou a presença de lesão **hiperdensa**, grosseiramente **circular**, de **limites bem definidos**, com aproximadamente **1cm de diâmetro**, junto à **região apical do dente 45**.

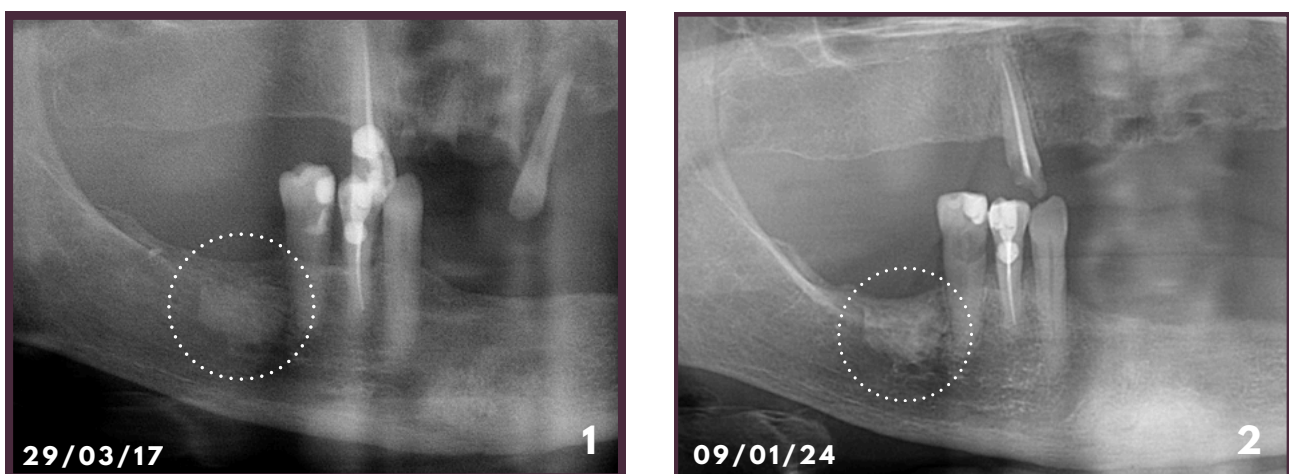


Fig. 1, 2. Ortopantomografias de controlo periódico

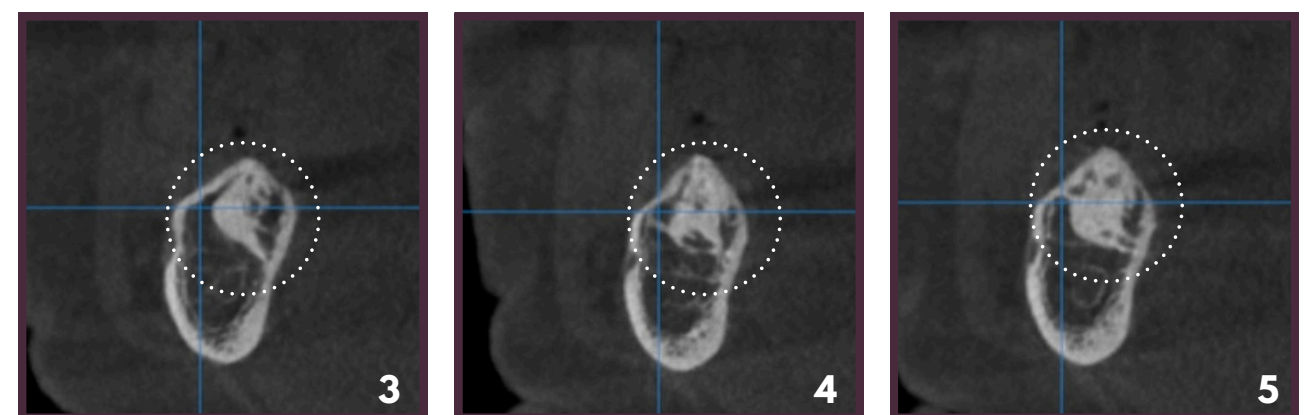


Fig. 3, 4, 5. Tomografia computadorizada à arcada mandibular (cortes transversais de 1mm)

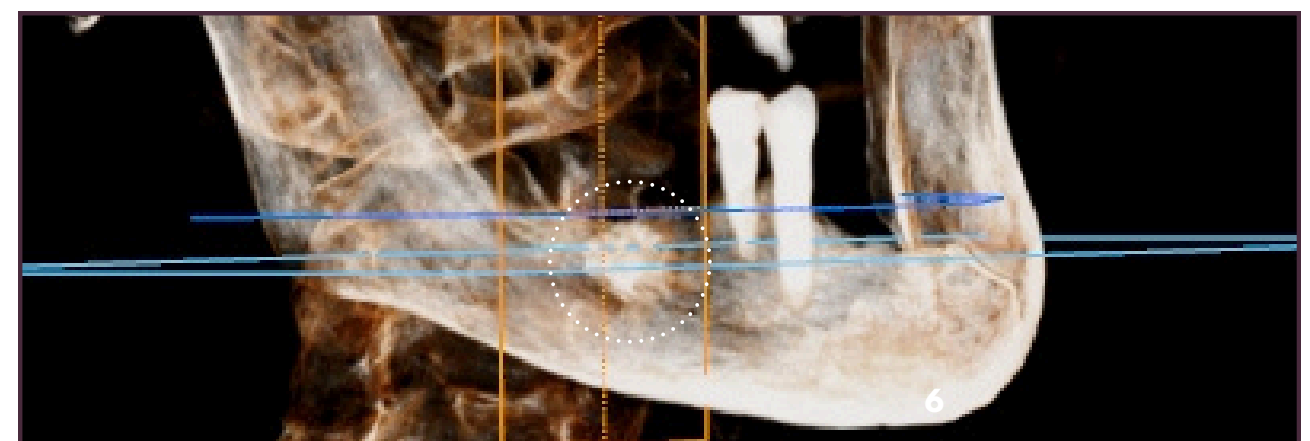


Fig. 6. Reprodução tridimensional da arcada mandibular (vista lateral)

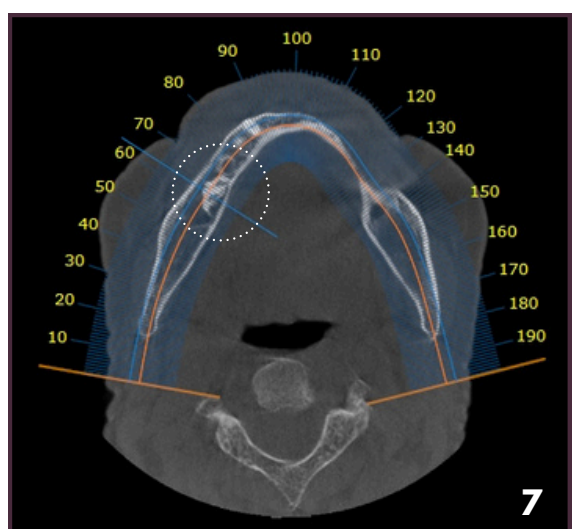


Fig. 7. Tomografia computadorizada (corte axial)

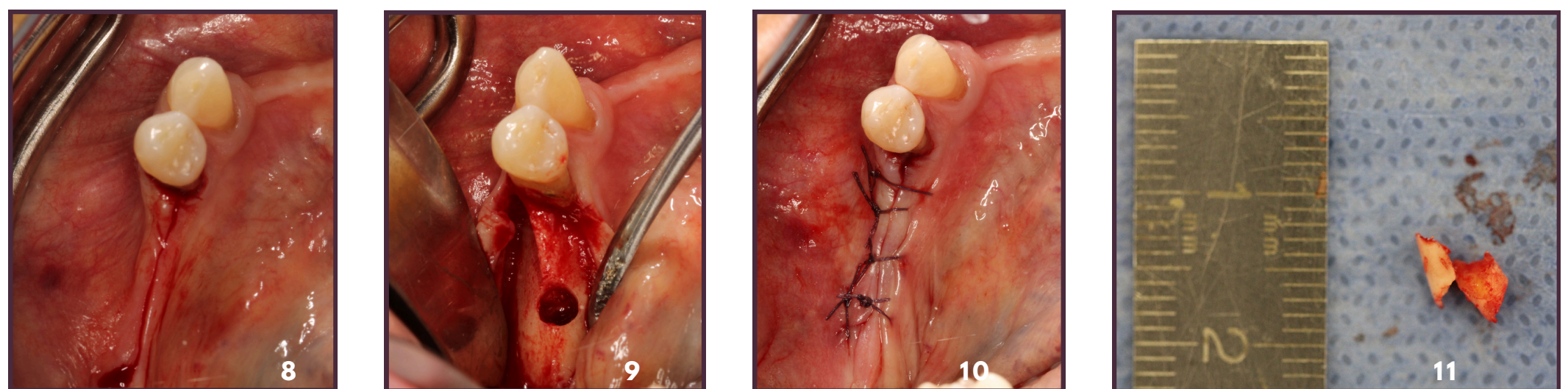


Fig. 8, 9, 10, 11. Sequência clínica da biópsia incisional com trefina óssea (incisão, recolha de amostra, sutura e registo fotográfico de 2 amostras de 5mm com régua milimetrada)

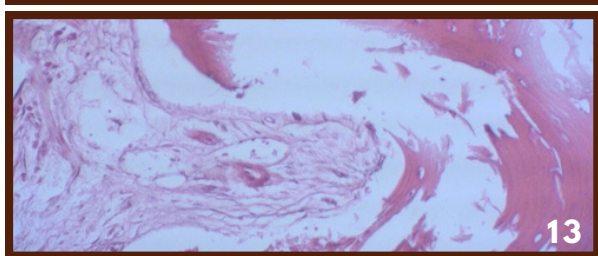
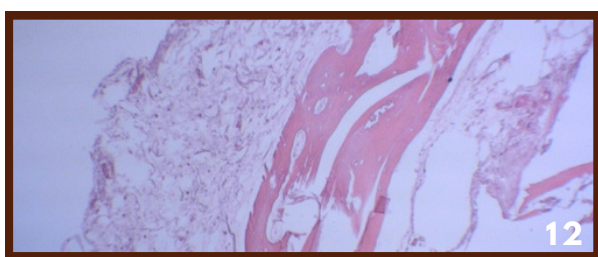


Fig. 12 e 13. Achados histológicos de tecido ósseo compacto e esponjoso (Coloração: HE A:40x)

DIAGNÓSTICO	HISTOLÓGICO
	Tecido ósseo compacto
	Escasso tecido fibroso quase acelular
	Ausência de inflamação
	DIFERENCIAL
<b>Osteoesclerose idiopática</b>	
<b>Osteoma mandibular</b>	

Realizou-se uma biópsia **incisional**, cujo exame anatomopatológico permitiu **excluir** a presença de **osteoma**. Não existe indicação para excisão completa da lesão, que se encontra **assintomática**.

Conclui-se que a lesão se trata de uma **OSTEOESCLEROSE IDIOPÁTICA**

## DISCUSSÃO & CONCLUSÃO

A interpretação de lesões ósseas craniofaciais é, muitas vezes, complexa devido à semelhança clínica e imagiológica de muitas entidades. Por isso, a avaliação histopatológica pode ser fundamental para a distinção entre lesões de natureza reativa e neoplásica. O médico dentista desempenha um papel fundamental no correto diagnóstico das alterações patológicas dos maxilares, devendo estar familiarizado com as entidades mais comuns.

### REFERÊNCIAS BIBLIOGRÁFICAS

