

REABILITAÇÃO DE CASO COMPLEXO COM PRÓTESE REMOVÍVEL E RESINAS COMPOSTAS

Karine Sommer Cruz¹, Alessio Bertoz¹, Rita Fidalgo-Pereira²
André Correia², Rita Noites², Patrícia Fonseca²



rfpereira@ucp.pt

¹Universidade Católica Portuguesa, Faculdade de Medicina Dentária, Portugal

²Universidade Católica Portuguesa, Faculdade de Medicina Dentária, Centro de Investigação Interdisciplinar em Saúde, Portugal

INTRODUÇÃO

A perda de dimensão vertical de oclusão (DVO) devido à falta de dentes e desgaste dentário requer tratamentos restauradores e reabilitadores combinados para assegurar uma estabilidade funcional e estética.

DESCRIÇÃO DO CASO CLÍNICO

- Mulher, 79 anos.
- Prótese total superior e parcial removível inferior com falta de retenção e estabilidade.
- Diagnóstico: desdentação total superior e parcial inferior (classe I de Kennedy), índice diagnóstico prostodôntico nível 4 (má relação oclusal, perda de DVO, e desgastes severos dos dentes 44 a 35).

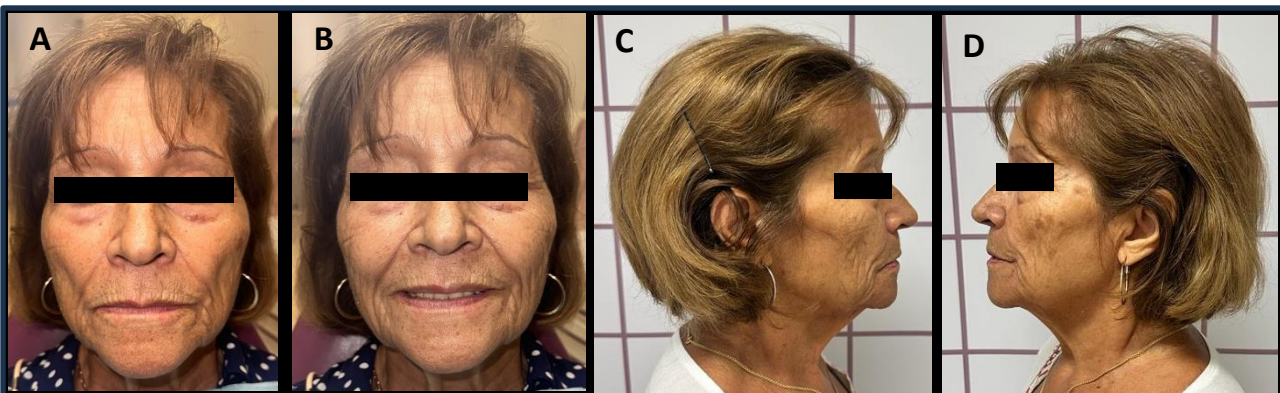

Figura 1. Fotografias extra-orais, frontais em repouso (A) e sorriso (B) e laterais esquerda (C), laterais direita (D).

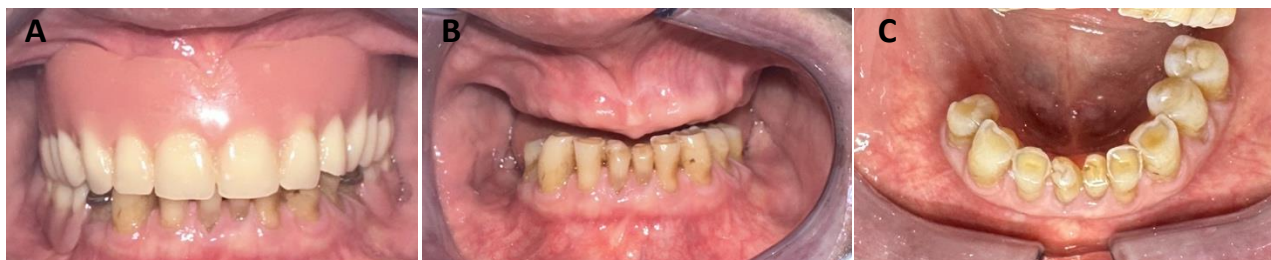

Figura 2. (A) Fotografia intra-oral com próteses removíveis (B), fotografia intra-oral sem prótese, (C) pormenor do desgaste dentário dos dentes remanescente.

PLANO DE TRATAMENTO

- Nova prótese total superior e prótese parcial removível inferior com aumento de DVO.
- Restaurações diretas com resina composta de 44 a 35 para melhorar a estética e a retenção das próteses removíveis.

ETAPAS DO TRATAMENTO

- Determinação da DVO correta.
- Registo com arco facial e montagem em articulador semi-ajustável.
- Enceramento diagnóstico 44-35, e *mock-up* em resina bisacrílica.
 - NOTA: re-anatomização do equador dentário no 44 e 35 para permitir colocação de ganchos protéticos retentivos.
- Restauração direta dos dentes 45 a 34 com *molding-technique* em resina composta nanohíbrida Spectra ST™ Denstply® aquecida.

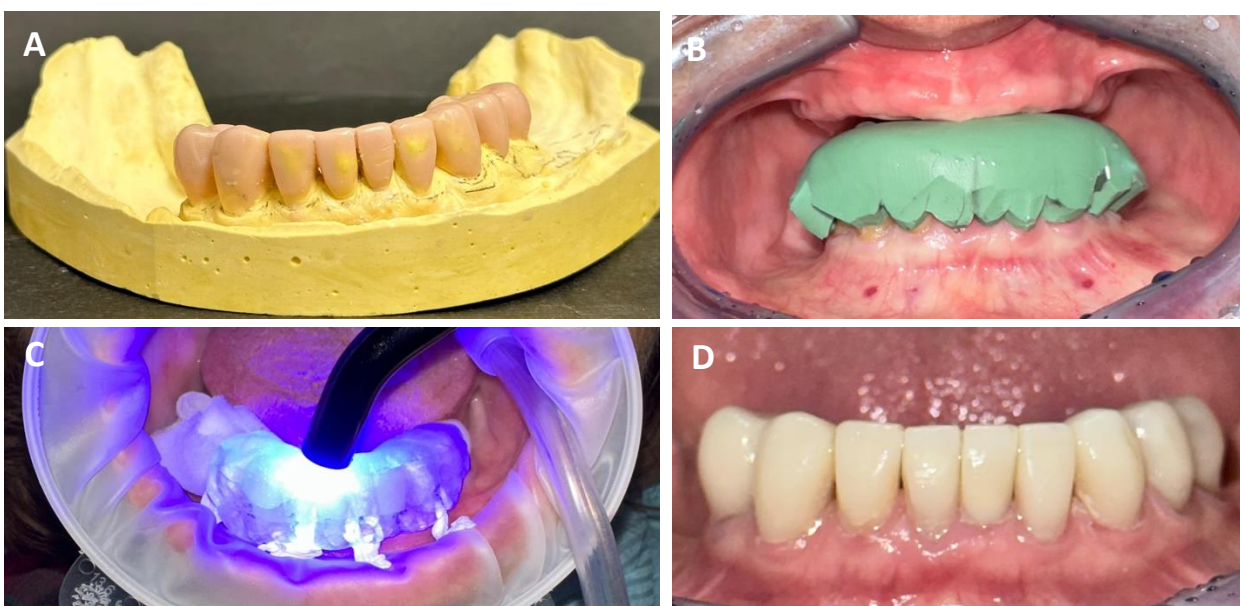


Figura 3. (A) Enceramento, (B) fotografia intra-oral com chave de silicone do *mock-up*, (C) Execução *molding-technique* (D) Restaurações em resina composta.

ETAPAS DO TRATAMENTO (CONT.)

- Previamente à restauração dos dentes 44-35:
 - Seleção da cor por registo fotográfico (corpo dentinário D1/D3 e E1 terço incisal e médio, A2 para terço cervical)
 - Micro abrasão mecânica das superfícies de esmalte
 - Aplicação de sistema adesivo Optibond FL™Kerr™
- Reabilitação protética bimaxilar
 - Impressões com moldeiras individuais, não perfuradas, com espaçamentos seletivos.
 - Impressão de selamento periférico com silicone *putty-soft* e da área chapeável com silicone *light*.
 - Registo intermaxilar: verificação DVO, posicionamento dos rolos de articulação na crista alveolar, plano oclusal e linhas estéticas e funcionais.
 - Próteses foram terminadas e colocadas, com bom suporte, estabilidade e retenção.

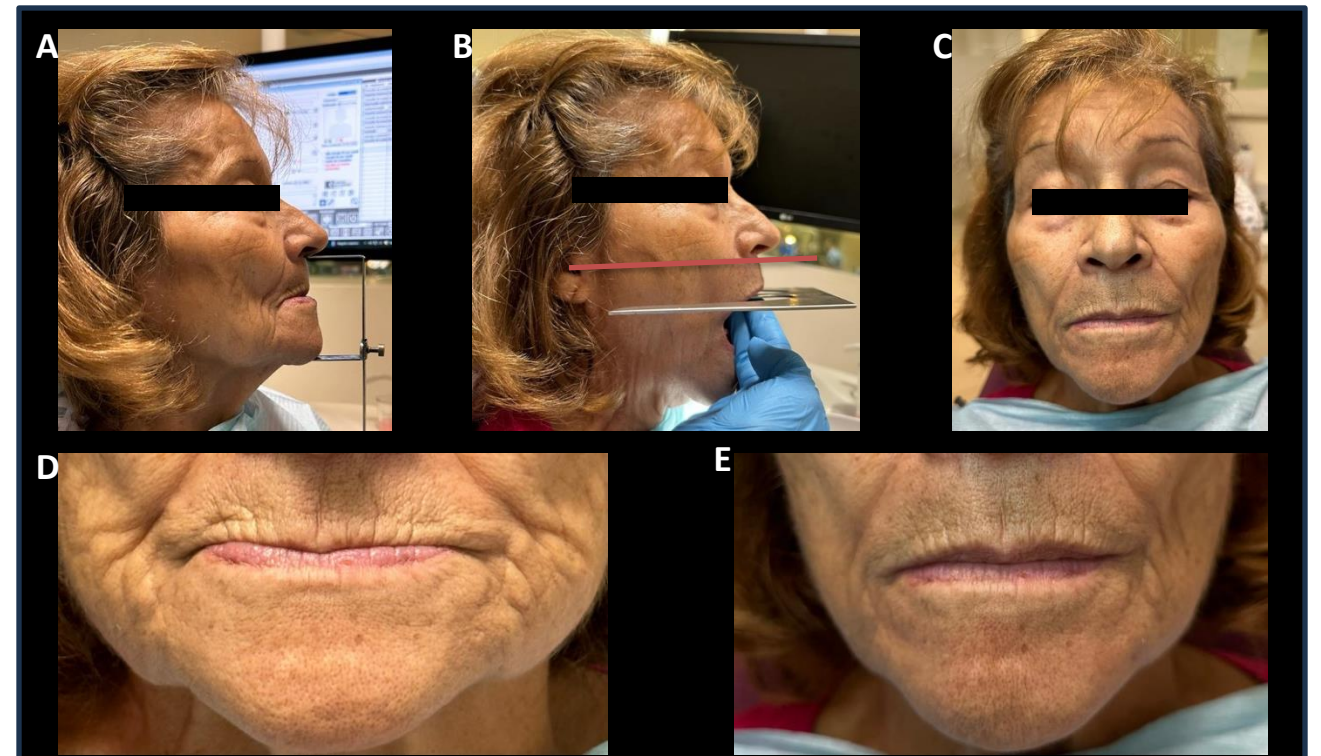

Figura 4. (A) Avaliação DV, (B) Determinação da orientação do plano oclusal, (C) Fotografia extra-oral da DVR (D) colapso da mordida sem próteses (E) *close-up* da DVR com rolos de articulação

alteração da DVO > relações intermaxilares corretas

INTERDISCIPLINARIDADE: Dentisteria & Prótese Removível

modificação equador dentário para retenção da PPR

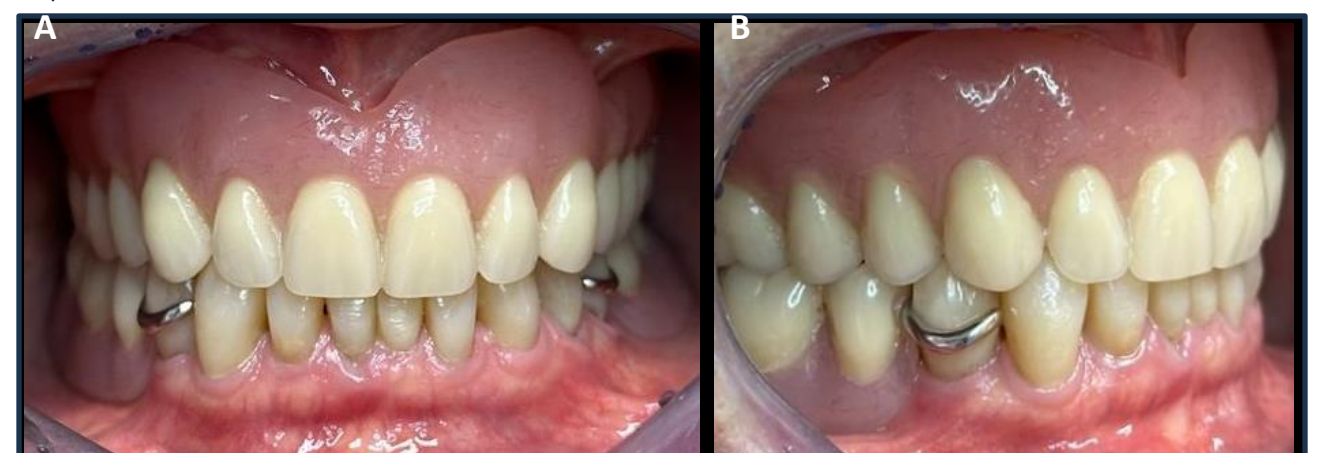


Figura 5. (A) Reabilitação finalizada, (B) Controlo após 6 meses.

Controlo semestral: paciente satisfeita. Restaurações satisfatórias (nível Alfa, critérios United States Public Health Service modificados).

DISCUSSÕES E CONCLUSÕES

O restabelecimento de relações oclusais corretas com próteses removíveis, parciais e/ou totais, combinada com restaurações diretas dos dentes remanescentes, permite obter uma reabilitação oral final satisfatória a um custo relativamente reduzido.

BIBLIOGRAFIA

- Dietschi D, Shahidi C, Krejci I. Clinical performance of direct anterior composite restorations: a systematic literature review and critical appraisal. *Int J Esthet Dent.* 2019 Jan 1;14:252–70.
- Carr AB, Brown DT. *McCracken's Removable Partial Prosthodontics.* 12th Edition. Elsevier Mosby.
- Basker RM, Davenport JC, Thomason JM. *Prosthetic treatment of the edentulous patient.* 5th Edition. 2012. Wiley-Blackwell.