



SUPRANUMERÁRIO INCLUSO NO MAXILAR SUPERIOR – A PROPÓSITO DE UM CASO CLÍNICO 42

Ângelo T.*; Lourenço B.*; Mendes Amaral R.**

*Alunas Finalistas do Mestrado Integrado em Medicina Dentária da Universidade Católica Portuguesa, Viseu

**Coordenador do Curso, Diretor Clínico e Docente responsável pela área de Medicina Oral, Oncologia e Patologia Oral do Mestrado Integrado em Medicina Dentária da Universidade Católica Portuguesa, Viseu

Introdução

As alterações no desenvolvimento dentário podem resultar no aparecimento de dentes supranumerários, com a consequente alteração no número de dentes. Descrita como ocorrendo em cerca de 1 a 4% da população, a sua incidência é maior no sexo masculino. A etiologia destes dentes ainda é desconhecida, no entanto, várias teorias têm sido apresentadas como o atavismo, dicotomia do gérmen dentário, hiperatividade da lâmina dentária, anomalias no desenvolvimento e fatores genéticos. A presença destes dentes na arcada podem causar uma variedade de complicações desde a retenção ou erupção ectópica dos dentes adjacentes, deslocamento ou apinhamento dentário, diastemas, reabsorções radiculares e quistos dentígeros.

Caso clínico

Identificação	JAC, sexo masculino, 66 anos
Sintomatologia	Doente sem antecedentes médicos patológicos relevantes, com dor à palpação na região vestibular entre os dentes 1.1 e 1.2 (vitais, sem mobilidade e ausência de dor à percussão vertical e horizontal)
Exames complementares e diagnóstico	<u>Ortopantomografia e radiografia periapical</u> revelaram massa radiopaca bem delimitada, com opacidade semelhante aos dos tecidos dentários adjacentes em posição de inclusão vertical com inclinação distal, em tudo sobreponível à imagem radiológica de um canino incluído (Fig. 1 e 2) <u>TAC</u> foi requisitada para se obter informações mais detalhadas evitando a sobreposição de estruturas ósseas e dentárias
Tratamento	Remoção do supranumerário sob anestesia local, com subquente cicatrização por primeira intenção sem quaisquer intercorrências pós-operatórias (Figs. 3)

Exames complementares

Procedimento cirúrgico

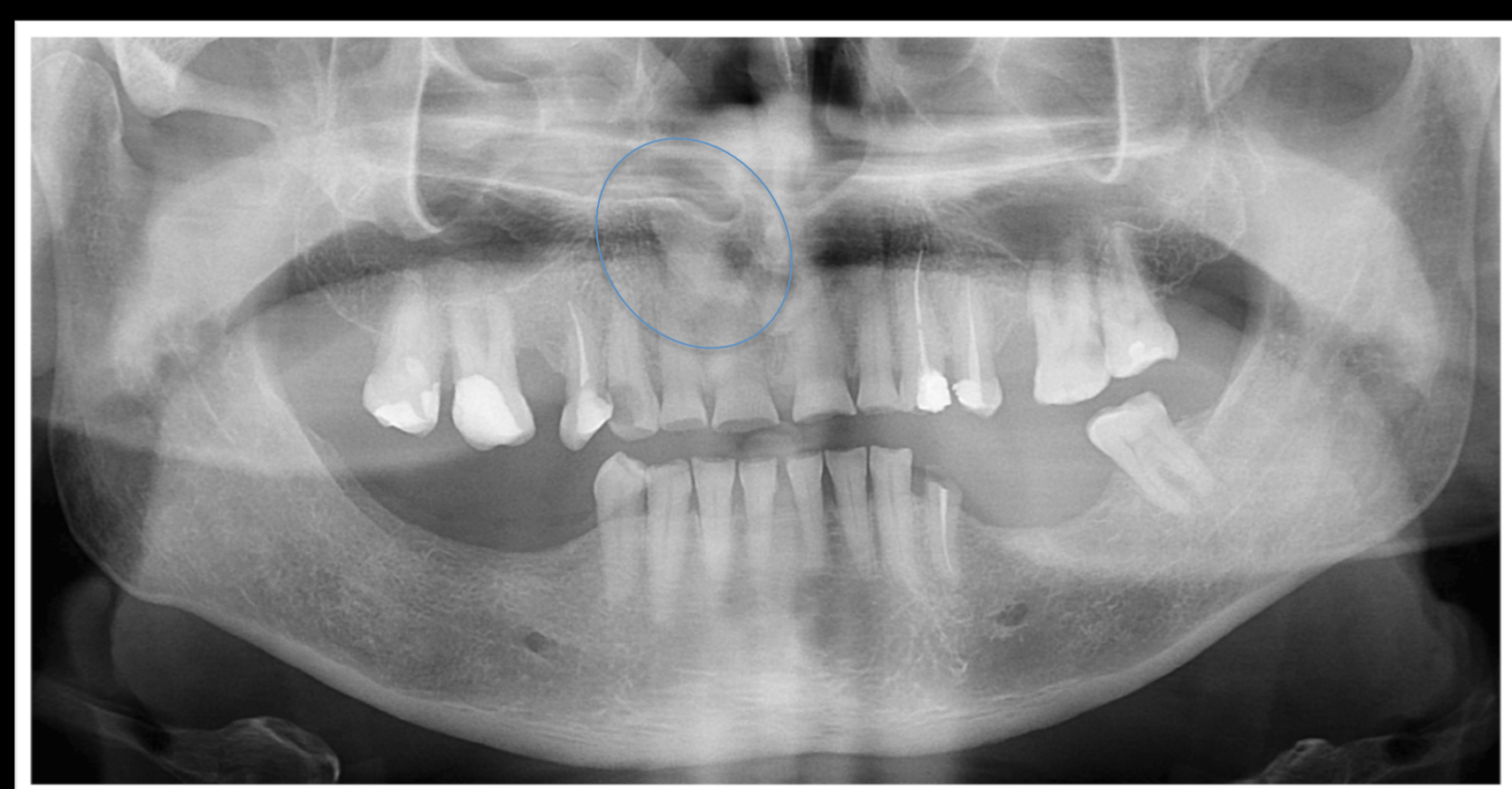


Fig.1

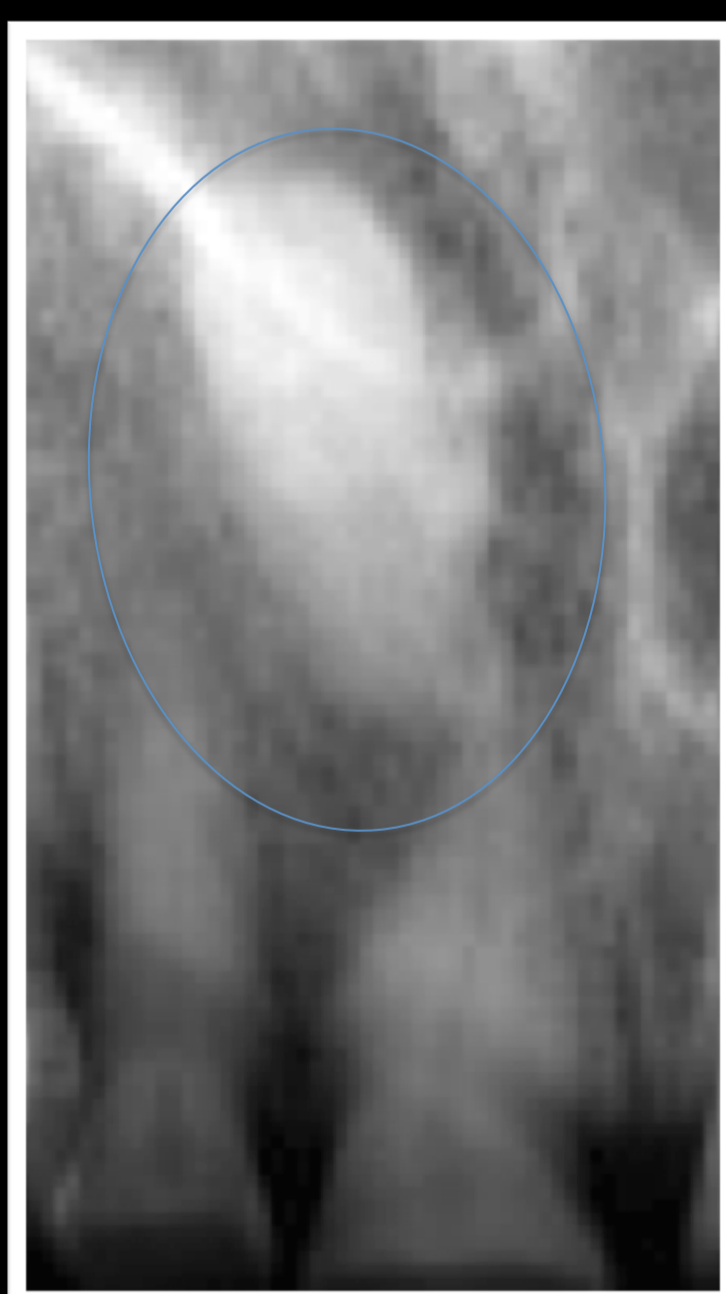
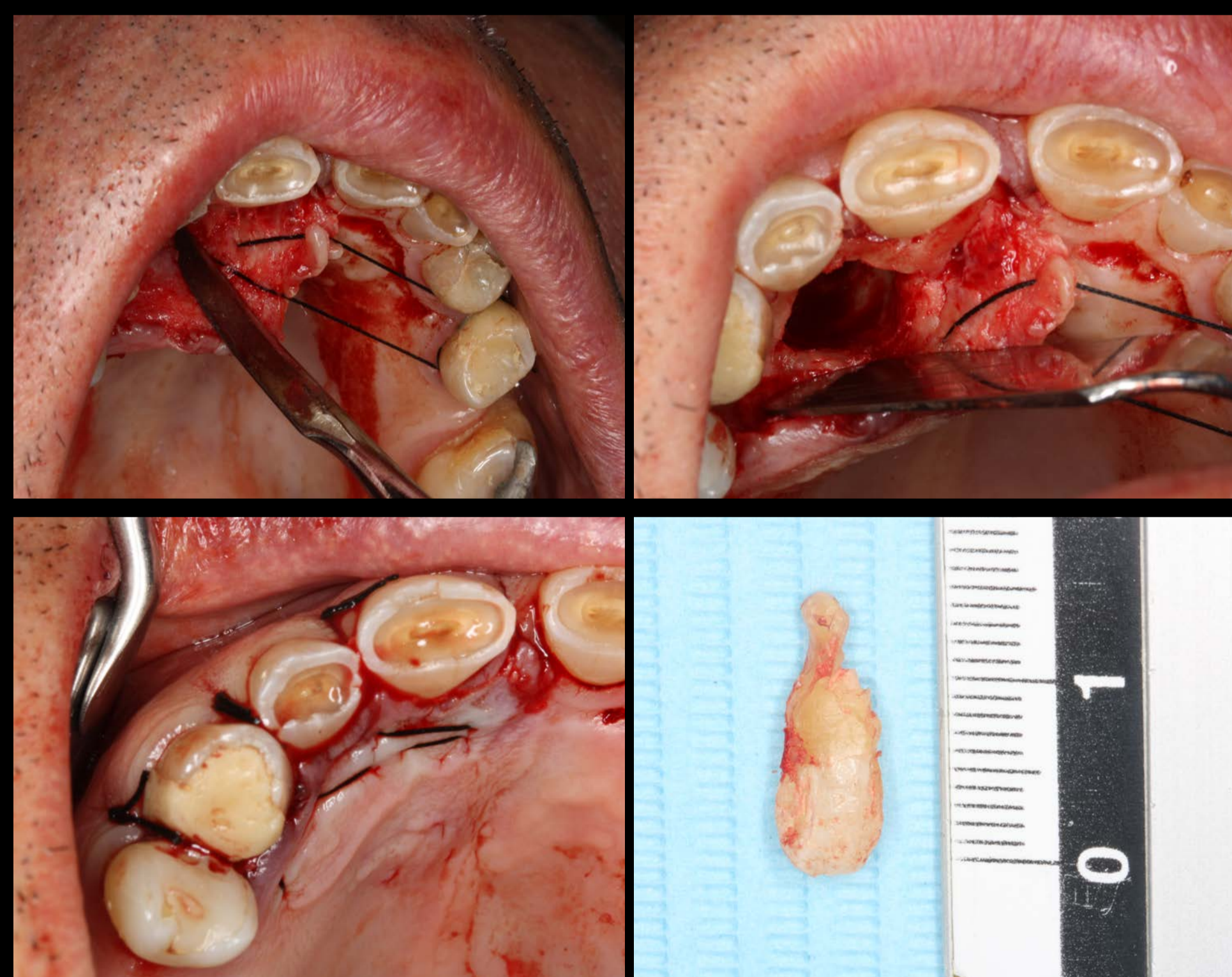


Fig.2



Figs.3

Discussão

Conclusão

Dada a presença do 1.3 na arcada, os exames radiológicos foram indispensáveis no diagnóstico, mormente na avaliação da morfologia do dente supranumerário, na sua localização, inclinação, distância em relação aos dentes adjacentes e estruturas anatómicas e no consequente planeamento do acto cirúrgico.

Os dentes supranumerários deverão ser removidos cirurgicamente visando a prevenção do aparecimento de complicações associadas aos mesmos. No presente caso, a escolha do exame imagiológico adequado revelou-se essencial quer na confirmação do diagnóstico, quer na definição da abordagem cirúrgica.