

Movimento das vibrissas após secção do nervo facial em rato: sutura ou selante de fibrina?

Daniela Vieira Buchaim^{*1}, Antonio de Castro Rodrigues², Rogerio Leone Buchaim², Rui Seabra Ferreira Junior³, Benedito Barraviera³, Jesus Carlos Andreo²

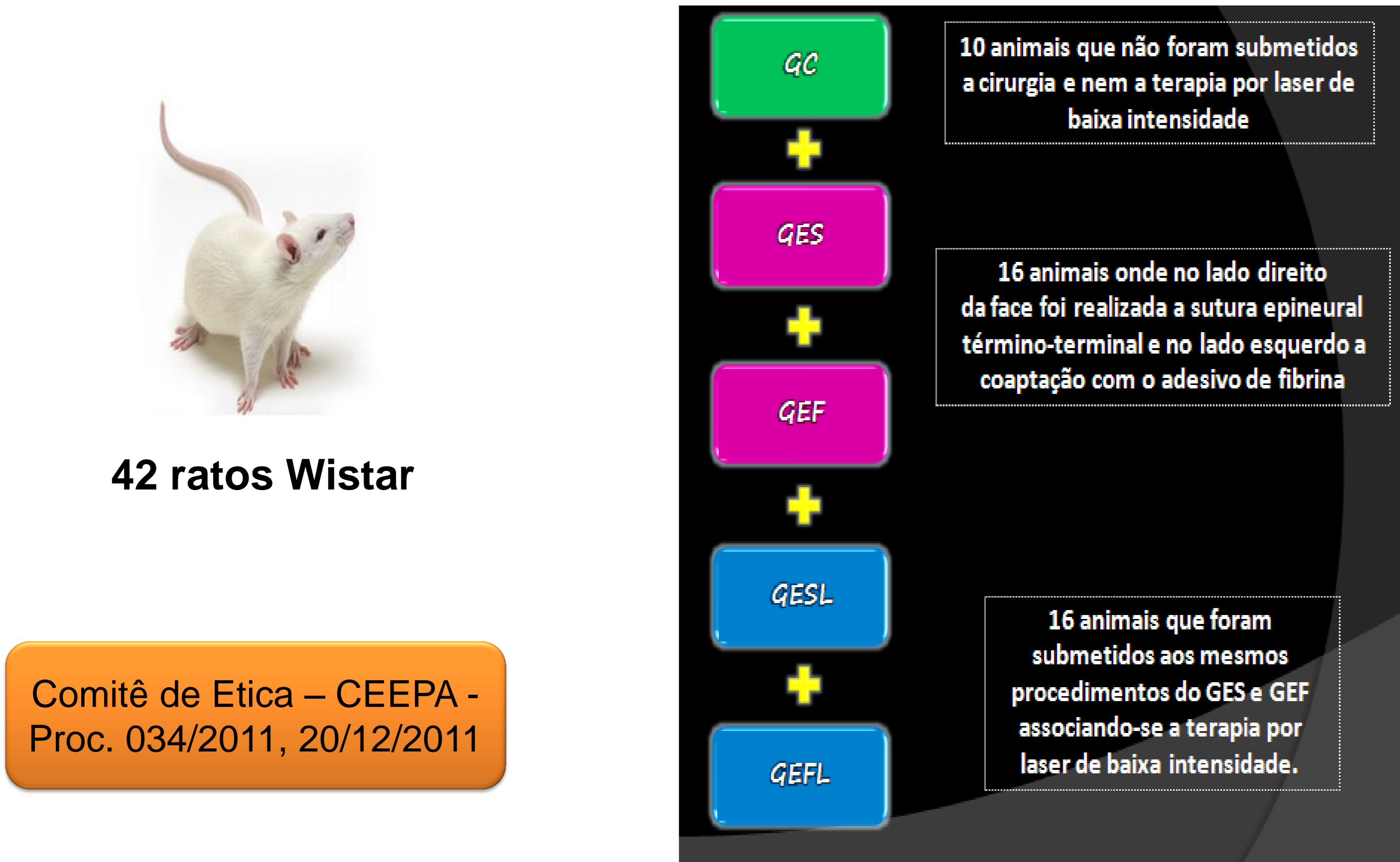¹Universidade de Marília (UNIMAR) - Brasil, ²Universidade de São Paulo - Faculdade de Odontologia de Bauru (FOB/USP) - Brasil, ³Centro de Estudos de Venenos e Animais Peçonhentos da Universidade Estadual Paulista (CEVAP/UNESP) – Brasil.

Introdução e Objetivos

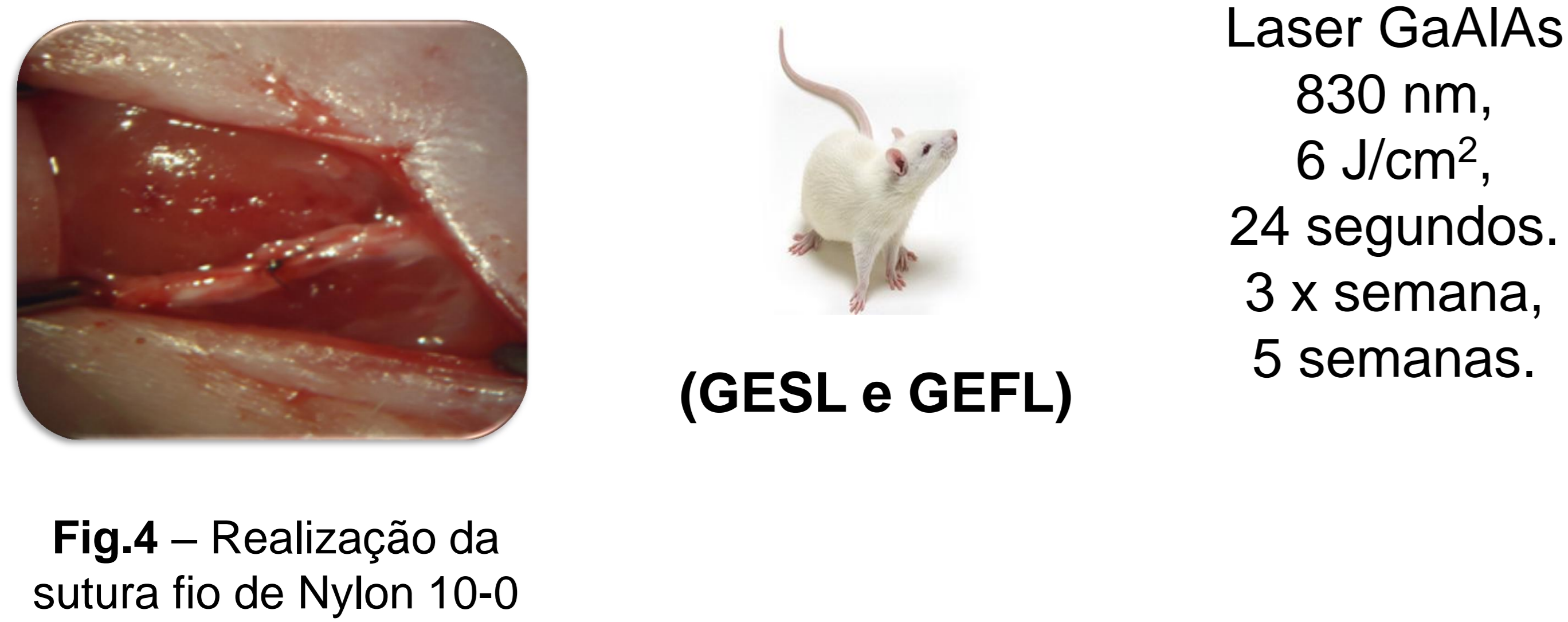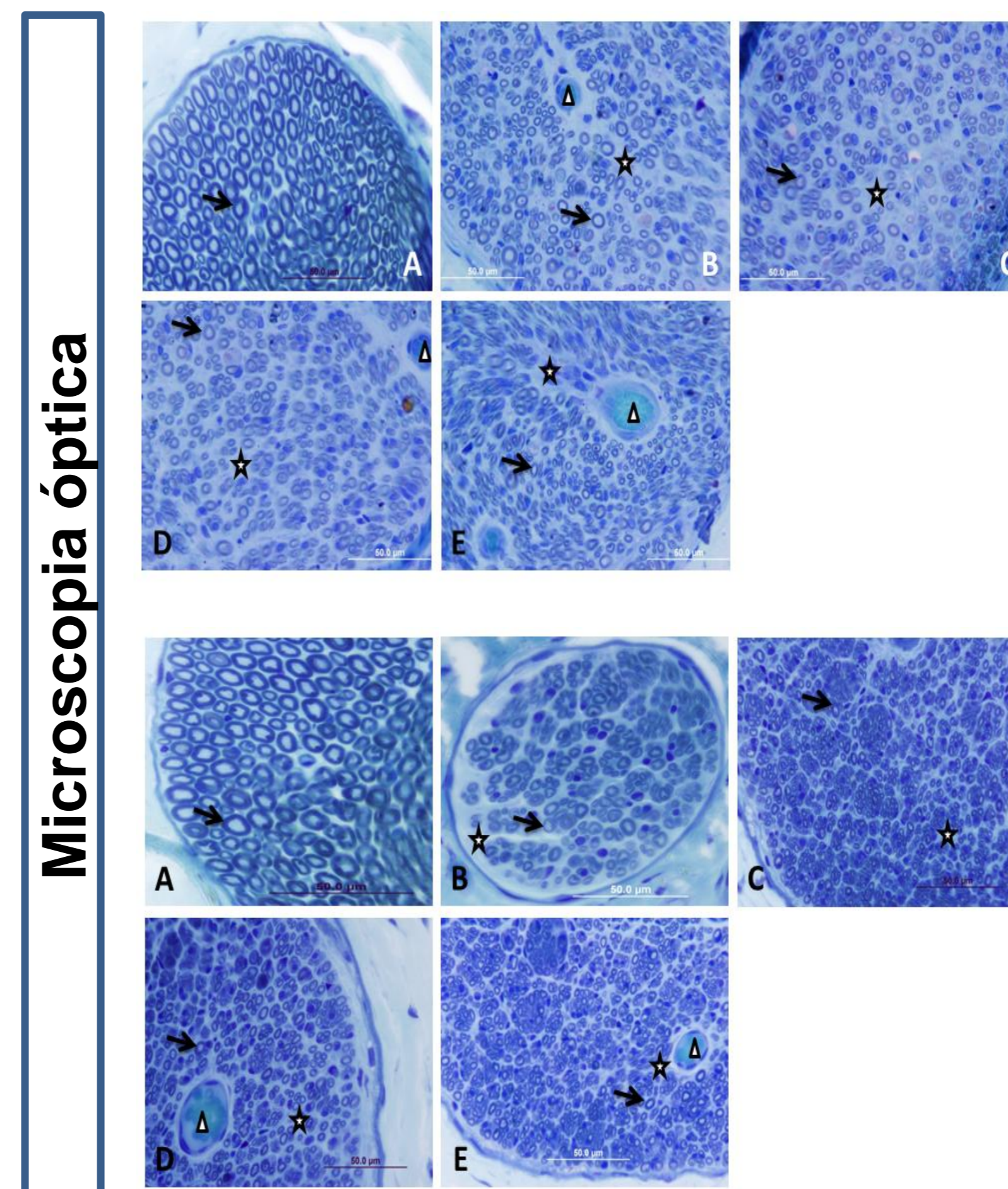
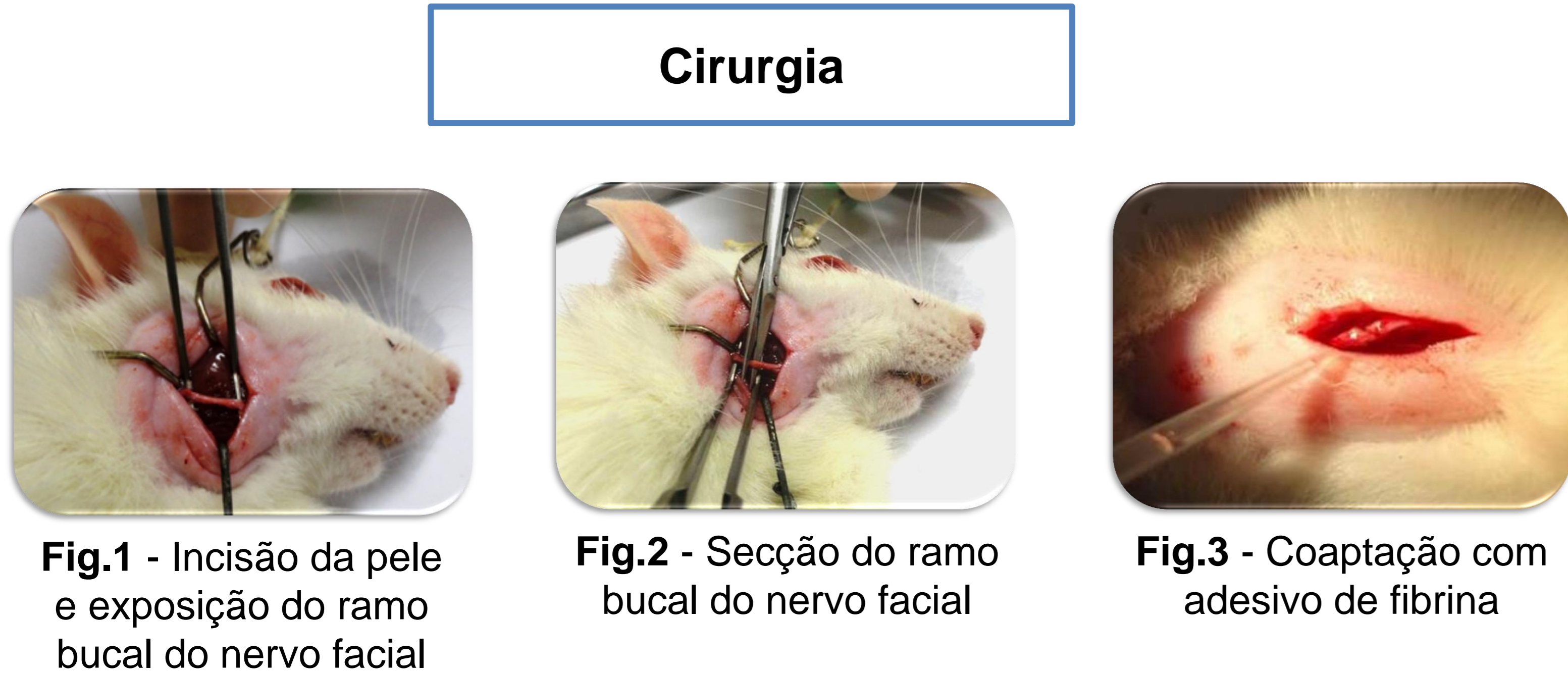Lesões ou acidentes que levam à perda da expressão facial alteram o equilíbrio psíquico e podem prejudicar o convívio social. O objetivo deste estudo foi analisar os movimentos das vibrissas de ratos após a lesão do ramo bucal do nervo facial ser reparada por dois métodos: a sutura epineural término-terminal ou o novo selante heterólogo de fibrina, e observar se o uso da terapia por laser de baixa potência influencia esse processo de regeneração.

Materiais e Métodos

Resultados



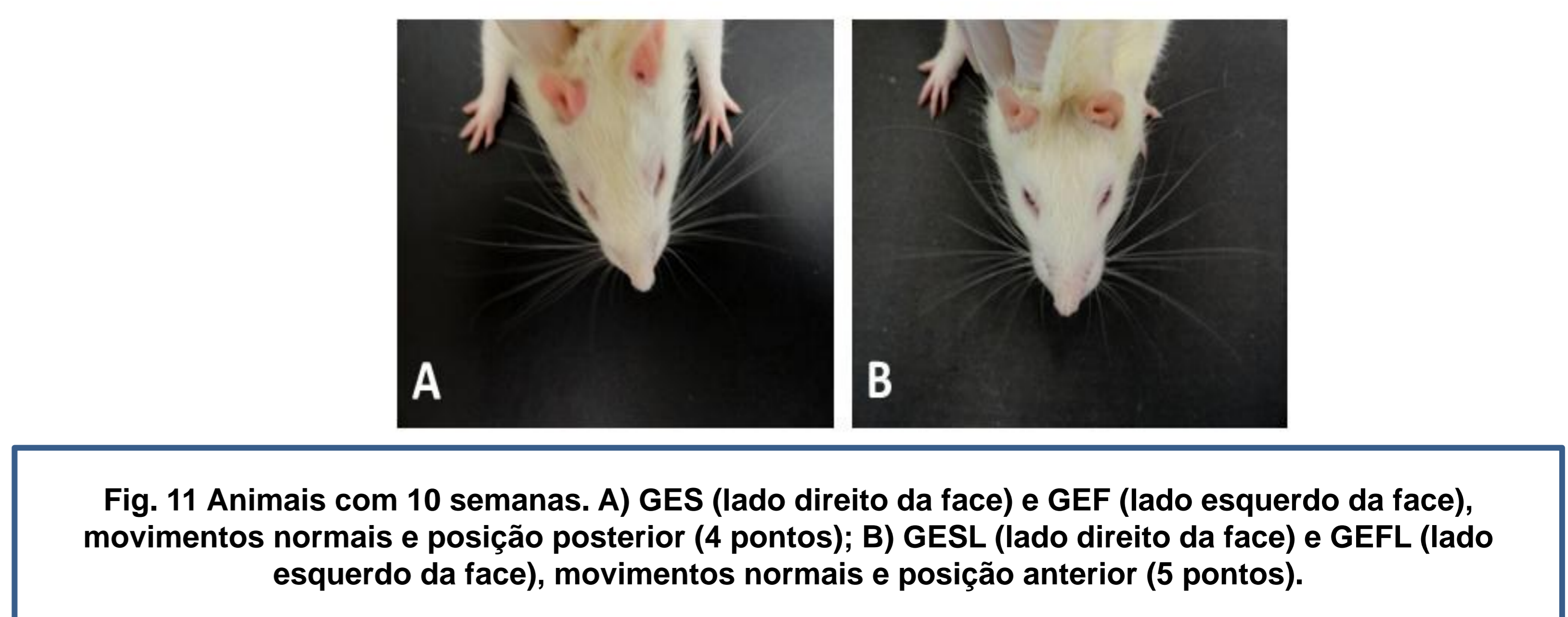
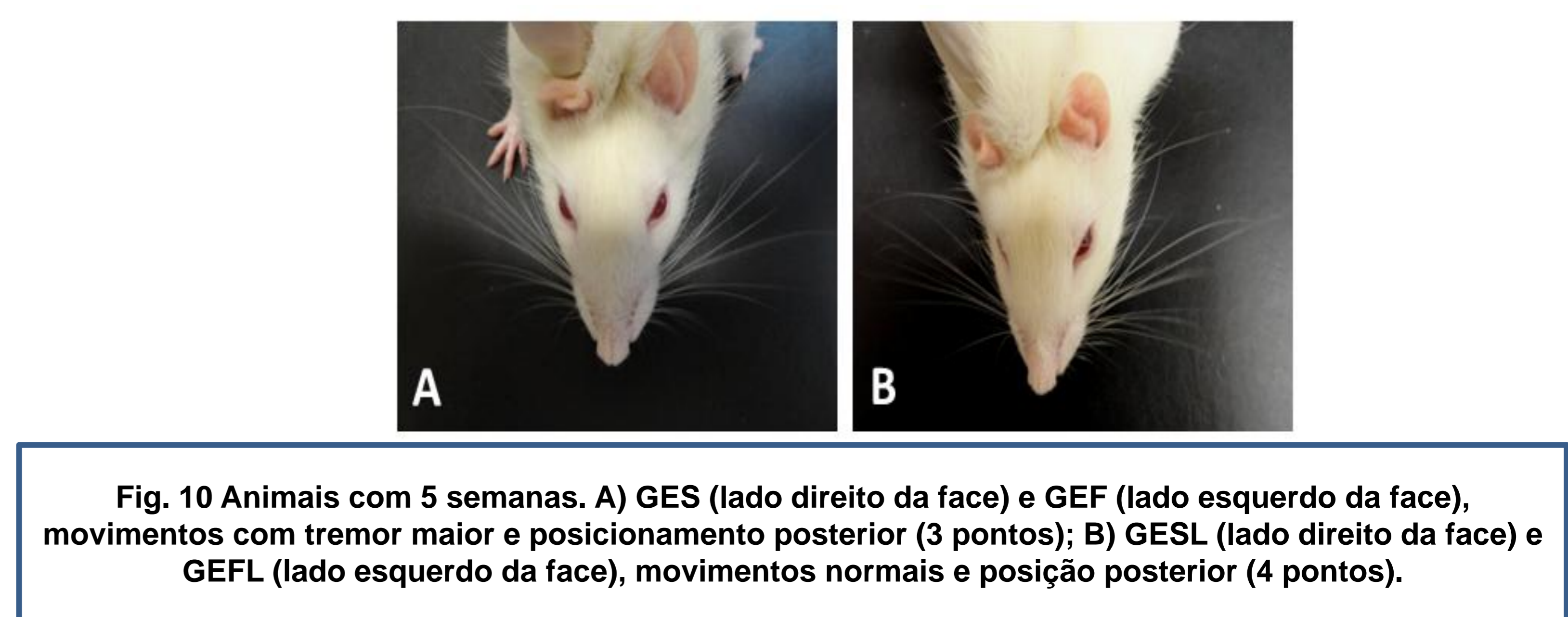
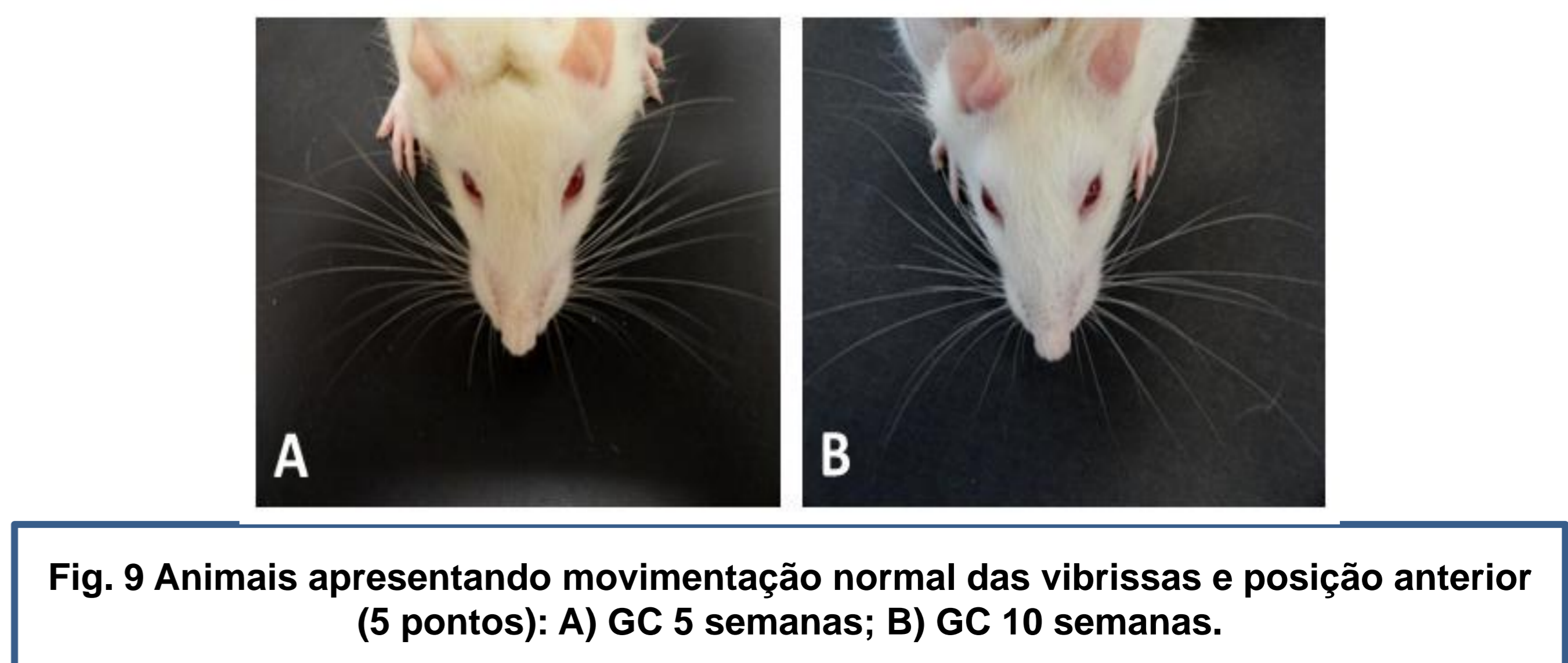
Na análise histomorfológica observou-se o crescimento de axônios, predominantemente mielínicos, para o interior do coto distal do nervo facial em todos os Grupos Experimentais, com aspecto semelhante às fibras do Grupo Controle. O GESL e o GEFL apresentaram melhor pontuação na análise funcional das vibrissas em 5 e 10 semanas pós-cirurgia, quando comparados aos grupos GES e GEF.



Análise dos movimentos das vibrissas

Tabela 1- Escala de observação das vibrissas segundo Faria et al., 2006.

PONTUAÇÃO	MOVIMENTO	POSIÇÃO
1	SEM MOVIMENTO	POSTERIOR
2	TREMOR LEVE	POSTERIOR
3	TREMOR MAIOR	POSTERIOR
4	MOVIMENTO NORMAL	POSTERIOR
5	MOVIMENTO NORMAL	ANTERIOR



Os animais foram submetidos à análise funcional das vibrissas e eutanasiados cinco e dez semanas pós-cirurgia para análise histomorfológica dos cotos distais do nervo reparado.

Os animais foram submetidos à análise funcional das vibrissas e eutanasiados cinco e dez semanas pós-cirurgia para análise histomorfológica dos cotos distais do nervo reparado.

Conclusão

Concluiu-se que as duas técnicas de reparação permitiram o crescimento dos axônios e que a laserterapia de baixa potência acelerou a recuperação funcional das vibrissas.

Referências

- Buchaim RL, Andreo JC, Barraviera B, Ferreira Junior RS, Buchaim DV, Rosa Junior GM, de Oliveira AL, de Castro Rodrigues A. Effect of low-level laser therapy (LLLT) on peripheral nerve regeneration using fibrin glue derived from snake venom. *Injury*. 2015;46:655-60.
- Faria SD, Testa JRG, Borin A, Toledo RN. Standardization of techniques used in facial nerve section and facial movement evaluation in rats. *Rev Bras Otorrinolaringol*. 2006;72(3):341-7.