



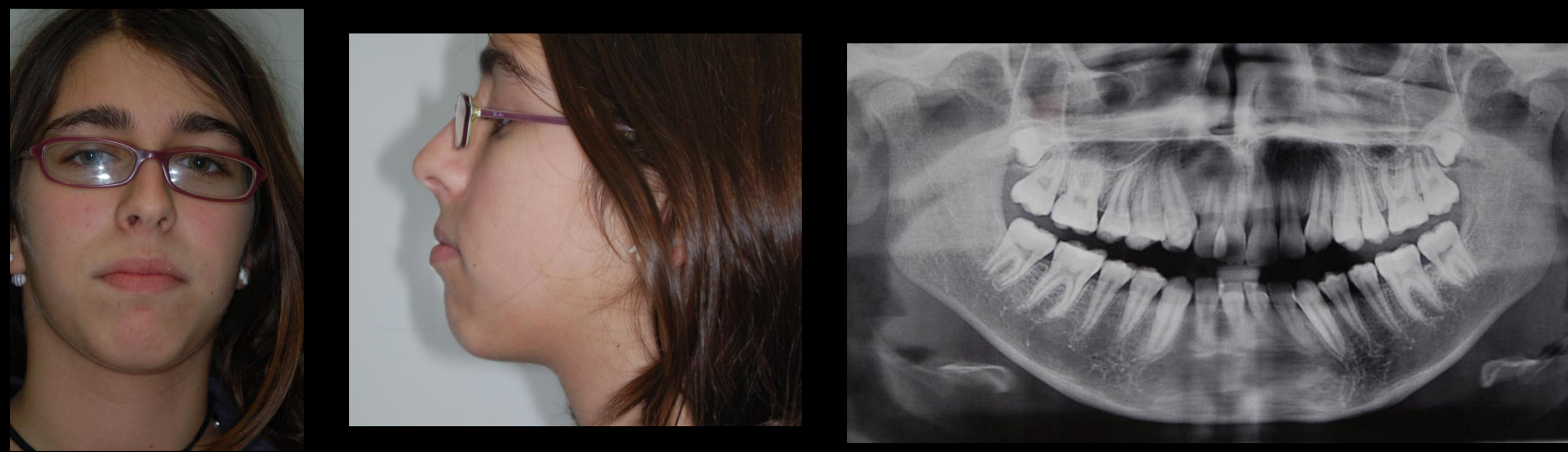
M. Cristina von Zuben (a), Maurício von Zuben (b)

a – Autora, Médica Dentista, ortodontista pelo curso de especialização da Fac. S L Mandic, Campinas
b – Orientador, Professor do curso de especialização em ortodontia da Fac. S L Mandic, Campinas

INTRODUÇÃO

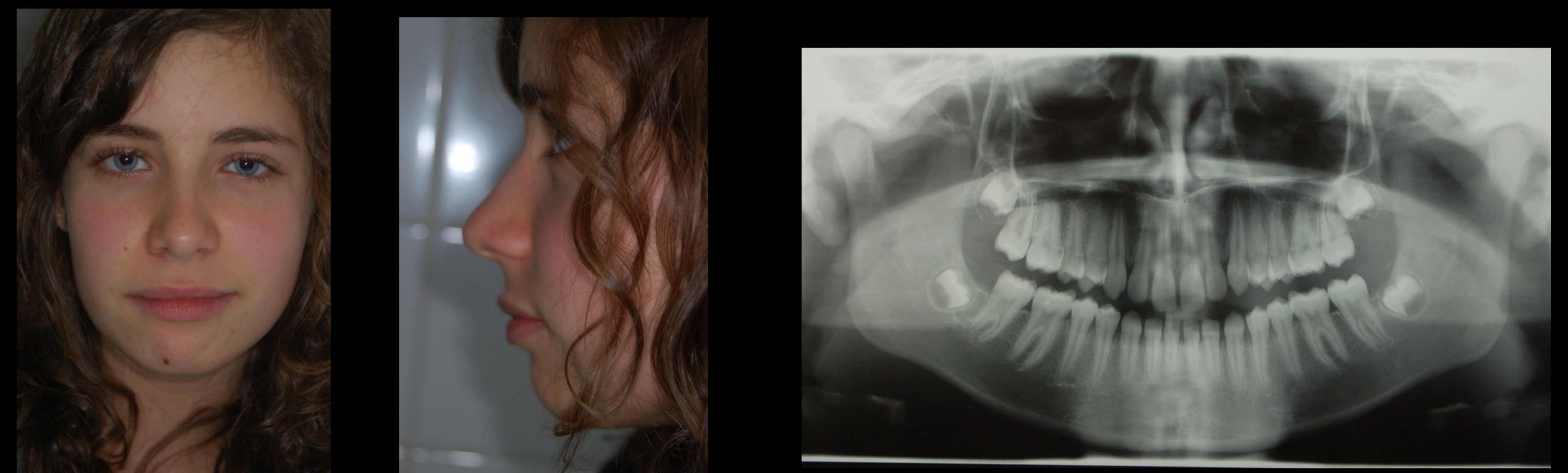
O principal objectivo da terapia Bioprogressiva é proporcionar uma boa relação maxilo-mandibular, tendo como resultado uma correcção funcional automática e utilização do crescimento para benefício do paciente (1)

CASO 1

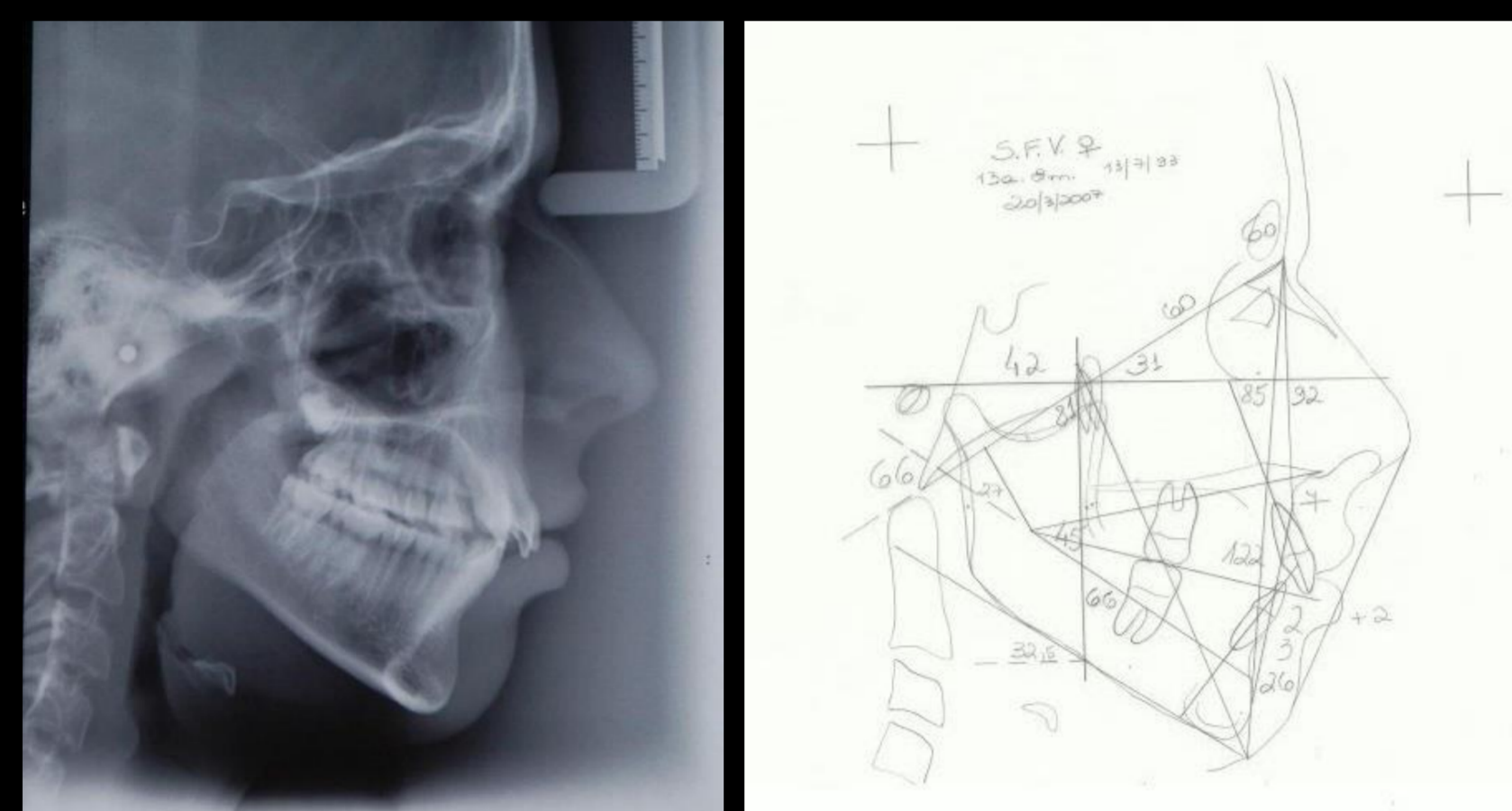


Género feminino, 13 anos e 8 meses de idade, dentição permanente, arcadas estreitas, apinhamento dentário superior e inferior, perfil convexo

CASO 2

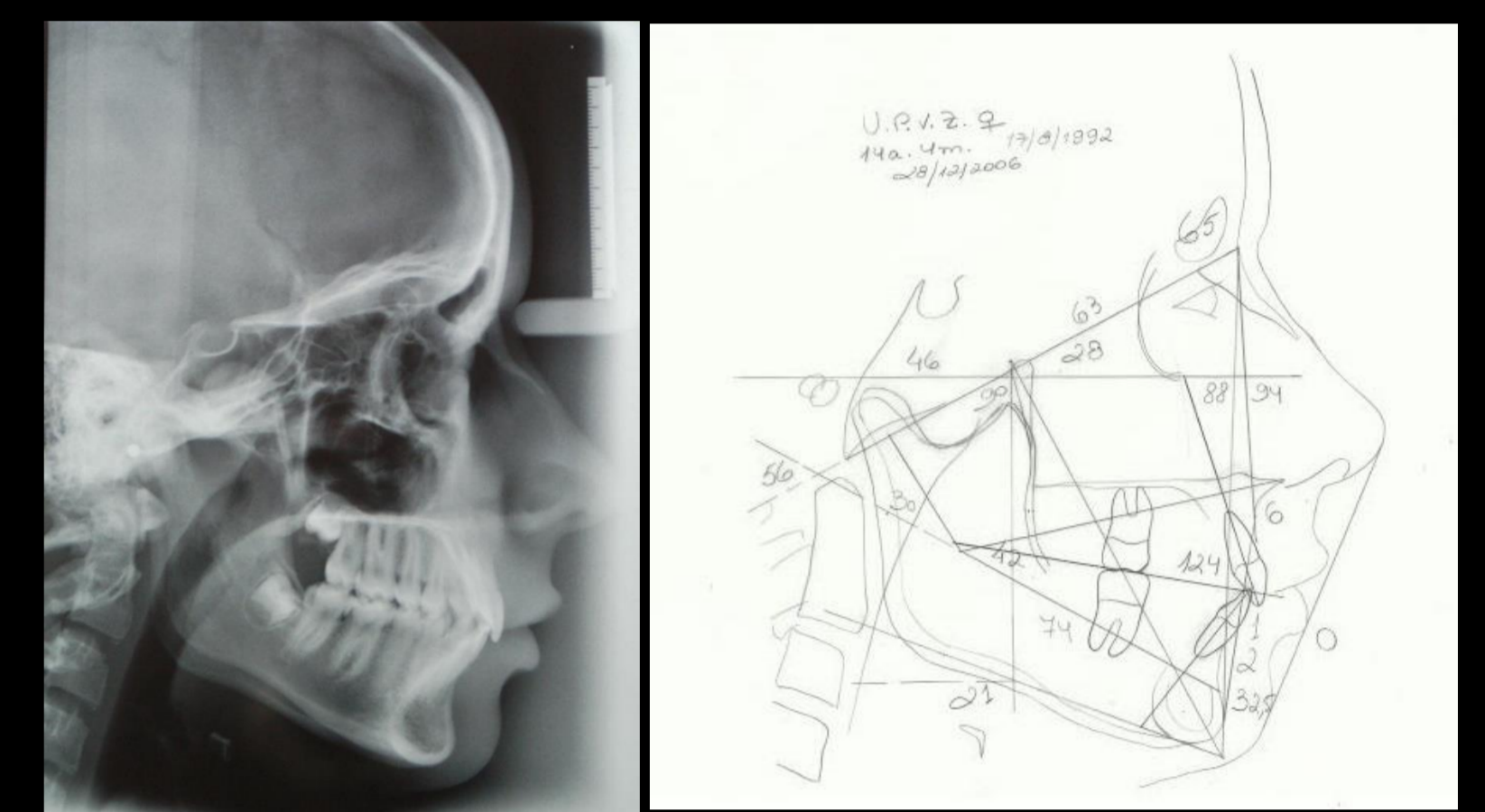


Género feminino, 14 anos e 4 meses, diastemas em ambas as arcadas, relação molar em calsse II subdivisão esquerda e perfil convexo



A análise cefalométrica demonstrou um padrão dolicofacial, classe I molar e plano oclusal desfavorável ao crescimento mandibular

Ambas apresentam o plano oclusal inclinado (acima do ponto xi). De acordo com Ricketts (2), o plano oclusal funcional deve passar abaixo ou ao mesmo nível do ponto xi. Deste modo podem-se evitar interferências durante o movimento de corte dos alimentos, permitindo-se também um crescimento normal da mandíbula



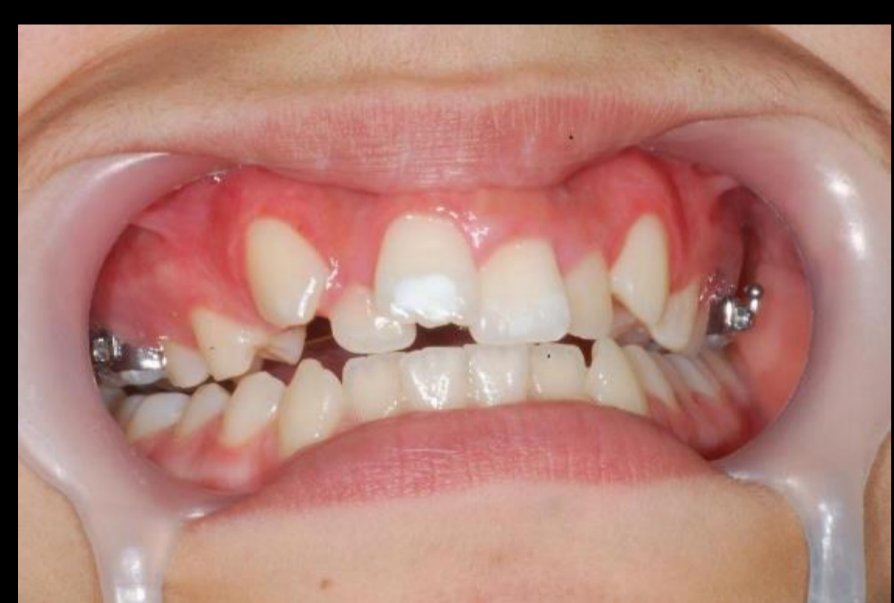A análise cefalométrica de Ricketts demonstrou um padrão normofacial, com medidas craneanas dentro da normalidade. Incisivos superiores extruídos e palatinizados, em sobremordida com os incisivos inferiores, vestibularizados (32,5°) travam o crescimento mandibular

TRATAMENTO E DISCUSSÃO

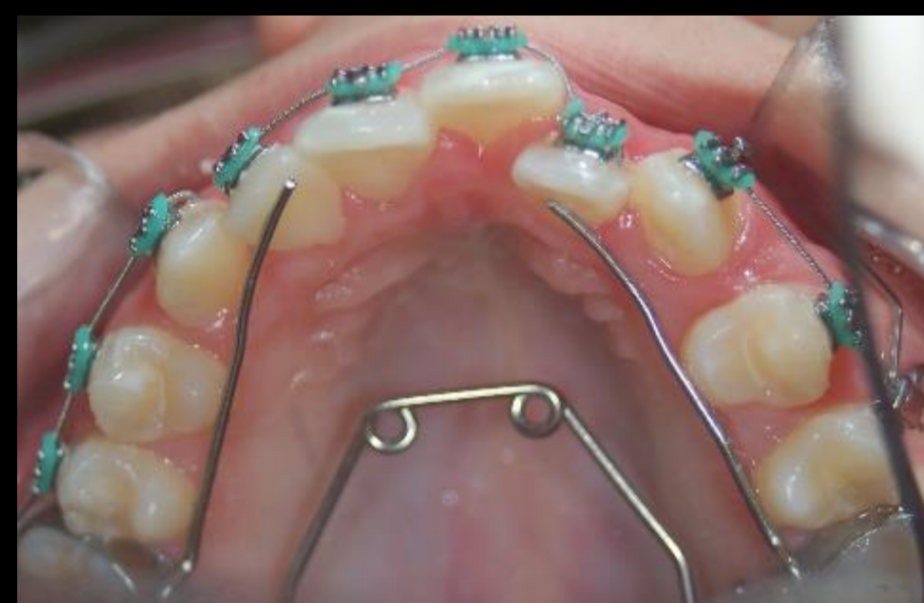Na Terapia Bioprogressiva, o aparelho é colocado de forma progressiva e seccionada. O aparelho Quad-Helix, introduzido por Ricketts em 1975 (3), juntamente com o Arco Utilidade e as mecânicas seccionais (2)(4) são os mais conhecidos e utilizados para o tratamento de diversas más oclusões no período de dentição mista e permanente

O AU inferior promove:

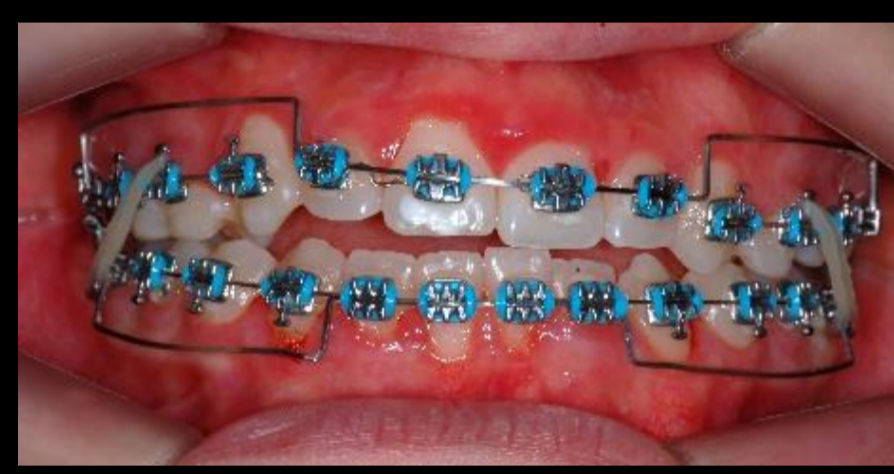
- Expansão da arcada acompanhando a expansão superior
- Expansão dos segmentos laterais inferiores
- Intrusão dos incisivos inferiores, destravando a mordida
- Verticalização dos molares inferiores, favorecendo a correcção do plano oclusal (5)



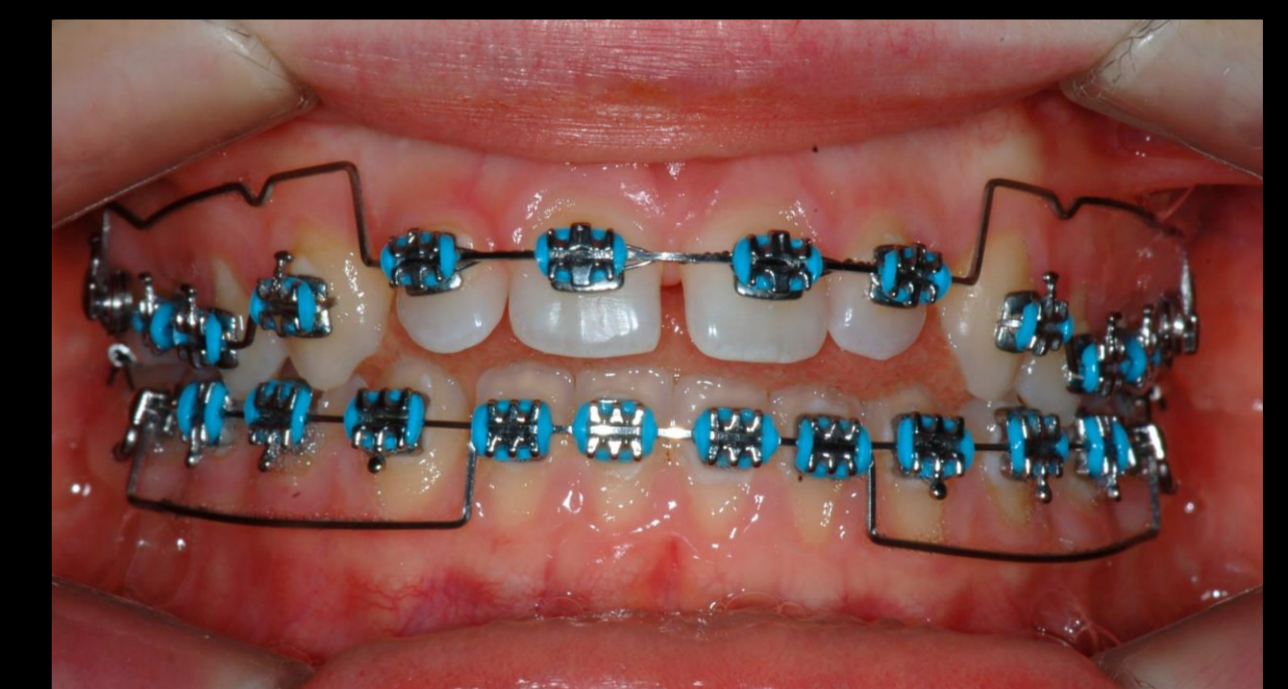
Arco Utilidade



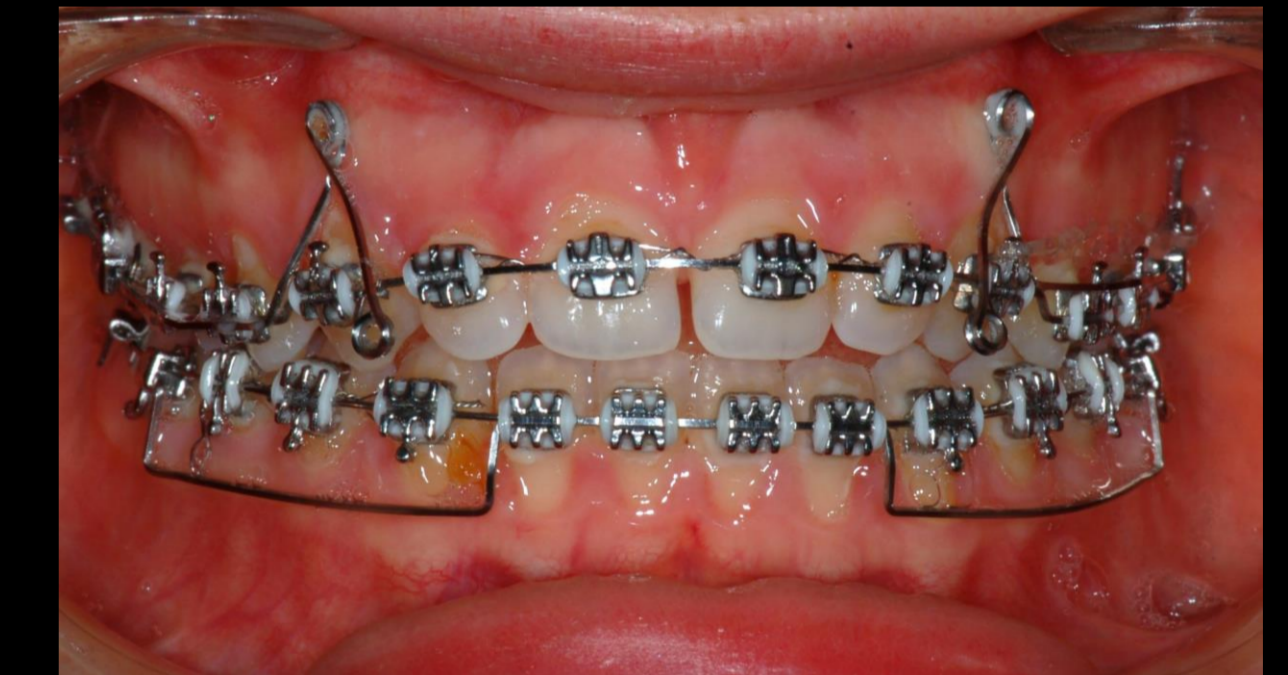Quad-Helix



Elásticos curtos para fechar a mordida



Arco Utilidade

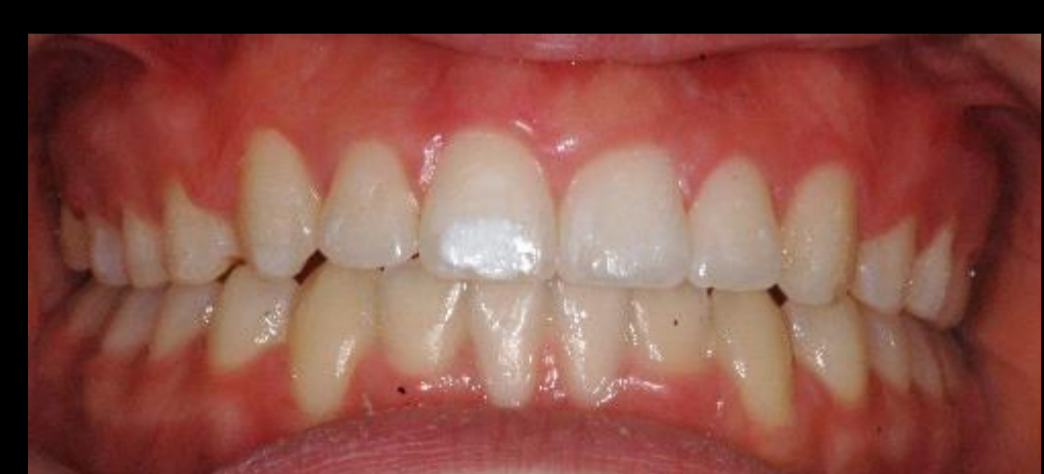

Arco "Las Vegas" para retracção dos incisivos inferiores

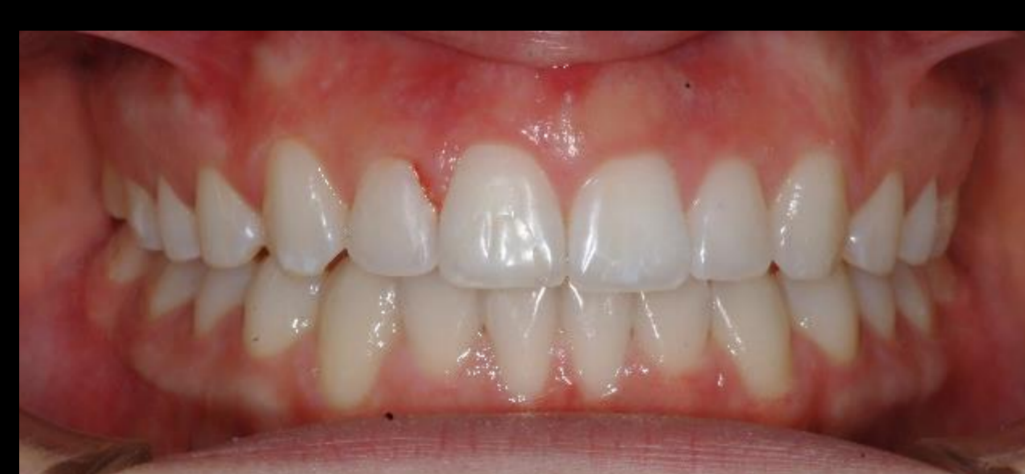DESTRAVAR OCLUSÃO

Os dentes anteriores permanecem desocluídos durante um período de crescimento

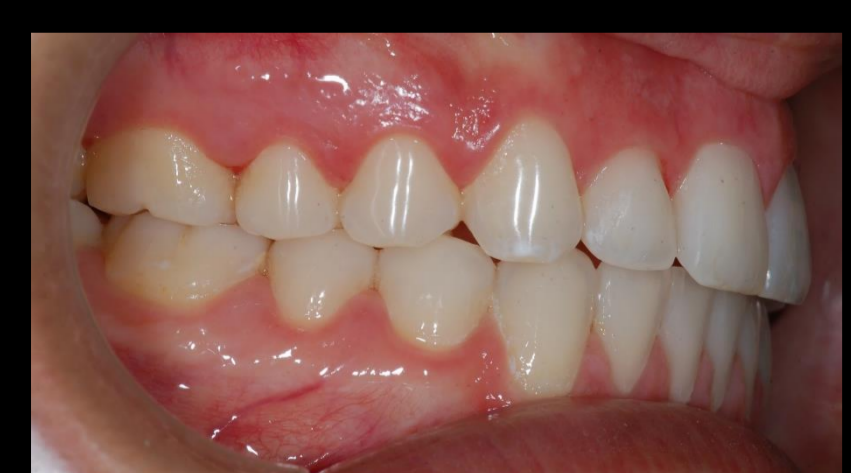Obteve-se um bom resultado, com ângulo interincisivo dentro da normalidade, longo eixo dos incisivos superiores paralelo ao eixo facial, boa intercuspidação e perfil harmonioso



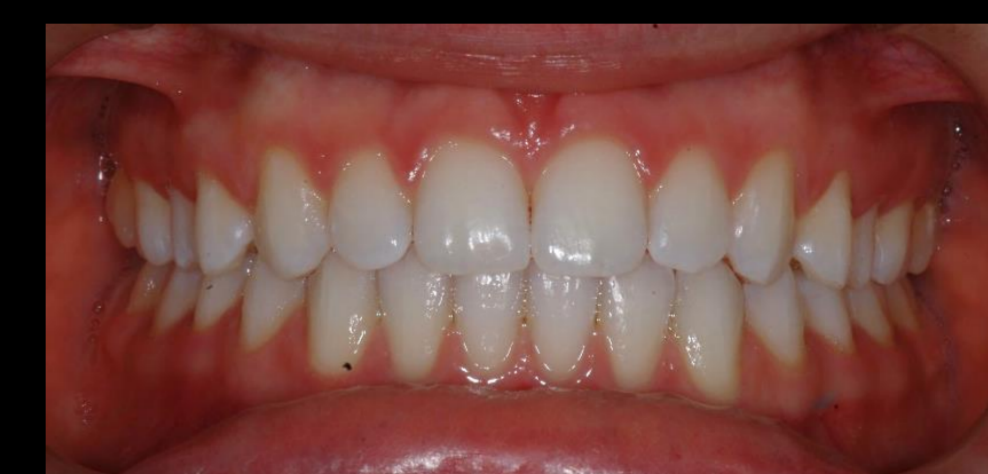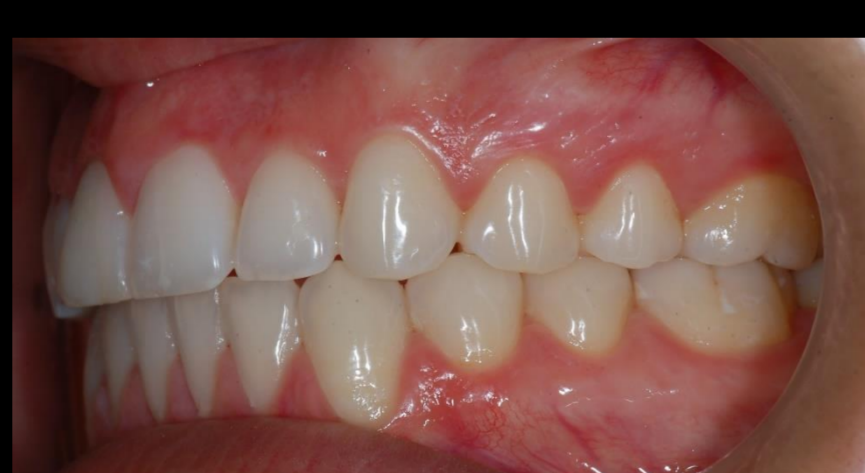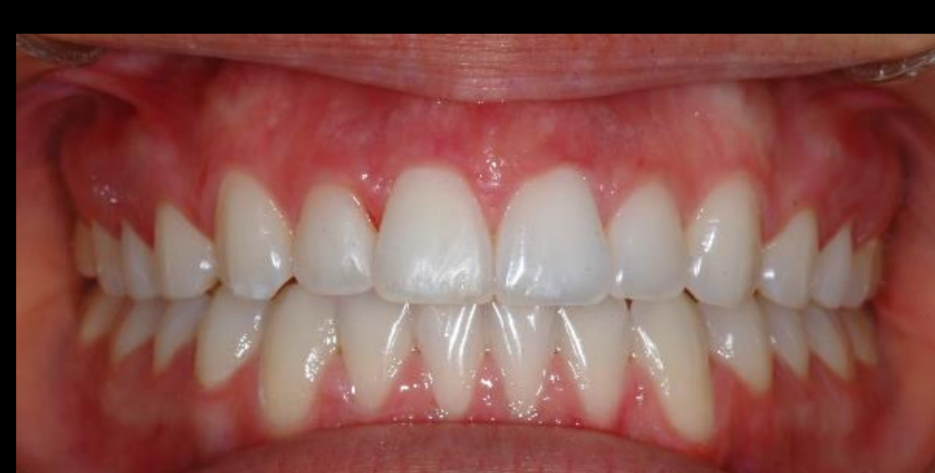Final



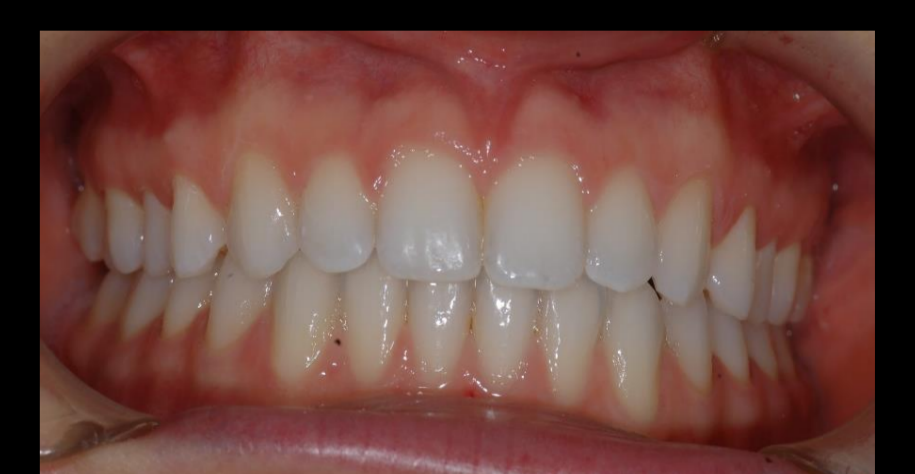1 Ano



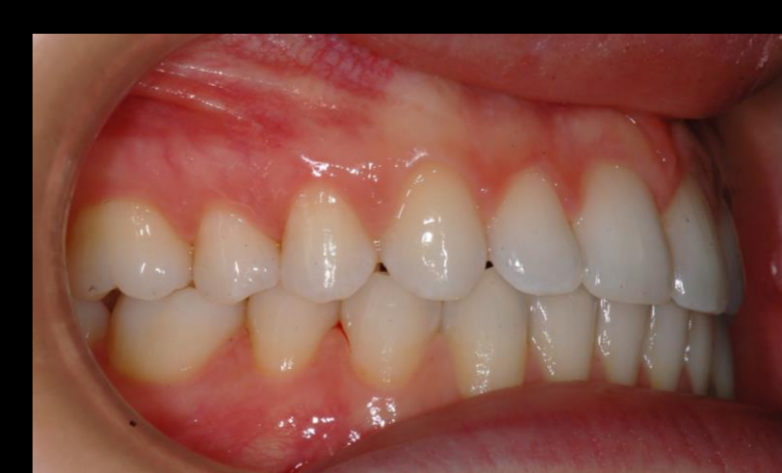4 Anos



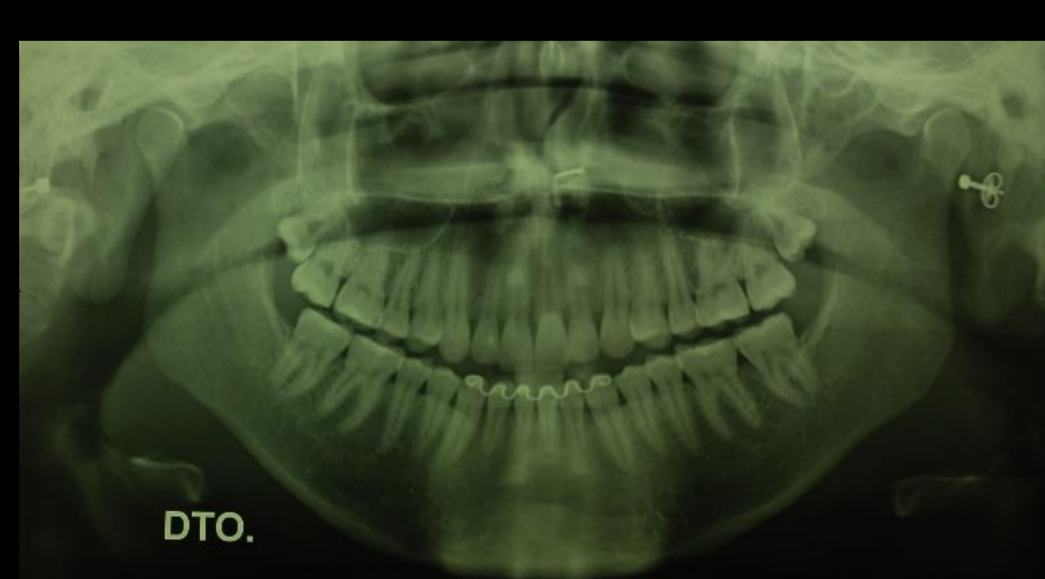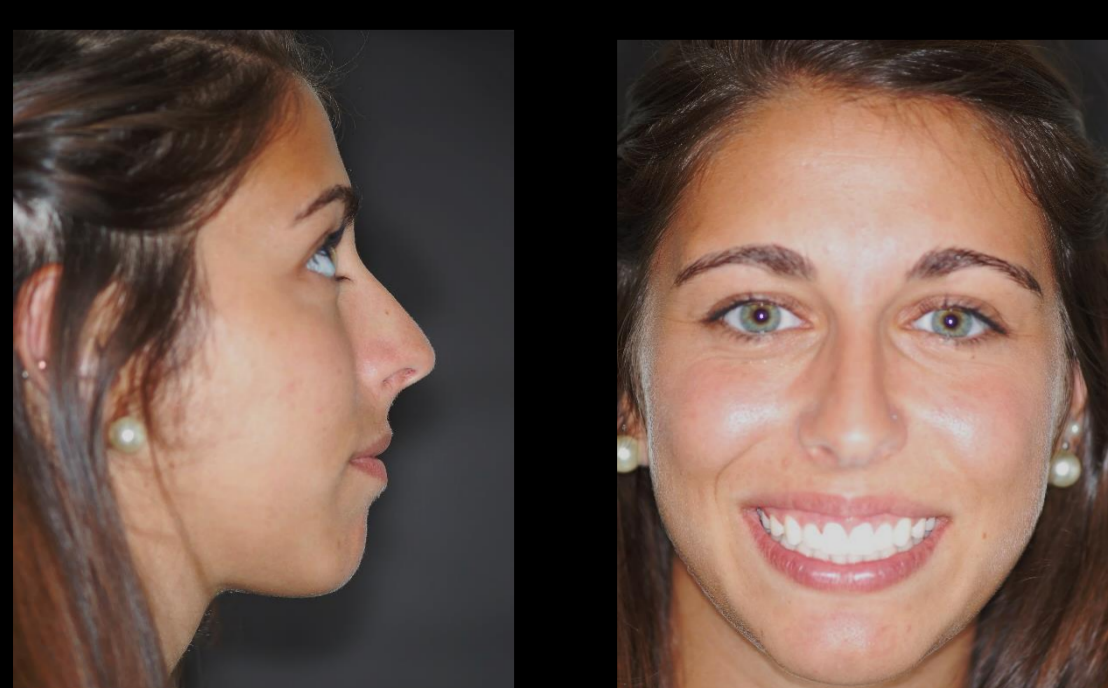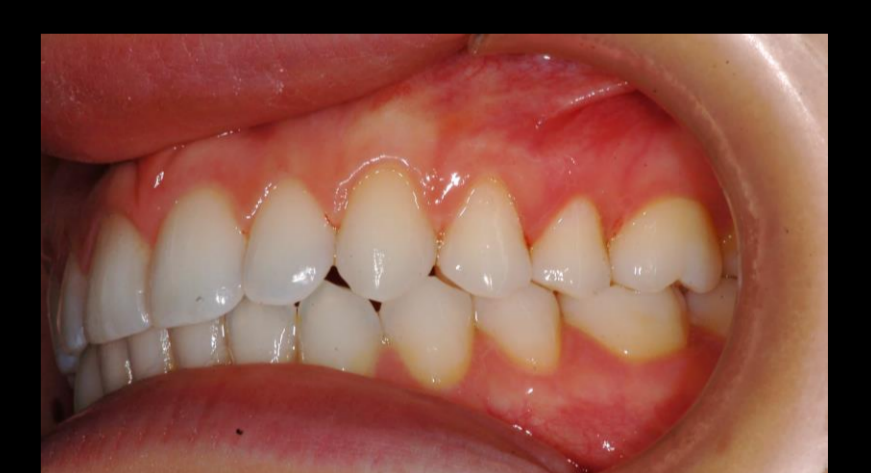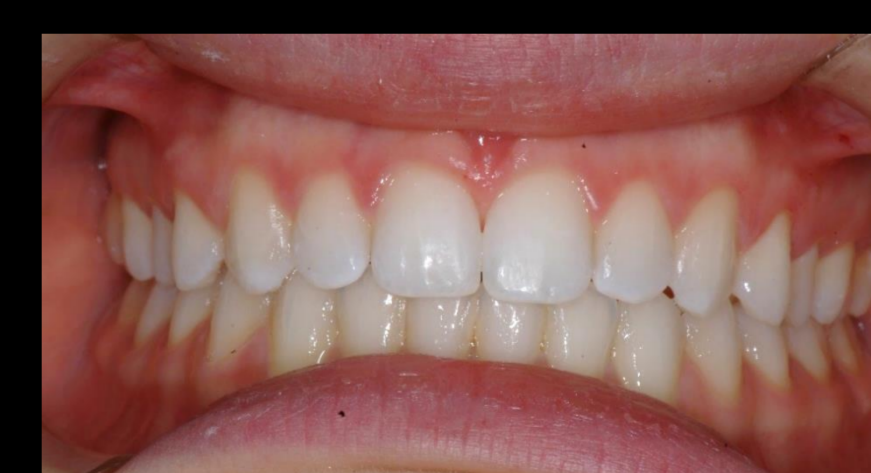Final



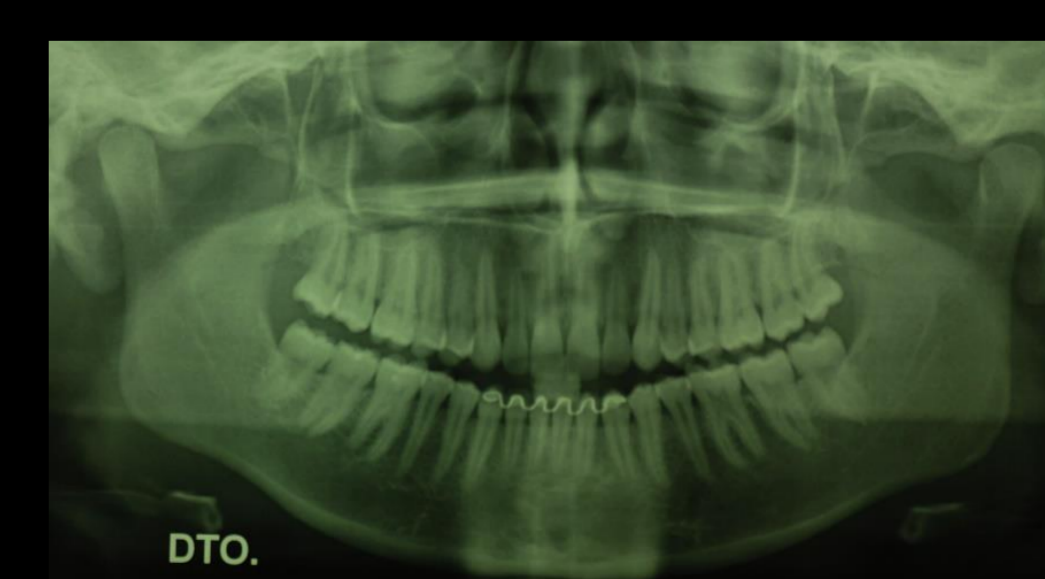
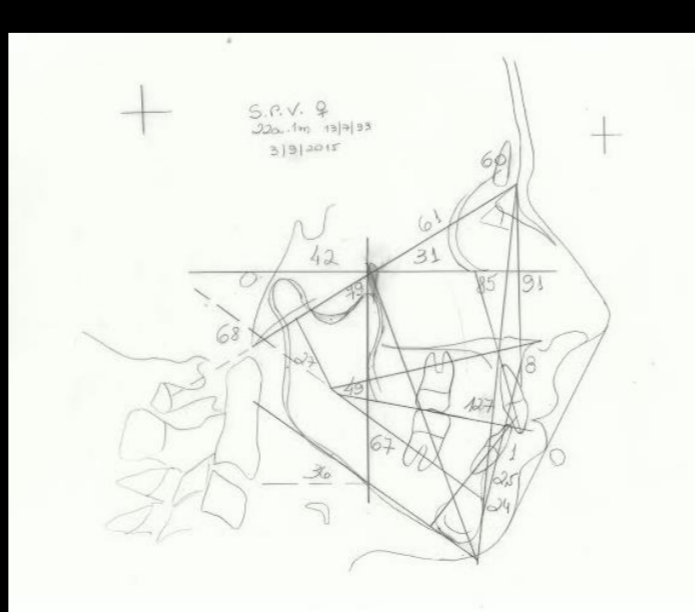
1 Ano



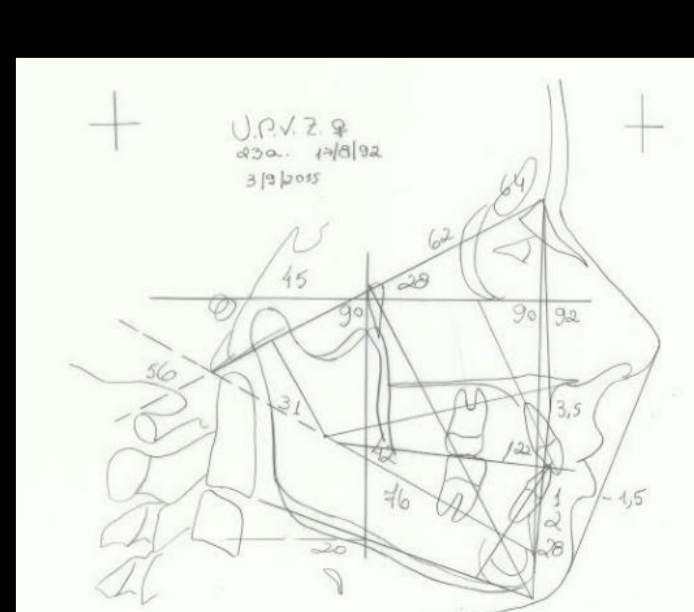
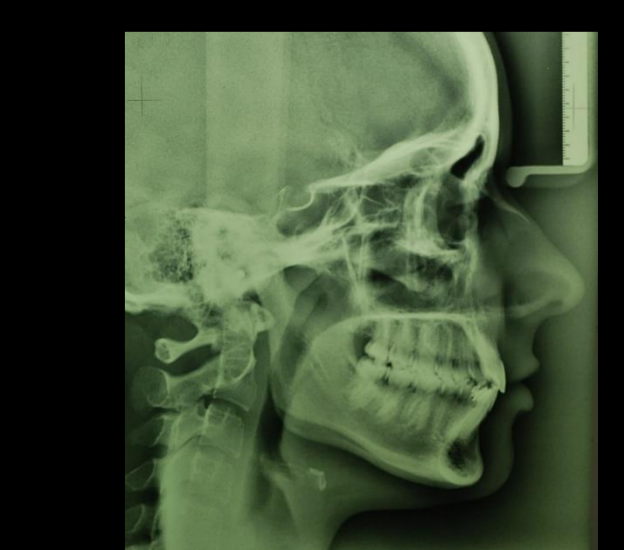
4 Anos



DTO.



DTO.



CONCLUSÃO

A intervenção precoce permite a modelação das arcadas, criando espaço para o correcto posicionamento dos dentes e possibilitando o crescimento arqueal da mandíbula durante o período de crescimento do paciente. Obtêm-se melhores resultado a longo prazo no que diz respeito a estabilidade, função, estética e integridade das articulações têmporo-mandibulares. (7)

BIBLIOGRAFIA
1 – Ricketts RM. The doctrine of possibility: thirty critical principles. AIBE, Scottsdale, AZ, USA, 1998.
2 – Ricketts RM. The wisdom of occlusal mechanics [3]. 2010; 61p. Apostila.
3 – Bench RW. Apostila do curso avançado em bioprogressiva, São Carlos, [S.N.], 1999.
4 – Ricketts RM. Concept of mechanics and biomechanics [3]. 2010; 72p. Apostila.
5 – Bench RW, Grippio CF, Hilgers JJ. Bioprogressive therapy part II: Bioprogressive mixed dentition treatment. J Clin Orthod, St. Louis, v.12, p.279-298, 1978.
6 – Figueredo MA, Figueredo CTP, Naboyazi M, Gondio GY, Siqueira DP. A veracidade clínica do arco utilidade. Rev Dent Press Ortodon Ortop Facial, vol 13, nº4, Maringá, Jul/Ago 2008.
7 – Duarte PE. A Dental Press Ortodon Ortop Facial, Maringá, v.11, nº2, p. 120-156, mar/abr 2006.