

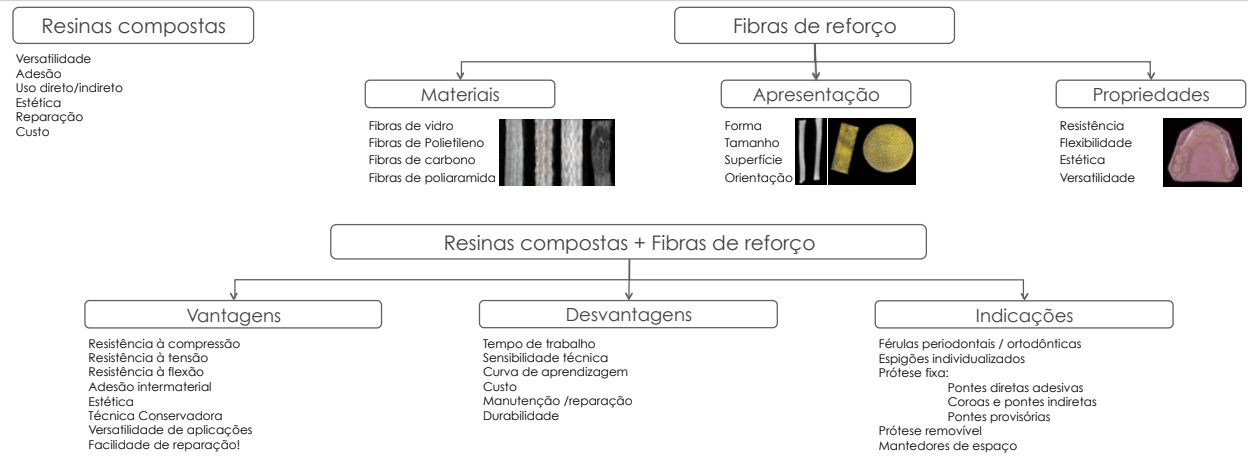


Resinas compostas e fibras de reforço – uma opção terapêutica a considerar: casos clínicos

João Carlos Ramos; João Pires*; Ana Luísa Costa; Sérgio Matos; Alexandra Vinagre
Área de Medicina Dentária - Faculdade de Medicina, Universidade de Coimbra

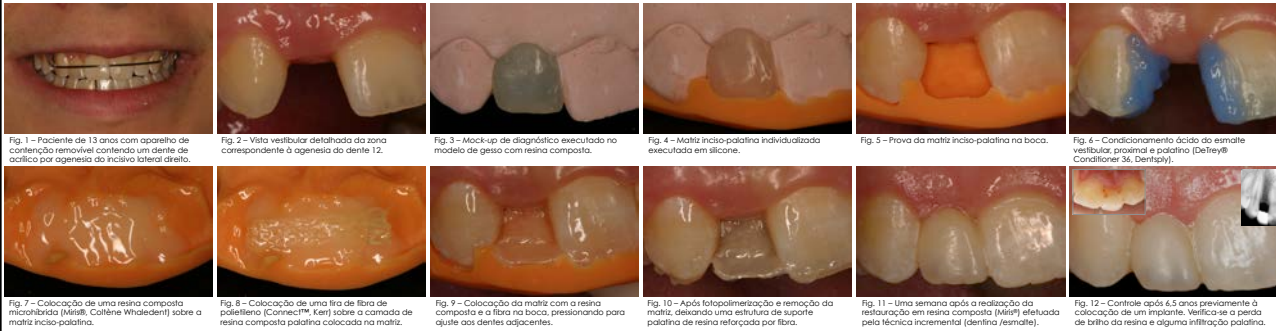


1. Introdução

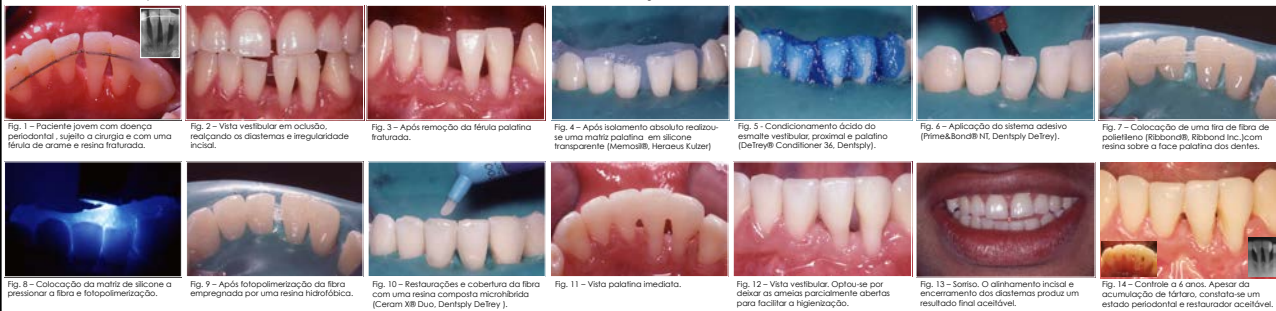

2. Casos clínicos

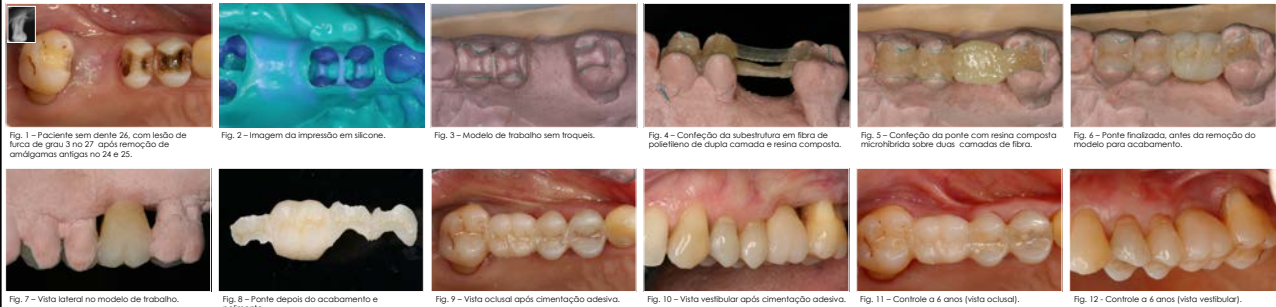CC1 – Ponte adesiva direta / mantedor de espaço



CC2 – Fécula periodontal com encerramento de diastemas e restauração incisal



CC3 – Ponte adesiva indireta / fécula periodontal



3. Discussão

Vantagens efetivas.
Descoloração; fraturas de compósito; delaminação e desgaste.
Seleção da fibra, da resina composta e adesivos.
Falta de estudos clínicos a médio/longo prazo.
Falta de guidelines técnicas.
Sensibilidade técnica / curva de aprendizagem / operador.
Tratamento conservador / progressivo.
Pré, per ou pós tratamento.

4. Conclusões

Tratamentos conservadores, funcionais, estéticos, a um custo relativamente reduzido.
Boa alternativa como tratamento expectante e acessório de terapias multifidisciplinares mais complexas.
Bom potencial e versatilidade.
Necessário implementar investigação e formação adequada.

5. Bibliografia

1. Ramos JC, Pires J, Costa AL, Matos S, Vinagre A. (2015) "Resinas compostas e fibras de reforço: uma opção terapêutica a considerar: casos clínicos". *Revista Portuguesa de Odontologia*, 53(1), 10-18.

2. ...