

Juliana Santos¹; Otilia Pereira-Lopes²; Elisabete Barbosa³; Francisco Correia⁴; Filipe Coimbra⁵

1- Estudante de Medicina Dentária da FMDUP ; 2- Professora da FMDUP ; 3-Assistente da FMDUP; 4-Médico Dentista; 5-Professor da FMDUP

INTRODUÇÃO

As alterações da sensibilidade podem resultar da lesão do nervo alveolar inferior (NAI) ou do nervo lingual (NL) no decorrer de vários tratamentos dentários, tais como a administração da anestesia local, tratamentos endodônticos em molares e pré-molares, colocação de implantes dentários, exodontia de terceiros molares inferiores, entre outros (1-2). Esta alteração sensorial pode ser transitória ou permanente; mas em todos os casos é uma condição desagradável para o paciente, que poderá ter repercussões na sua qualidade de vida (3).

As alterações sensoriais variam desde a parestesia até à anestesia completa e/ou ocorrência de episódios dolorosos (4). A parestesia é a alteração da sensibilidade mais prevalente e manifesta-se através de sensações anormais de ardência, formigueiro, dormência ou de perda parcial de sensibilidade, podendo ser temporária, se for resolvida num período de seis meses, ou permanente, se tal não acontecer (5).

O défice sensorial pode resultar da preparação do leito implantar, estando relacionado com a profundidade dessa preparação, ou do próprio implante, devido ao seu comprimento ou posicionamento incorreto (6). O trauma mecânico direto está relacionado com a intrusão parcial ou total do implante dentário no canal mandibular (CM), quando tal acontece os pacientes podem experimentar uma sensação dolorosa repentina ou sensação tipo choque elétrico (7).

DESCRIÇÃO DO CASO

Paciente de 53 anos apresenta uma parestesia na região do lábio e mento do lado direito, após a colocação de implantes na localização dos dentes 45 e 46, há 3 anos atrás. Como exames complementares foi realizada uma ortopantomografia, não tendo sido pedida uma Tomografia Computorizada.

A parestesia fez-se notar logo após a cirurgia. Na manhã seguinte, a paciente continuava com a sensação de “formigueiro” na zona afetada, como era o segundo implante que fazia sabia que a situação não era normal, pelo que contactou o seu médico dentista, que referiu ser uma situação reversível.

Após 3 anos a paciente refere que a área afetada diminuiu, contudo mantém-se o desconforto agravado em situações de ansiedade.

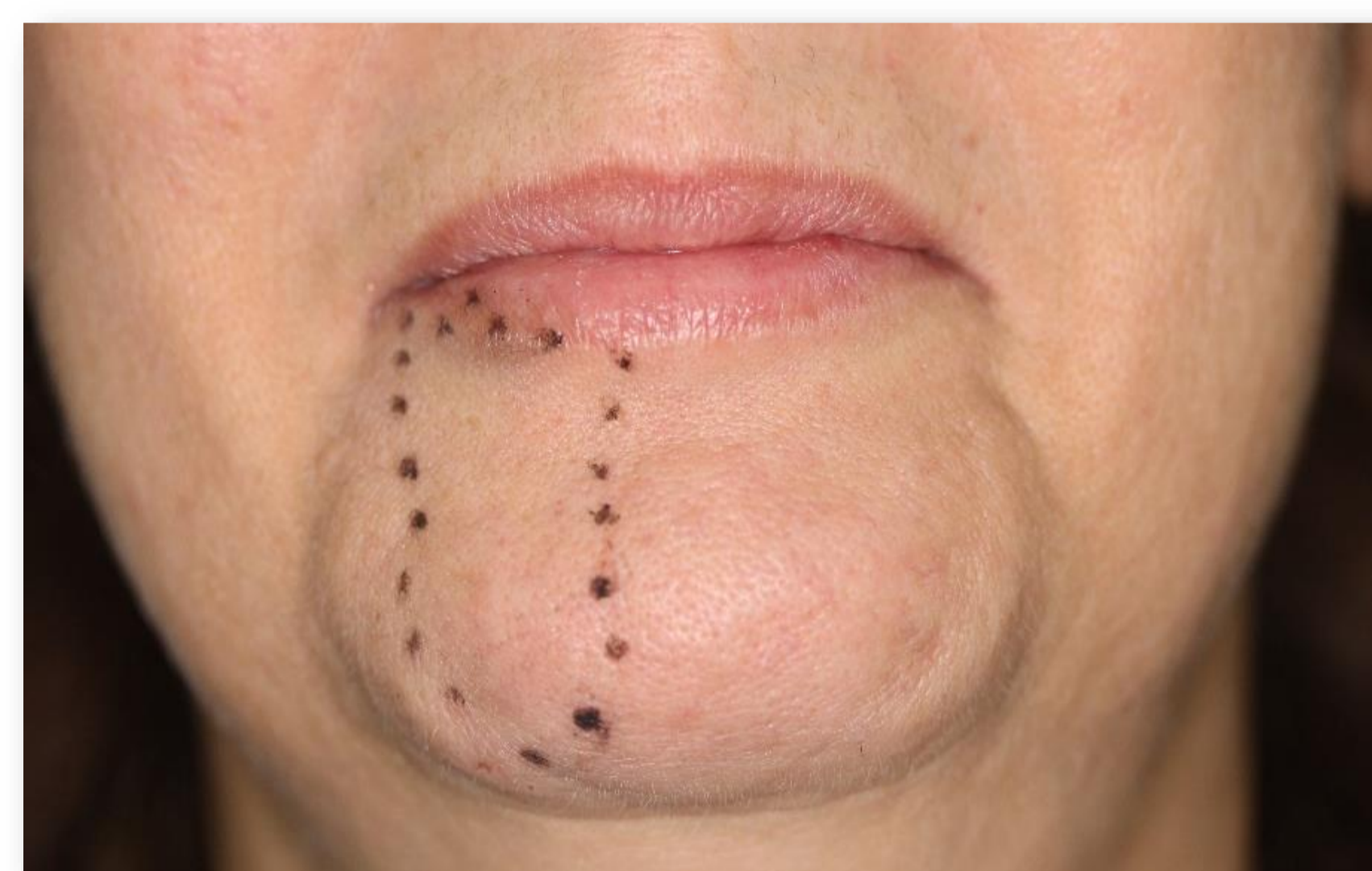

Fig. 1 - Contorno extra-oral da região com parestesia

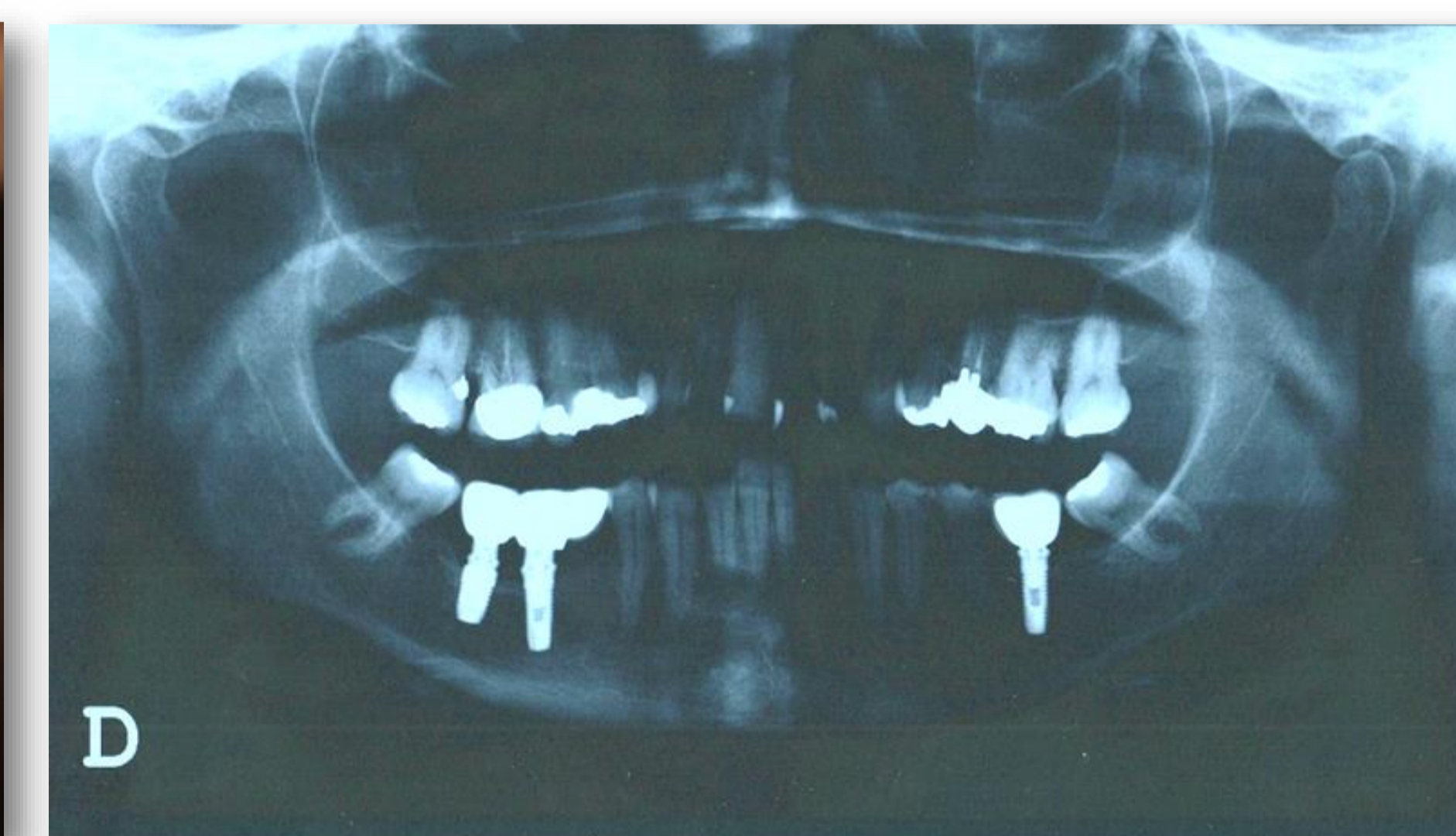

Fig. 2 - Ortopantomografia realizada no dia 07/03/2015

ACOMPANHAMENTO DO CASO

Em fevereiro de 2016 a paciente veio a uma consulta à FMDUP, onde foi requerida a realização de uma ortopantomografia e uma TC e DENTASCAN da mandíbula para estudar a relação entre os implantes do 4º quadrante e o CM e o NAI.

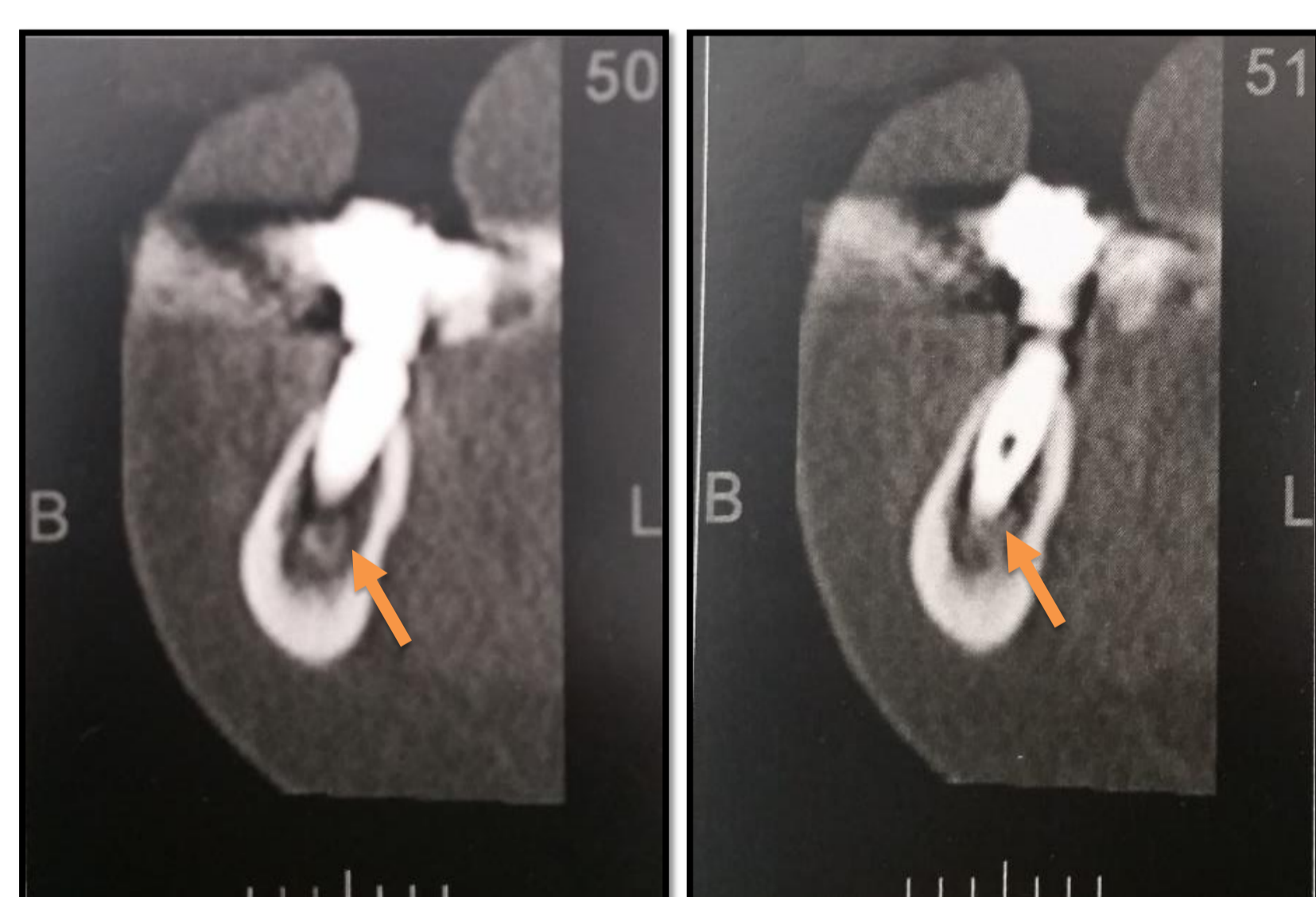


Fig. 3 e 4 - Cortes n.º 50 e 51 da TC, que mostram que o implante dentário que substituiu o dente 45 não contacta com o CM

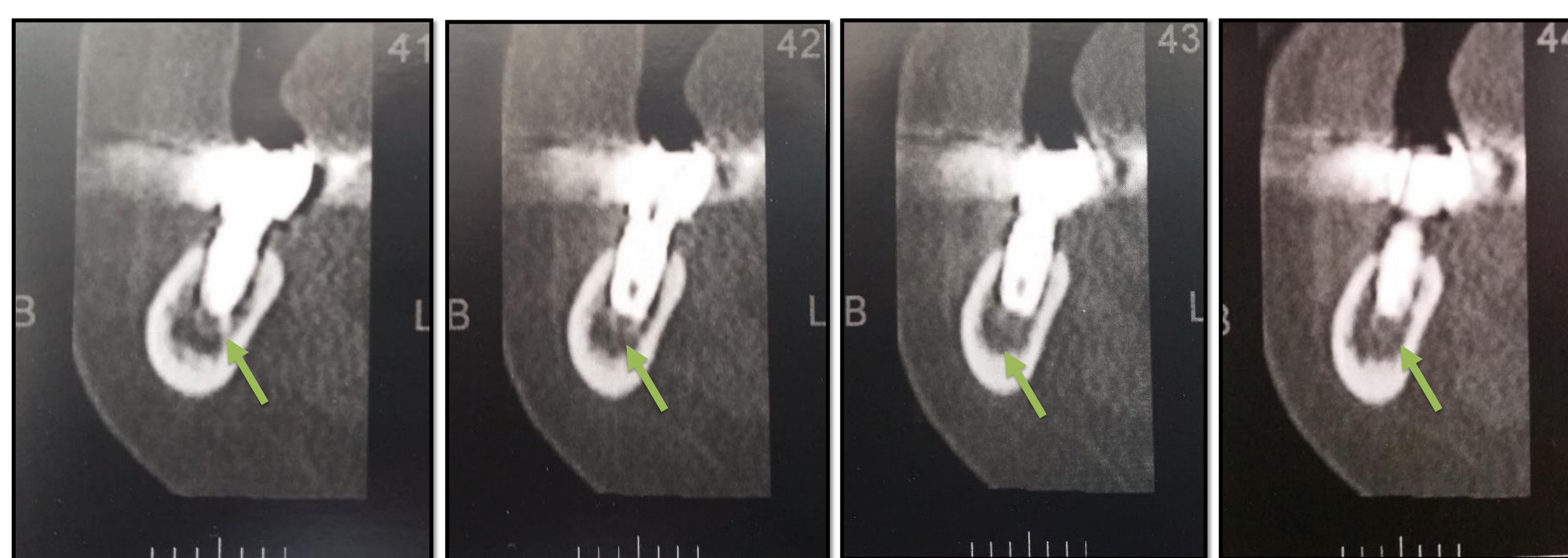


Fig. 5 – 8 - Cortes n.º 41, 42, 43 e 44 da TC, que mostram o implante dentário que substituiu o dente 46 a ultrapassar a cortical superior do CM

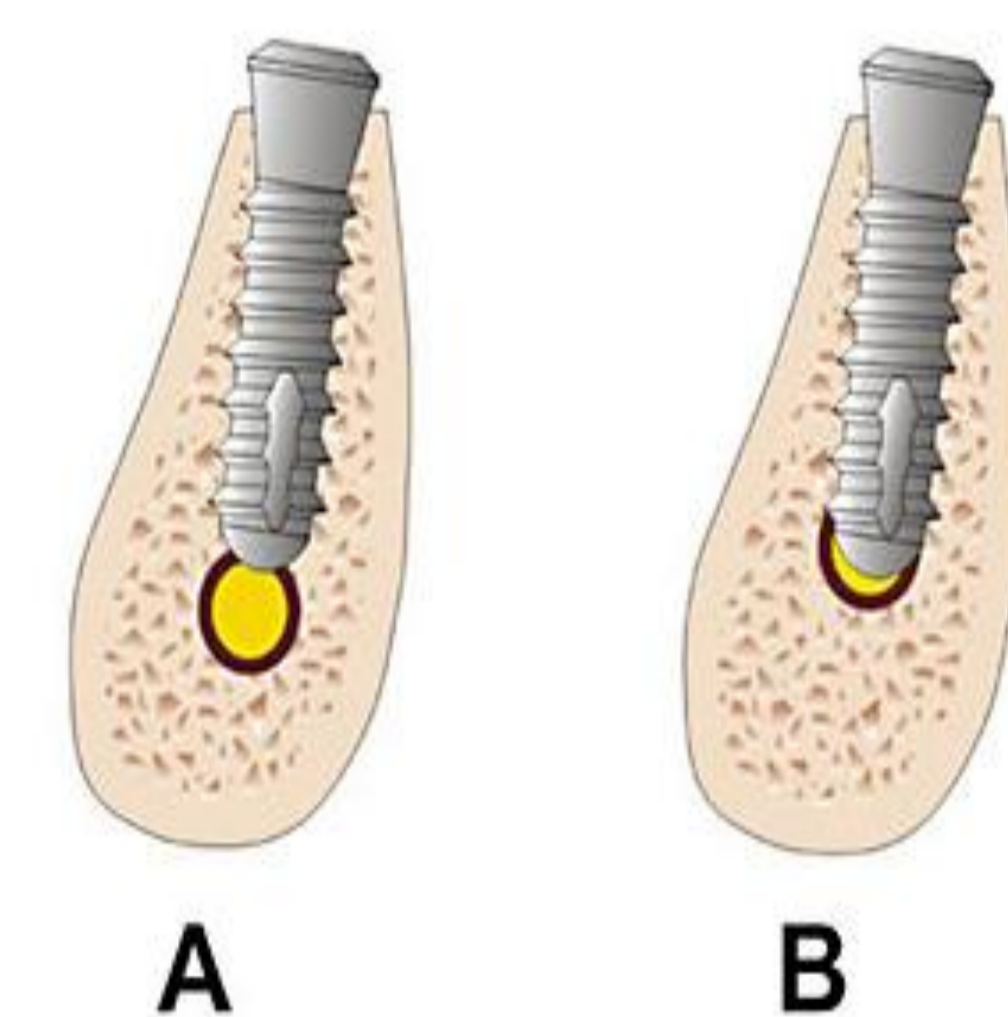


Fig. 9 - Lesão do NAI pelo implante.

DISCUSSÃO E CONCLUSÃO

- Após a análise da TC verificou-se que os implantes posicionados na região do dente 46 contactam e ultrapassam a cortical óssea que delimita superiormente o CM.
- Parestesia causada por compressão do NAI pelo implante dentário que substituiu o dente 46
- Mau planeamento da cirurgia (8-10):
 - TC pré-operatoriamente
 - Optar por implantes + curtos
 - Respeitar a distância mínima de 2 a 3mm
- Indicação para remoção do implante num prazo de 36 horas após a sua colocação (11)
- Terapia farmacológica: adrenocorticóides (dexametasona 4mg, durante 3 dias) e de complexos vitamínicos B (1 Comprimido por dia, durante 2 meses) (12). Neste caso, atendendo a história médica da paciente, a toma de AINEs está contra indicada.

REFERÊNCIAS

1. Jones R. Repair of the trigeminal nerve: a review. Australian Dental Journal. 2010; p. 112-119.
2. Juodzbalys G, Wang HL, Sabalys G. Injury of the inferior alveolar nerve during implant placement: a literature review. J Oral Maxillofac Res. 2011 Jan-Mar; p. e1.
3. Leung YY, Lee TCP, Ho SMY, Cheung LK. Trigeminal neurosensory deficit and patient reported outcome measures: the effect on life satisfaction and depression symptoms. PLoS ONE. 2013 Aug; p. e72891
4. Yadav S, Verma A, Sachdeva A. Assessment of lingual nerve injury using different surgical variables for mandibular third molar surgery: a clinical study. Int J Oral Maxillofac Surg. 2014; p. 889-893.
5. Nguyen E, Grubor D, Chandu A. Risk factors for permanent injury of inferior alveolar and lingual nerves during third molar surgery. J Oral Maxillofac Surg. 2014; p. 2394-2401.
6. Alhassani A, AlGhamdi AST. Inferior alveolar nerve injury in implant dentistry: diagnosis, causes prevention and management. Journal of oral implantology. 2010; p. 401-407.
7. Khawaja N, Denton T. Case studies on implant removal influencing the resolution of inferior alveolar nerve injury. British Dental Journal. 2009 Apr; p. 365-370.
8. Wanner L, Manegold-Brauer G, Brauer HU. Review of unusual intraoperative and postoperative complications associated with endosseous implant placement. Quintessence International. 2014 Jan; p. 49-57.
9. Vazquez L, Saulacic N, Belsler U, Bernard JP. Efficacy of panoramic radiographs in the preoperative planning of posterior mandibular implants: a prospective clinical study of 1527 consecutively treated patients. Clin Oral Impl Res. 2008; p. 81-85.
10. Leung YY, Fung PPL, Cheung LK. Treatment modalities of neurosensory deficit after lower third molar surgery: a systematic review. J Oral Maxillofac Surg. 2012; p. 768-778.
11. Misch CE, Resnik R. Mandibular nerve neurosensory impairment after dental implant surgery: management and protocol. Implant dentistry. 2010; p. 378-385.
12. Kim JE, Shim JS, Huh JB, Rim JS, Lee JY, Shim SW. Altered sensation causes by peri-implantitis: a case report. Oral Surg Oral Med Oral Pathol Oral Radiol. 2013; p. 9-13.