

*Coutinho F. A., +Fonseca L. S., *Fernandes A., *Pinheiro J., *Malheiro R.

*Centro Hospitalar de São João | Serviço de Estomatologia, +Centro Hospitalar Lisboa Central - Hospital de São José | Serviço de Estomatologia, *Centro Hospitalar Lisboa Central | Unidade de Estomatologia Pediátrica Hospital de Dona Estefânia,

Introdução

O síndrome de Gorlin-Goltz ou síndrome dos basaliomas nevóides múltiplos é uma patologia autossómica dominante, provocada por uma mutação no gene de supressão tumoral PTCH, localizado na cauda do cromossoma 9 (q22,3-q31). Atribui-se-lhe prevalência muito variável, desde 1:57,000 (Inglaterra) até 1:256,000 (Itália)¹.

Uma das características mais frequentes, presente em 90% dos doentes acima dos 40 anos, é o Tumor Odontogénico Queratoquístico (TOQ). Tendencialmente, o TOQ apresenta-se em idade mais baixa, é frequentemente múltiplo e recidivante (a partir de quistos satélite, ilhas de proliferação epitelial ou células em “repouso” na cápsula fibrosa).

Os tumores basocelulares múltiplos da pele são a manifestação mais típica deste síndrome, com maior incidência entre a puberdade e os 35 anos. No entanto, 10% dos doentes não chegam a desenvolver alterações cutâneas².

Critérios de diagnóstico	Doente
Major	
Dois ou mais carcinomas basocelulares ou um em idade inferior a 20 anos	
Tumores odontogénicos queratoquísticos comprovados histologicamente	✓
Três ou mais depressões plantares ou palmares	
Calcificação bilamelar da foice cerebral	✓
Costelas bífidas, fundidas ou achatadas	✓
Familiar em primeiro grau com síndrome de Gorlin-Goltz	
Minor	
Macrocefalia determinada após ajuste para a estatura	
Malformações congénitas: fenda labial ou palatina, bossas frontais, facies grosseira, hipertelorismo moderado ou grave	✓
Anomalias esqueléticas: deformidade de Sprengel, peito deformado, hemivértebras, fusão ou alongamento dos corpos vertebrais, defeitos das mãos e dos pés, sindactilia, quistos em chama de vela nas mãos	✓
Pontificação da sela turca	
Fibroma ovárico	
Meduloblastoma	

Tabela 1 - Critérios diagnósticos do Síndrome de Gorlin-Goltz, assinalando os presentes no caso¹

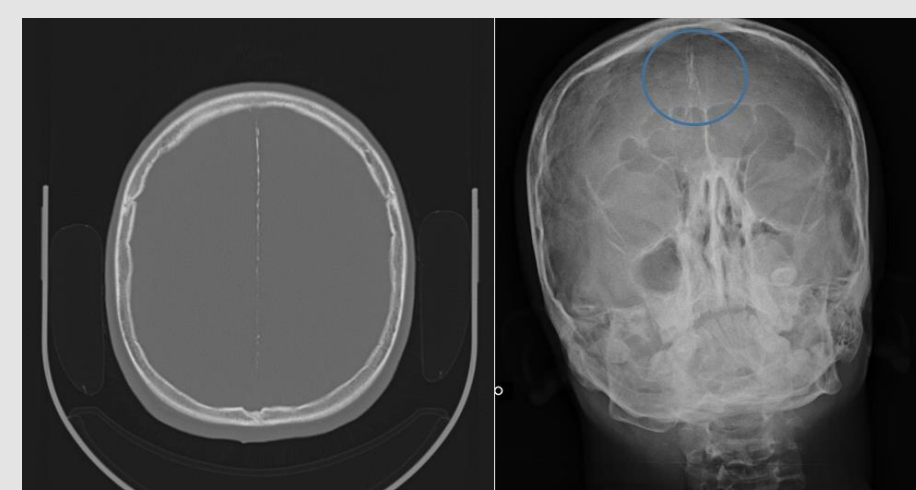


Imagem 2 e 3 - Corte axial de TC crânio e Rx Crânio: Calcificação da foice cerebral.

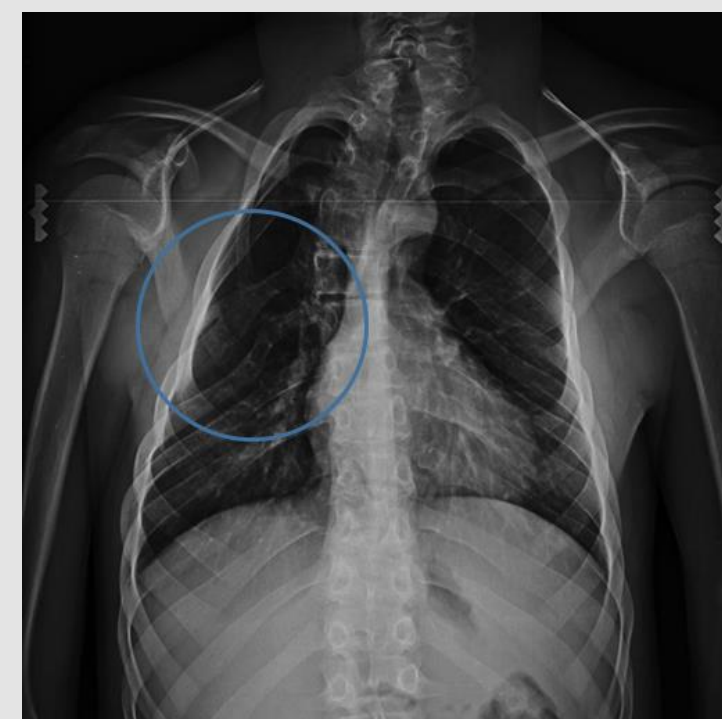


Imagem 4 - Rx tórax: escoliose torácica alta T2-T6 e costelas bífidas/fundidas.

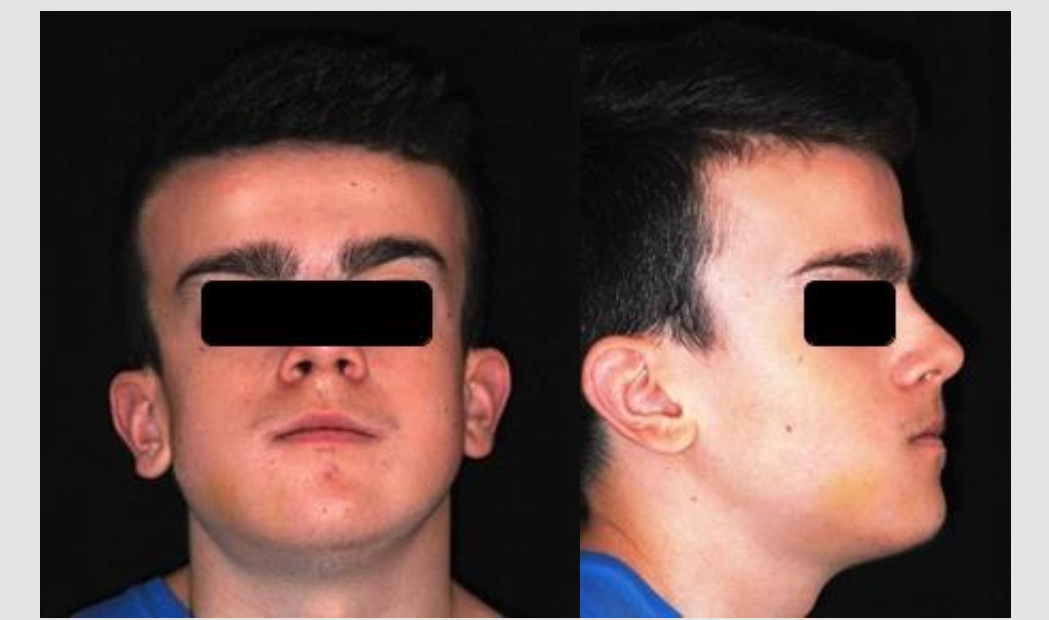


Imagem 1 - Fotografias de frente e de perfil.

Caso Clínico

Rapaz de 13 anos, proveniente dos Açores, referenciado por “múltiplos quistos da mandíbula”.

Antecedentes pessoais: parto pré-termo (27 semanas no Canadá); hidrocefalia com macrocefalia; criptorquidia bilateral corrigida; pectus carinatum, ambliopia refrativa; cariotipo - 46XY, sem anormalidades.

Antecedentes familiares: tio paterno falecido aos 11 meses com eventual meningite.

Exame Objetivo: assintomático, com bosseladura frontal e temporo-parietal, implantação baixa dos pavilhões auriculares e facies grosseira, assimétrica à custa de tumefação mandibular do ramo horizontal direito. Para além de cifose dorsal, revelava atrofia dos músculos da cintura escapular e pectus carinatum. Na observação intra-oral, apresentava tumefação vestibular do 4º quadrante, depressível, ovalada, com aproximadamente 4 cm de maior eixo, estendendo-se de 4.3 a 4.6. Dentição definitiva, com retenção de 5.3; rotação de 4.2, mesialização de 3.2 e 3.1 e distalização de 4.1; 1.7, 2.7, 3.7 e 8ºs ausentes das arcadas.

Planeamento terapêutico - abordagem cirúrgica em dois tempos:

1º - biópsia das paredes das lesões e descompressão com tubos acrílicos;

2º - quistectomias (verificada a regressão da dimensão das lesões, com preservação dos nervos alveolares inferiores e do seio maxilar esquerdo e garantida a não perturbação do crescimento)³.

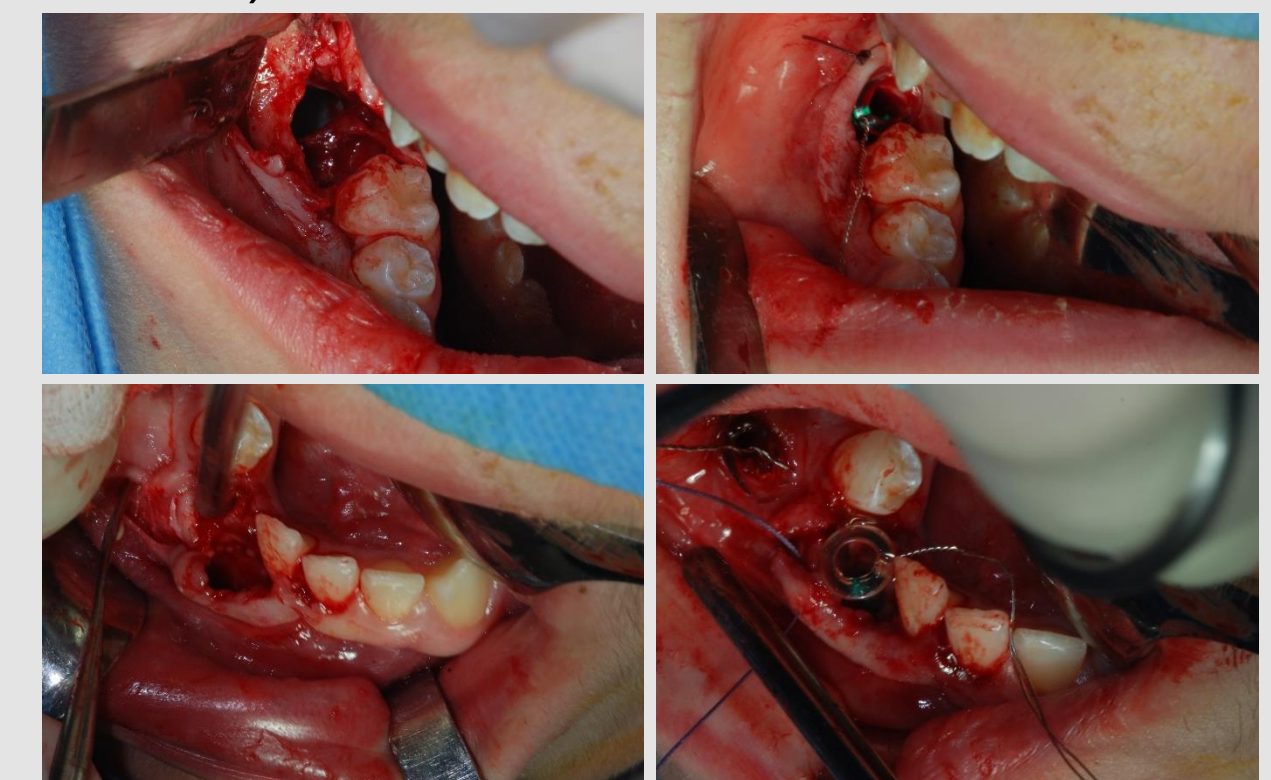


Imagem 15 a 18 - Fotografias intra-operatórias: colocação de 3 tubos acrílicos em lesões do 4º quadrante, ancorados em dentes adjacentes, por ligaduras metálicas e compósito.

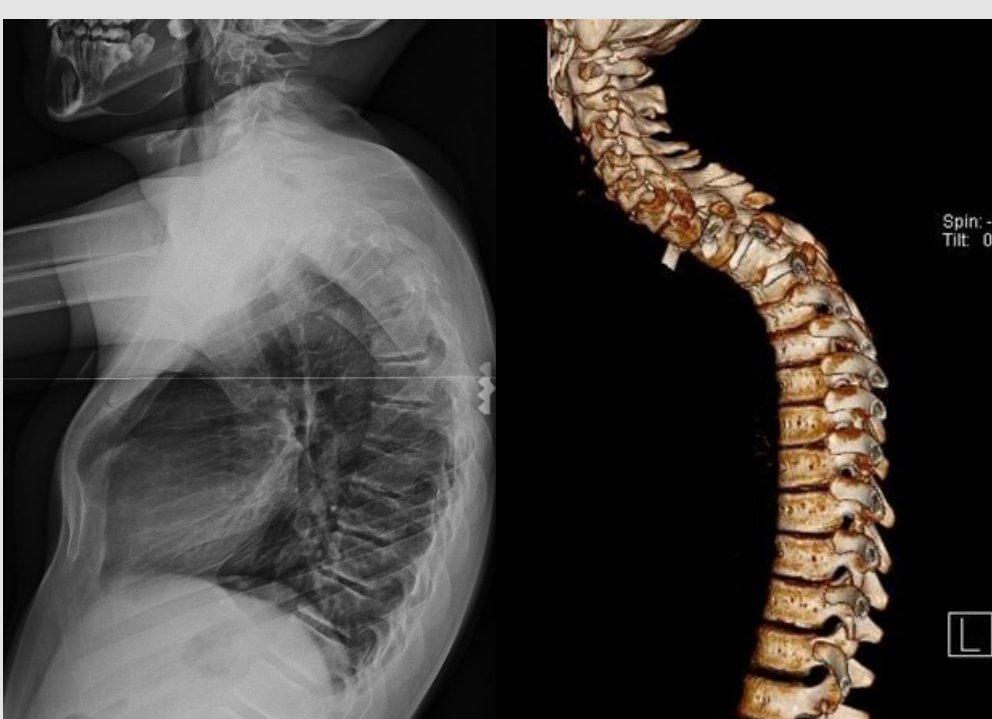

Imagem 5 e 6 - Rx de perfil da coluna e Reconstrução 3D de TC coluna: hiper cifose dorsal >60º com vértebras em cunha.

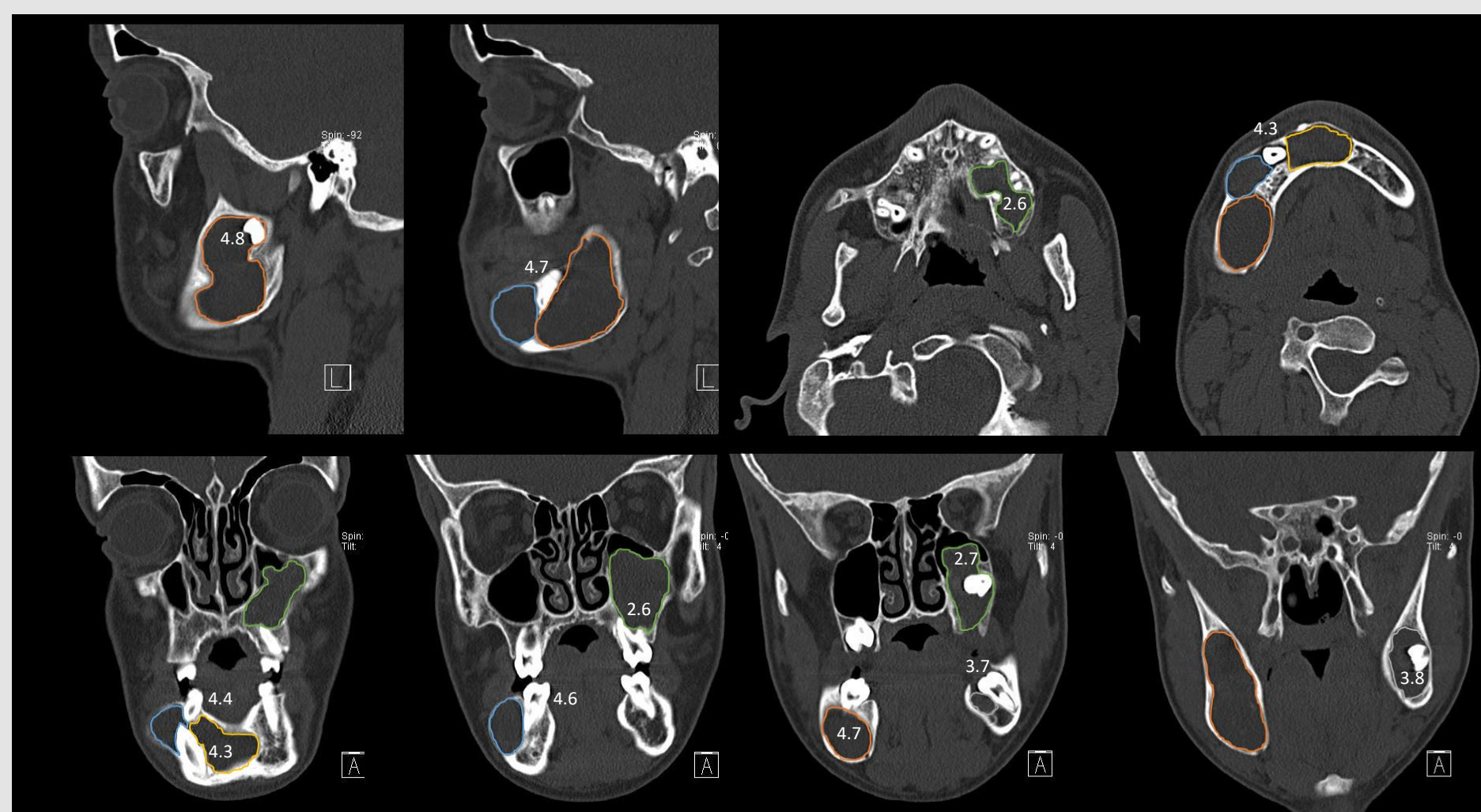


Imagem 7 a 14 - TC da face, cortes sagitais, axiais e coronais: lesão do 2º Q com “empurramento” do seio maxilar e 2.7, em posição alta; lesões localmente invasivas, com perda óssea e risco de compromisso de estruturas importantes.

Discussão e Conclusões

O diagnóstico foi feito pelas várias manifestações da doença, cumprindo 3 dos 5 critérios major e 2 dos 6 critérios minor⁴. Sabe-se que apenas 30-50% dos doentes com menos de 20 anos apresentam nevos múltiplos e que o diagnóstico dos carcinomas basocelulares é feito em média aos 25 anos⁵. Os TOQ são o achado mais comum na primeira e segunda décadas de vida e constituem achados radiológicos de exames realizados por profissionais de saúde oral, o que reforça a importância do correto diagnóstico e encaminhamento, de modo a reduzir a morbilidade e a mortalidade associada às lesões potencialmente malignas.

O tratamento consiste na excisão completa das lesões malignas (Carcinomas Baso-celulares) e ressecção agressiva, com quimio e radioterapia (Meduloblastoma). A maioria das outras características do síndrome não são *life threatening*. O tratamento dos TOQ associados a Síndrome de Gorlin-Goltz deve ser igual ao dos TOQ isolados, com a certeza de que podem recidivar mais frequentemente, existindo um pico aos 30 anos, altura em que começam a desenvolver-se menos⁶.

A morte prematura é rara (10%), mas acontece associada ao meduloblastoma¹. O prognóstico da doença varia com o comportamento dos carcinomas basocelulares. É importante a evicção da exposição a radiação UV e o recurso à imagiologia deve preferir exames sem radiação ionizante.

Desconhece-se a prevalência real deste síndrome em Portugal, não deixando de ser curioso que alguns dos doentes diagnosticados na Unidade de Estomatologia Pediátrica do Hospital de D. Estefânia sejam oriundos do arquipélago dos Açores, sugerindo um possível *cluster* genético.

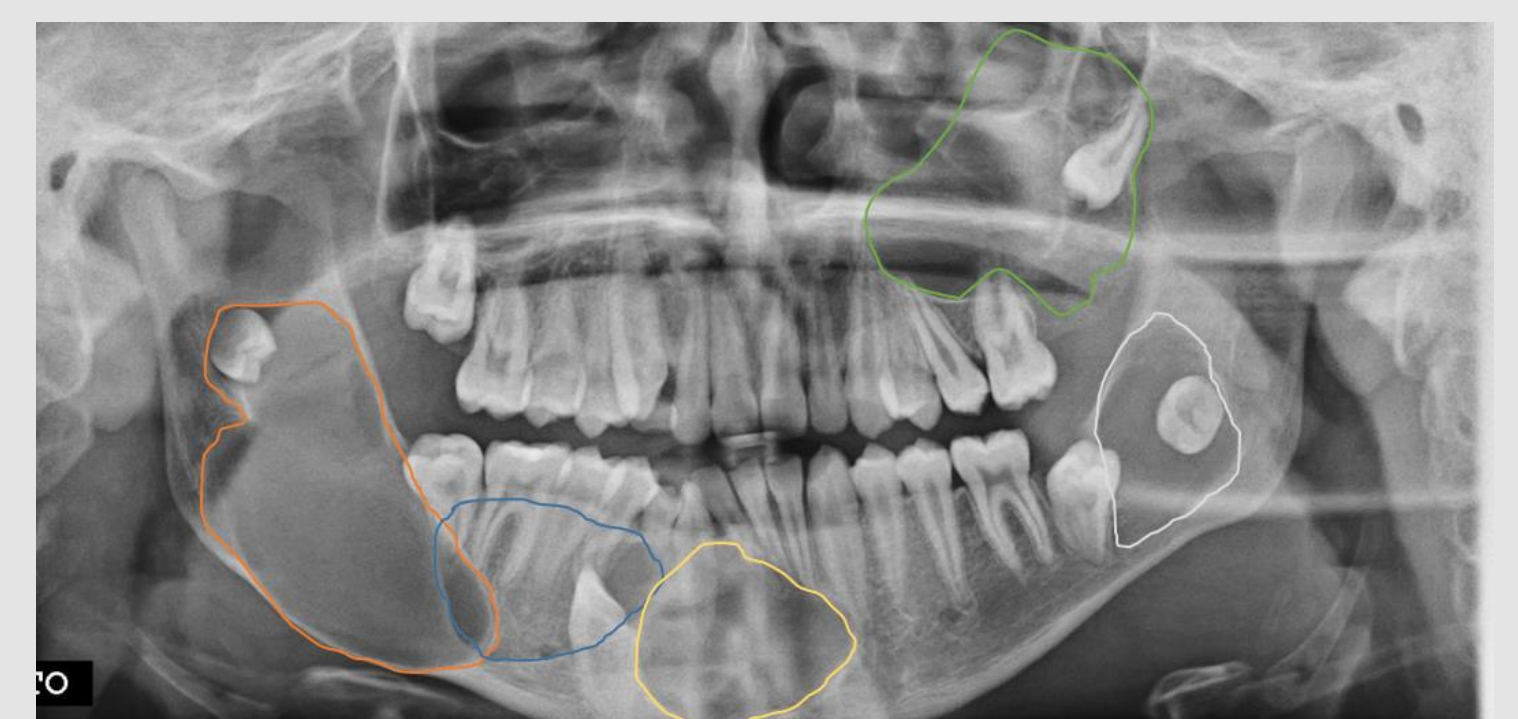


Imagem 19 - Ortopantomografia: de notar 5 lesões radiotransparentes, com associação óbvia a dentes em erupção (estádios de Nolla: 2.7 - 9, 3.8 - 5, 4.3 - 9 e 4.8 - 5).

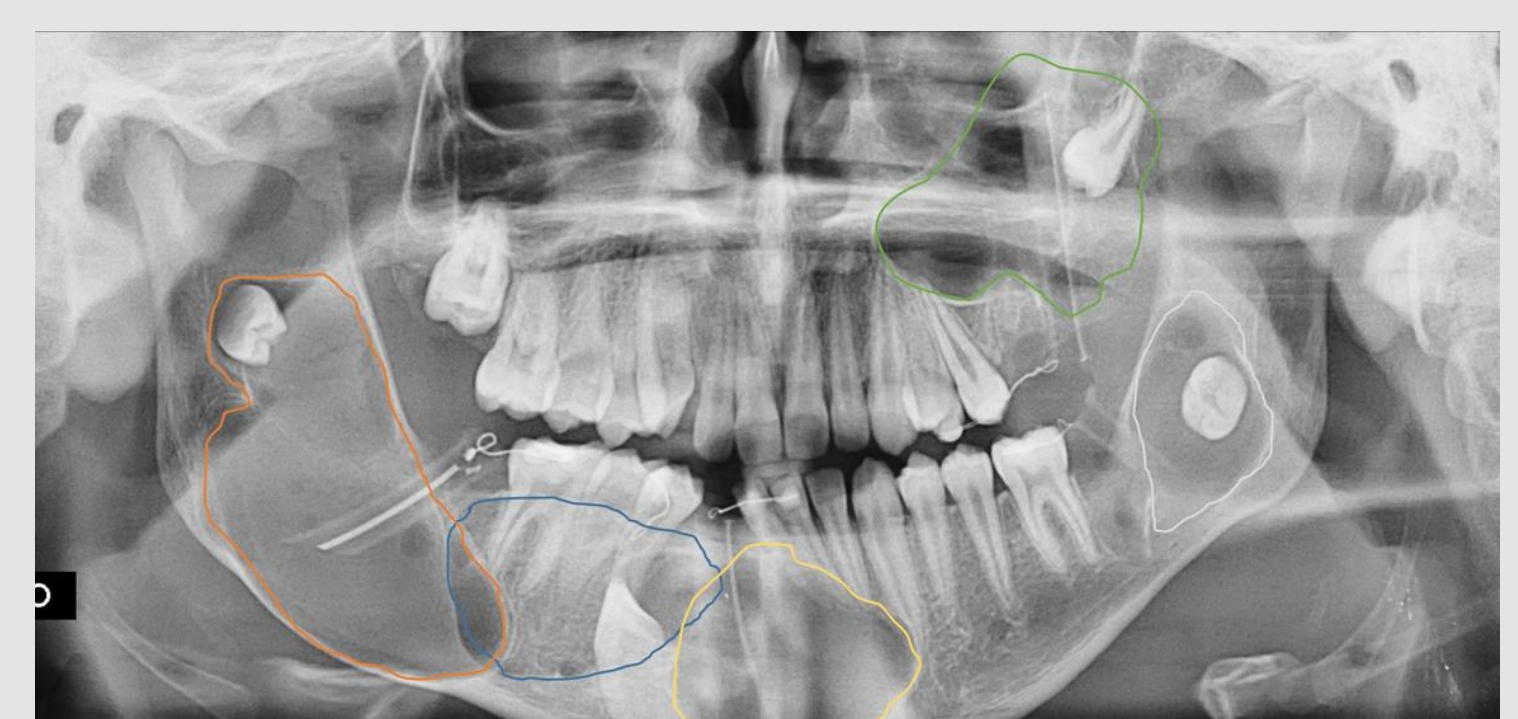


Imagem 20 - Ortopantomografia pós operatória: tubos com acesso intra-quístico.

Bibliografia:

1.Kiwiliza M, Sporniak-Tutak K. Gorlin-Goltz syndrome--a medical condition requiring a multidisciplinary approach. Medical science monitor : international medical journal of experimental and clinical research. 2012;18(9):Ra145-53; 2.Evans DG, Ladusans EJ, Rimmer S, Burnell LD, Thakker N, Farndon PA. Complications of the nevoid basal cell carcinoma syndrome: results of a population based study. Journal of medical genetics. 1993;30(6):460-4; 3.Gaikwad R, Kumaraswamy SV, Keerthi R. Decompression and cystectomy of the odontogenic keratocysts of the mandible: a clinical study. Journal of maxillofacial and oral surgery. 2009;8(1):47-51.; 4.Kimonis VE, Goldstein AM, Pastakia B, Yang ML, Kase R, DiGiovanna JJ, et al. Clinical manifestations in 105 persons with nevoid basal cell carcinoma syndrome. American journal of medical genetics. 1997;69(3):299-308.; 5.Lo Muzio L. Nevoid basal cell carcinoma syndrome (Gorlin syndrome). Orphanet journal of rare diseases. 2008;3:32.; 6.Mustaciuclo VW, Brahney CP, Aria AA. Recurrent keratocysts in basal cell nevus syndrome: review of the literature and report of a case. Journal of oral and maxillofacial surgery : official journal of the American Association of Oral and Maxillofacial Surgeons. 1989;47(8):870-3.