

O papel do Ortodontista no tratamento de um doente com Fenda Lábio-Palatina



Francisco I¹, Albergaria M¹, Maló L¹, Amado I², Vale F¹

¹Faculdade de Medicina da Universidade de Coimbra

²Centro Hospitalar e Universitário de Coimbra

Introdução

A fenda lábio-palatina é uma malformação anatómica congénita da região da cabeça¹. A sua etiologia é multifatorial, podendo estar relacionada com fatores hereditários e ambientais^{2,3}. A incidência na Europa varia entre 0,69 e 2,35:1000⁴. Esta patologia caracteriza-se por diversos problemas que afetam a alimentação, fonação, audição e desenvolvimento dentofacial⁵. As cirurgias realizadas provocam diversas sequelas, como o colapso ântero-posterior e transversal do maxilar devido aos processos cicatriciais do lábio e do palato⁶. São também frequentes anomalias dentárias, principalmente malformações das coroas, agenesias e dentes supranumerários⁷.

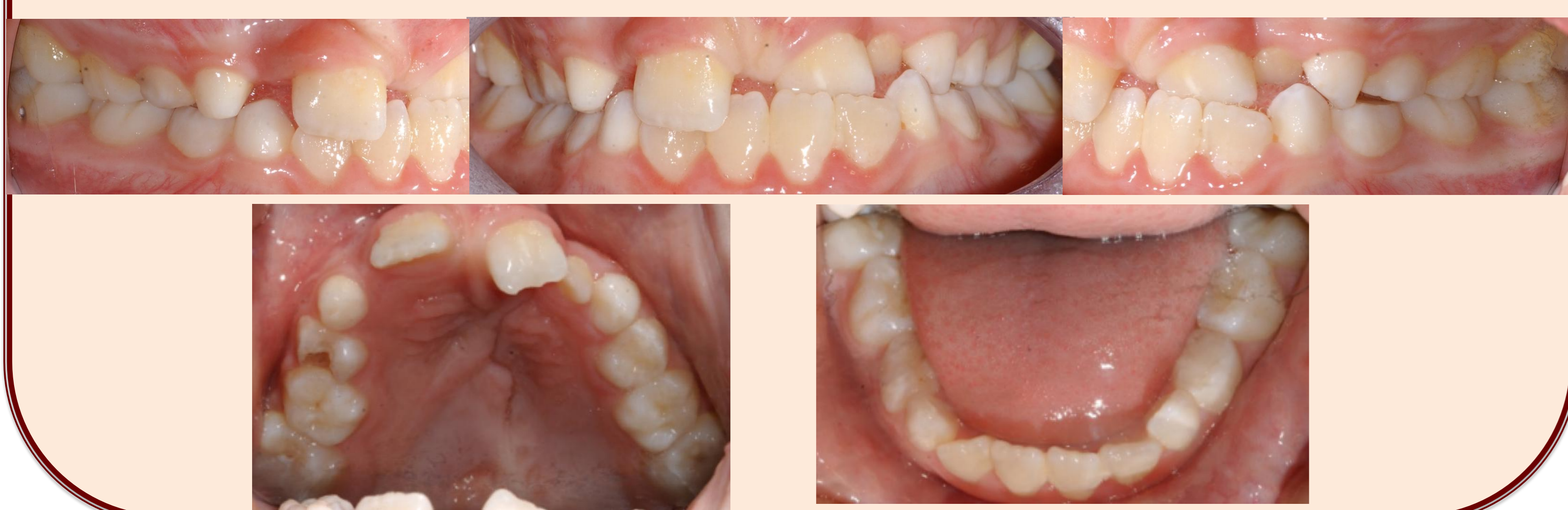Descrição do caso clínico

Doente do sexo feminino com 7 anos de idade apresenta uma fenda lábio-palatina unilateral esquerda, classe I esquelética, endognatia maxilar e o dente 23 incluído. O tratamento ortodôntico-cirúrgico foi iniciado na Pós-graduação de Ortodontia da Faculdade de Medicina da Universidade de Coimbra e no serviço de Cirurgia Maxilo-Facial do Centro Hospitalar e Universitário de Coimbra aos 7 anos de idade.

--- Abordagem terapêutica ---

Fotos Iniciais

Doente com 7 anos de idade

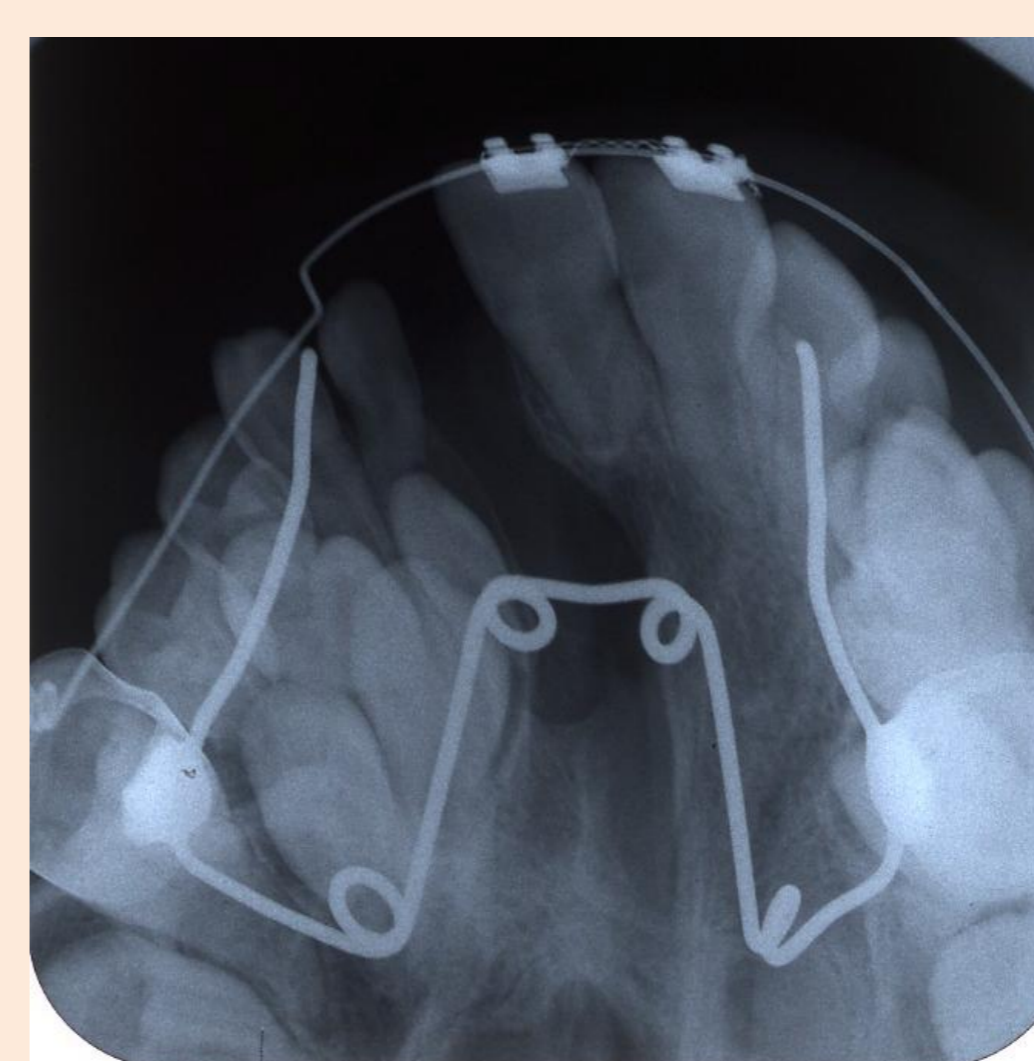


1ª Fase de Tratamento

Quad-helix + Máscara facial

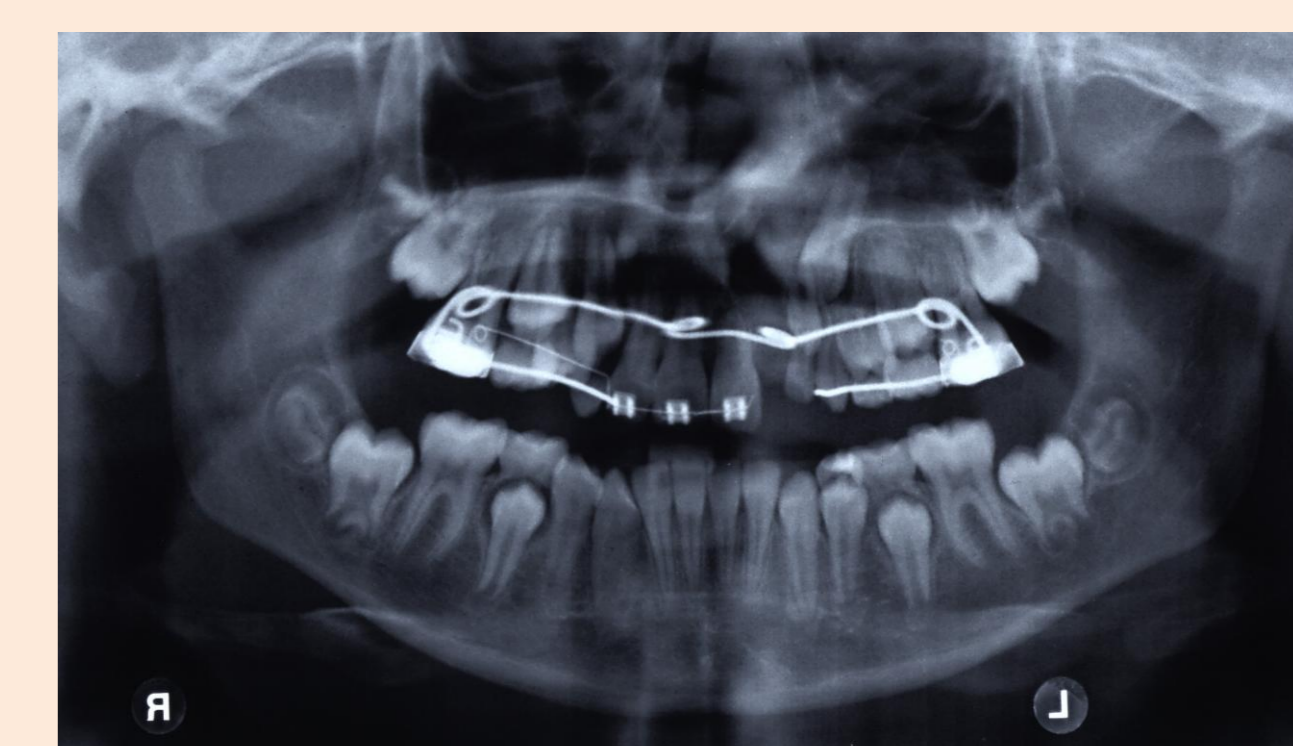para corrigir o colapso sagital e transversal do maxilar superior

Antes do enxerto

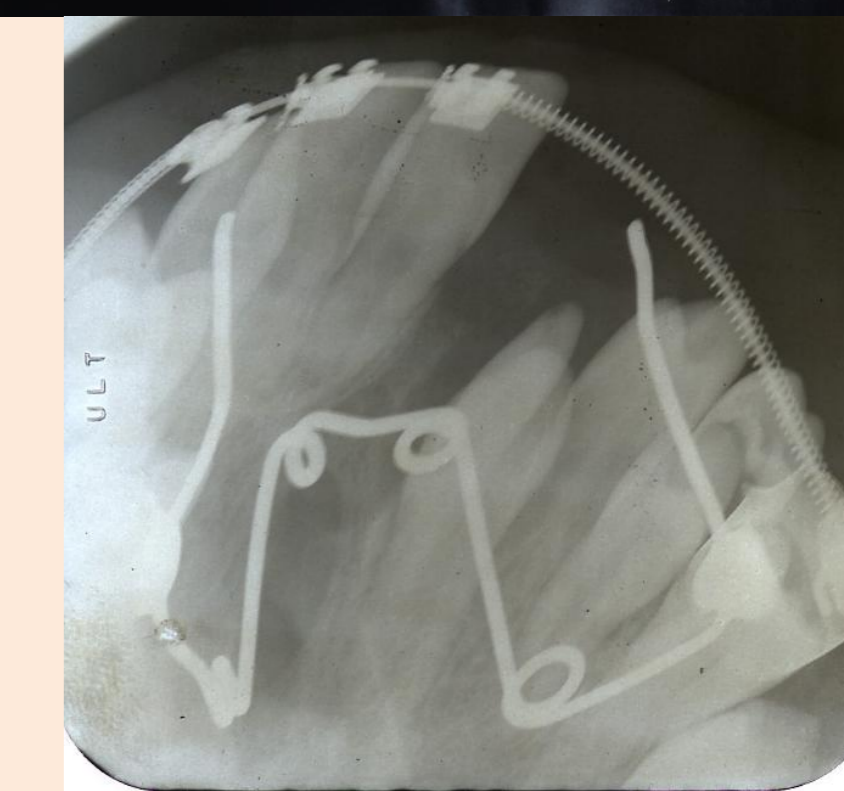


julho 2011

Após enxerto secundário



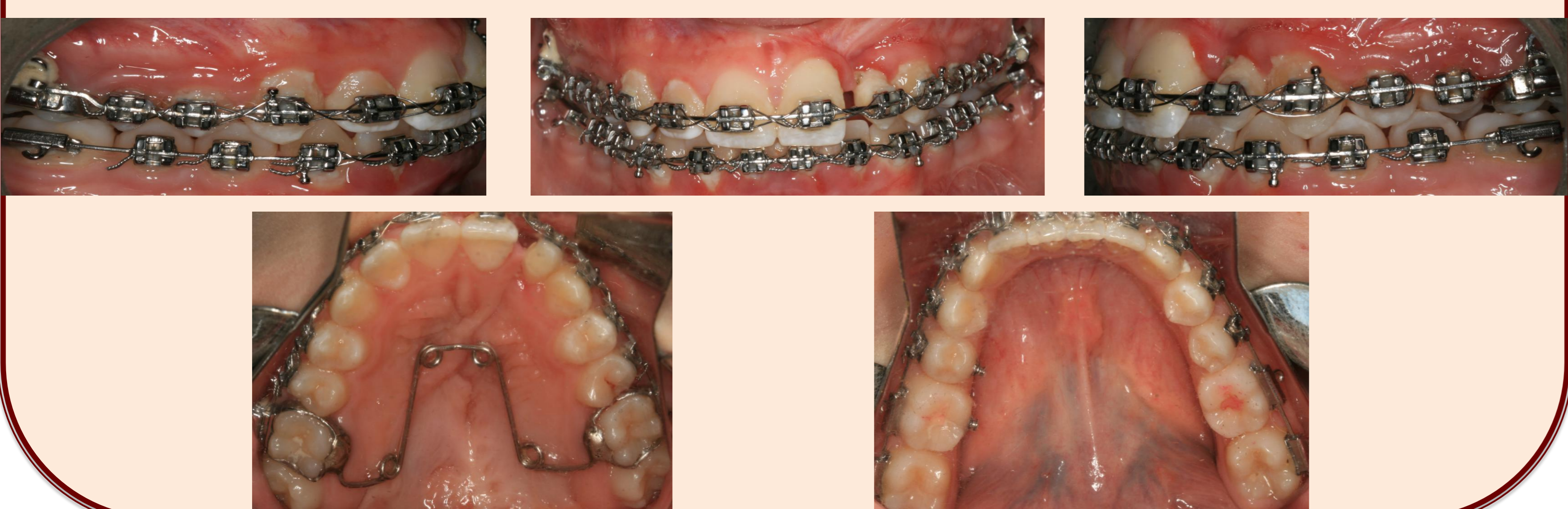setembro 2012



fevereiro 2012

2ª Fase de Tratamento

Doente na fase de finalização do tratamento ortodôntico



Próximas etapas do plano de tratamento

Dente 22 comprometido

- Exodontia

Remoção dos aparelhos fixos

- Contenção superior, mantendo o espaço do dente 22
- Contenção fixa inferior 3-3

Implante unitário do 22

Discussão

Os doentes com fenda lábio palatina apresentam diversas características clínicas que provocam um prejuízo da estética facial e dentária². Desta forma, o tratamento deve incidir na reconstrução precoce da anatomia normal para permitir o crescimento fisiológico das estruturas faciais do terço médio e o desenvolvimento normal da mastigação, fala, deglutição, estética e, como tal, da qualidade psicológica e social.

Conclusão

O tratamento dos doentes com fenda lábio-palatina requer uma equipa multidisciplinar, na qual o Ortodontista desempenha o papel central, uma vez que, para além intervenção direta no tratamento, é o principal responsável pela intervenção das outras especialidades médicas no *timing* mais adequado.

Bibliografia