

# DISTRAÇÃO OSTEOGÉNICA MAXILAR NUM CASO CLÍNICO DE SÍNDROME DE RIEGER

Bebiano P.\*; Ferreira S.; Mesquita M.; Bento S.; Maló L.; Vale F.

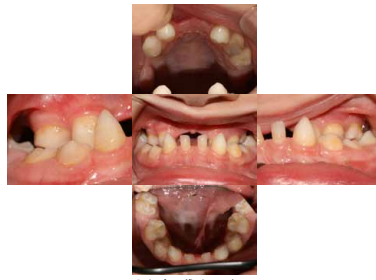\*Pós-Graduação em Ortodontia da Faculdade de Medicina da Universidade de Coimbra

**Síndrome de Rieger** é uma doença autossómica dominante displásica, com prevalência de 1:200000 indivíduos caracterizada por anomalias faciais múltiplas, principalmente oculares. As manifestações clínicas são variáveis e os sinais mais comuns são: anomalias da íris; glaucoma; hipertelorismo, nariz achatado; alterações dentárias; auditivas; cardíacas; umbilicais; estenose anal; atrofia muscular; baixa estatura; atraso cognitivo. As manifestações orais mais comuns são anomalias da forma dentária (dentes conóides e "talon cusp"), anomalias de tamanho dentário (micrognatia), anomalias de número de peças dentárias (hipodontia ou mesmo anodontia), hipoplasia do esmalte, hipoplasia maxilar e prognatismo mandibular.

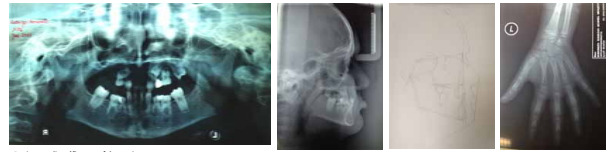## REGISTOS INICIAIS



Registo fotográfico extra-oral (10 anos)



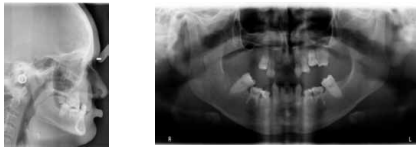Registo fotográfico intra-oral



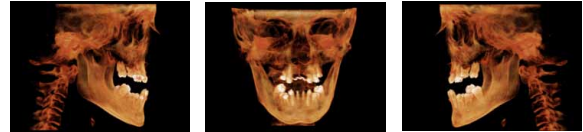
Registos radiográficos e cefalometria

Paciente sexo masculino, nascido a 2/9/2001, com diagnóstico prévio de Síndrome de Rieger. Apresenta classe III esquelética devido a retrognatia e hipoplasia maxilar marcada.  $< SNA - 73^\circ$ ;  $< SNB - 80,5^\circ$ ;  $< ANB - -7,5^\circ$ . Na observação extra-oral, apresenta face curta com perfil côncavo e ângulo nasolabial diminuído ( $83^\circ$ ). Na observação intra-oral observa-se mordida cruzada posterior e anterior, com múltiplas agenesias (18, 17, 16, 15, 14, 12, 11, 21, 22, 25, 27, 28, 31, 32, 34, 35, 37, 38, 41, 42, 44, 45, 47, 48).

## REGISTOS PRÉ-CIRÚRGICOS



Registos radiográficos pré-cirúrgicos (15 anos)



Imagens de CBCT pré-cirúrgicas

### Plano de tratamento:


Numa primeira fase de tratamento, optou-se por fazer uma osteotomia Le fort I e colocação de um distrator maxilar de 15 mm fixado internamente nos segmentos esqueléticos móvel e fixo. Foram utilizadas imagens de tomografia computadorizada de feixe cónico (CBCT) para seleção do distrator.

Após um período de latência de 4 dias, efetuaram-se duas ativações diárias de 0,5mm cada. Os parafusos foram expandidos durante 15 dias, até ao limite de abertura dos mesmos.



Zurich Pediatric Maxillary Distractor – distrator ideal para correção de hipoplasia maxilar. É fixado através da base esquelética e dá prováveis avanços até 15 mm, ou mais.

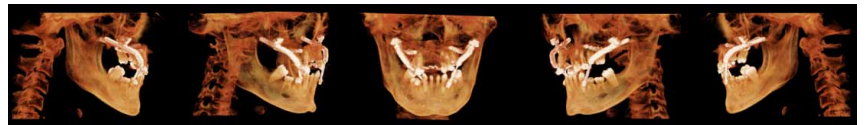## REGISTOS PÓS-CIRÚRGICOS APÓS 15 DIAS DE ATIVAÇÃO



Fotos extra-oralis após 15 dias de ativação do distrator (15 anos)



Fotos intra-oralis após 15 dias de ativação do distrator



Imagens de CBCT após 15 dias de ativação do distrator

Após 15 dias de ativação, equivalente a 15mm de ativação do distrator, verificou-se uma diminuição significativa da discrepância esquelética sagital, aumento da função respiratória e uma melhoria da estética facial. Com caráter transitório, foram colocados os dentes 11 e 21 em acrílico para melhoria da estética e da fala nesta fase de crescimento.

## CONCLUSÃO

A opção por esta técnica cirúrgica beneficia o paciente em crescimento pois o afastamento dos fragmentos esqueléticos é feito de uma forma mais progressiva, promovendo-se simultaneamente o crescimento adaptativo progressivo dos tecidos moles. Deste modo, os resultados finais são potencialmente mais estáveis.

Nesta idade, um fator também de primordial importância é o fator social e estético. Desta forma, consegue-se colmatar numa fase mais precoce e com as vantagens já enunciadas, também estes fatores, promovendo-se um aumento da auto-estima e da auto-confiança do paciente.