

# TRATAMENTO INTERDISCIPLINAR DE DEFORMIDADE DENTO-ESQUELÉTICA DE CLASSE II COM ASSIMETRIA FACIAL

Francisco do Vale\*; Carla Lavado\*\*; Eunice Virgínia Carrilho\*\*\*; Anabela Paula\*\*\*\*; Sandra Ferreira\*\*\*\*\*.

\*Especialista em Ortodontia; Coordenador da Pós-graduação em Ortodontia da Faculdade de Medicina da Universidade de Coimbra. \*\*Médica Dentista; Especialização em Odontopediatria da Faculdade de Medicina Dentária da Universidade do Porto; \*\*\* Médica Dentista, Professora Catedrática da Faculdade de Medicina da Universidade de Coimbra; \*\*\*\*Médica Dentista, Assistente convidada de Dentisteria Operatória da Faculdade de Medicina da Universidade de Coimbra; \*\*\*\*\* Médica Cirurgiã Maxilo-Facial do Centro Hospitalar e Universitário de Coimbra.

## INTRODUÇÃO

A **assimetria facial associada à retrognatia mandibular** é uma deformidade dento-facial que pode adquirir graus de severidade que nem a modificação do crescimento nem a compensação ortodôntica oferecem uma solução satisfatória de tratamento. Nestes casos, apenas o **tratamento ortodôntico-cirúrgico** deve ser considerado, pois é a única opção terapêutica que permite a reposição da boa oclusão dentária e estética facial, devolvendo também o bem estar psíquico e social afetado pela desfiguração dento-facial.

## DESCRIÇÃO DO CASO

Paciente do **sexo feminino**, de **30 anos de idade**, surge na consulta de Ortodontia **insatisfeita com o tratamento ortodôntico em curso** e iniciado há cerca de 4 anos.

### RESUMO DE DIAGNÓSTICO

- ✓ Classe II dentária e esquelética (ANB= 8°).
- ✓ Retrognatia mandibular - exagerada convexidade perfil.
- ✓ Endognatia maxilar.
- ✓ Assimetria mandibular para a esquerda.
- ✓ Excessiva Expansão dento-alveolar superior e inferior.
- ✓ Mordida Cruzada à esquerda e em Tesoura à direita.
- ✓ Proalveolia superior e inferior.
- ✓ Falha de torque generalizado.
- ✓ DTM e pobre estética facial.

### PLANO DE TRATAMENTO

O plano de tratamento estabelecido inclui um tratamento ortodôntico-cirúrgico-ortognático (TOCO) para corrigir a má oclusão e devolver harmonia facial. No final do tratamento, com objetivo de melhorar a estética e bem estar da paciente, foi proposto uma terapêutica de branqueamento externo.

#### PRINCIPAIS ETAPAS DE TRATAMENTO

- ✓ Alteração da prescrição da aparatologia fixa.
- ✓ Correção a sobre-expansão transversal.
- ✓ Exodontia dos dentes 14, 24, 34, 44.
- ✓ Osteotomia Sagital Bilateral (OSB) para avanço mandibular e correção da assimetria.
- ✓ Cirurgia Maxilar Lefort I para avanço e impactação maxilar.
- ✓ Branqueamento externo.

## CONCLUSÕES

A deficiência mandibular pode resultar de um distúrbio da embriogénese ou de uma causa adquirida pós-natal e pode aparecer isolada ou associada a síndromes malformativos congénitos.

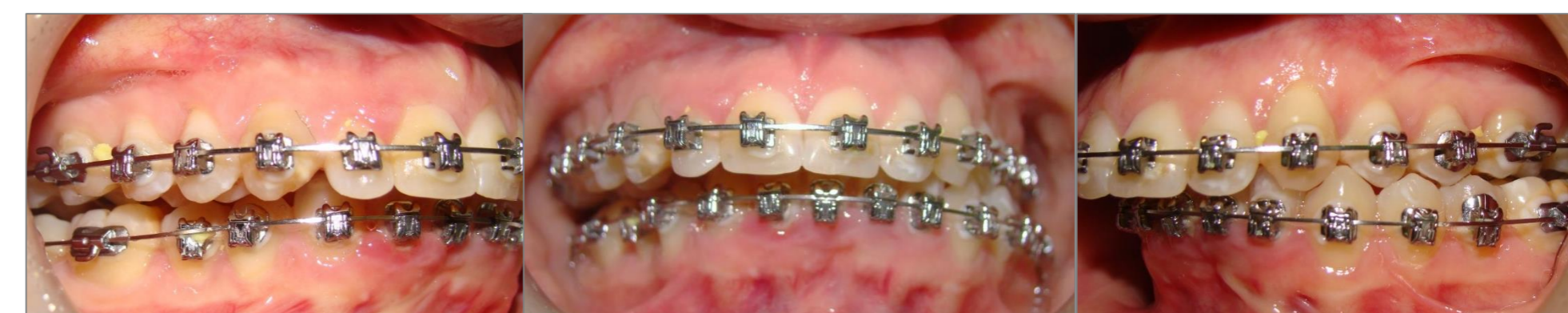O tratamento ortodôntico-cirúrgico-ortognático permite o **restabelecimento de uma boa oclusão dentária, função mastigatória, função respiratória e harmonia facial** dos pacientes com malformação esquelética de Classe II.

No caso clínico apresentado, todos os objetivos do tratamento foram alcançados, demonstrando a **importância da interdisciplinaridade no sucesso do tratamento**, quer tratando-se de pequenos ou grandes atos clínicos, como o branqueamento dentário externo que veio otimizar o resultado final e **aumentar a autoestima da paciente**.

## REFERÊNCIAS

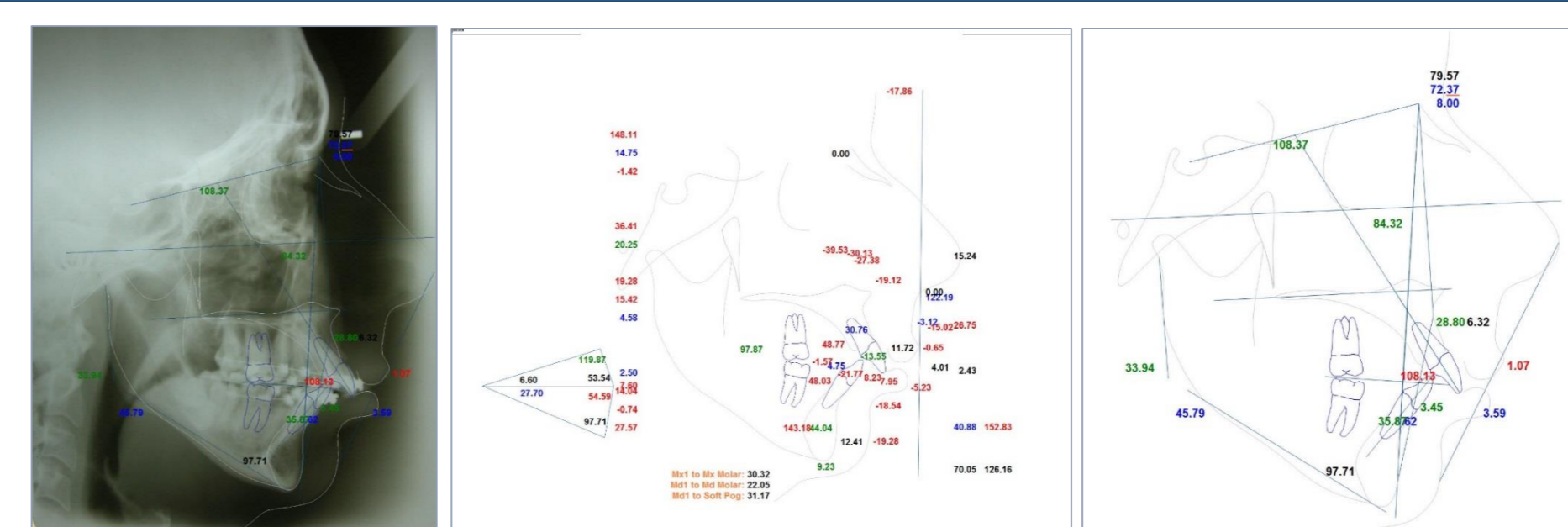
## CASO CLÍNICO

### Paciente C.N. 30a



Fotografias iniciais intra e extra-orais. Em tratamento há 4 anos sem programação de TOCO.

Verifica-se: Perfil convexo; rotação anti-horária do maxilar superior; desvio mandibular lateral esquerdo; desvio da linha média superior e inferior; *overjet* e *overbite* muito aumentados.

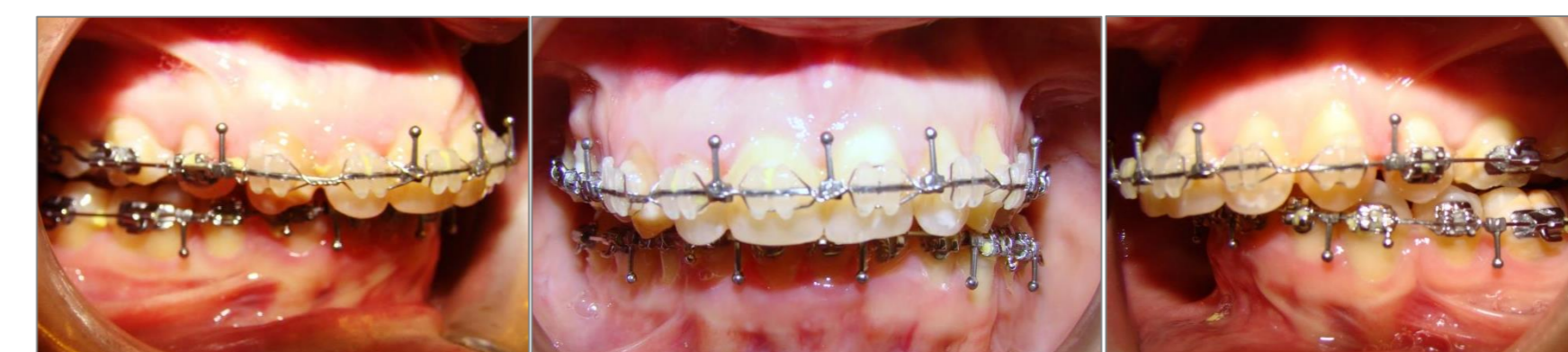

Telerradiografia inicial e estudo cefalométrico. Verifica-se a existência de uma Classe II esquelética.

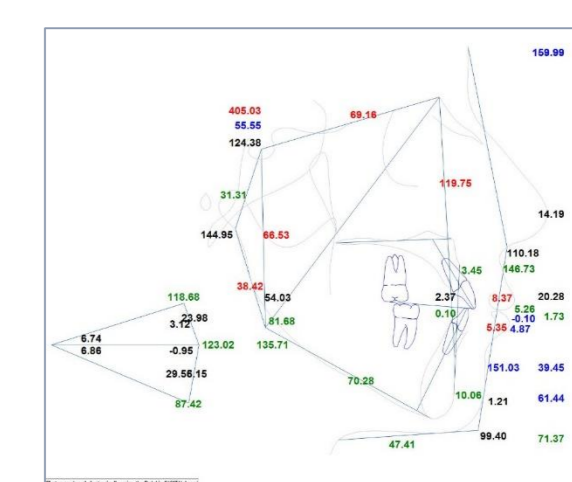
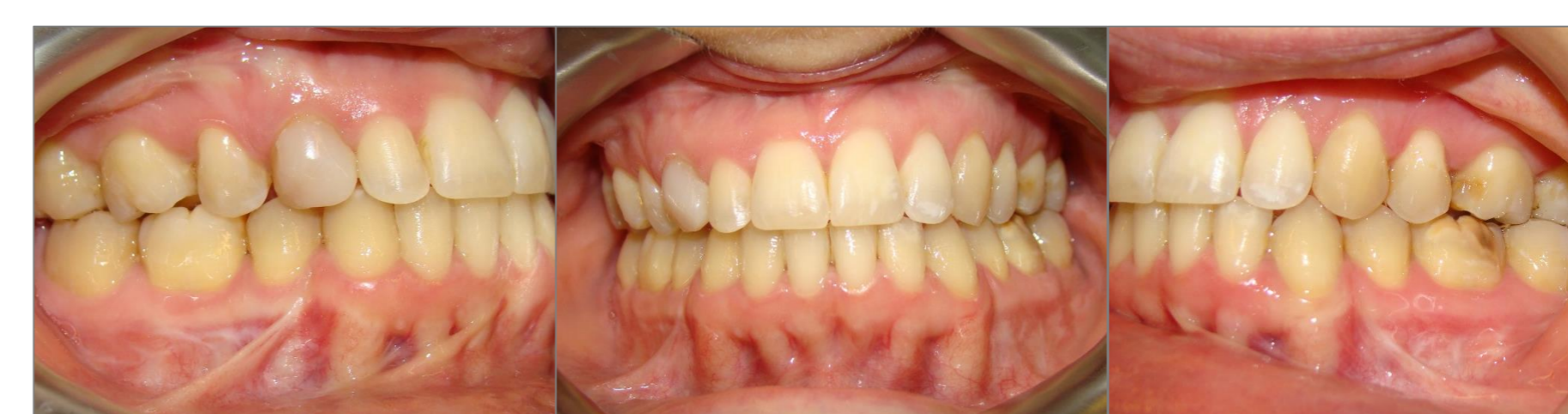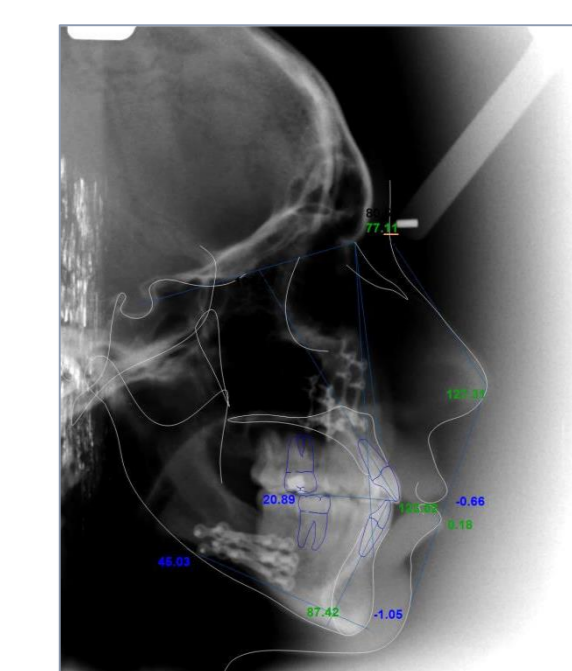
### TRATAMENTO ORTODÔNTICO-CIRÚRGICO-ORTOGNÁTICO

#### RESUMO PLANO DE TRATAMENTO

Prescrição	Roth .018 x .030
	CO 14; 24; 34; 44
Lefort I	Avanço de 4 mm
	Impactação 2mm esq.; 4mm dir.
OSB	Avanço e reposição

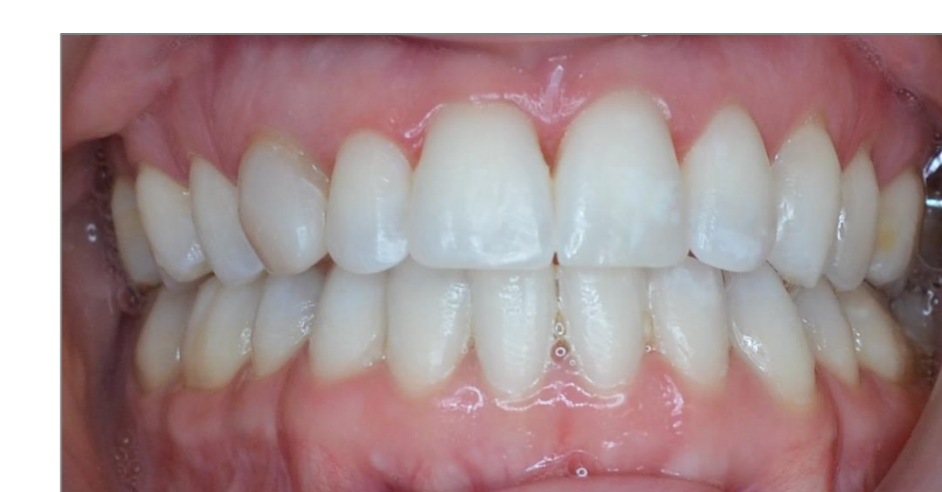

Fotos intra e extra-orais do tratamento ortodôntico pré-cirúrgico.



Fotos intra e extra-orais e telerradiografia do final do tratamento ortodôntico-cirúrgico-ortognático.

### BRANQUEAMENTO DENTÁRIO EXTERNO



Fotos intra e extra-orais do final do terapêutica de branqueamento externo em ambulatório com peróxido de carbamida a 16%.