Tracção de canino incluso em paciente adulto utilizando a técnica Bioprogressiva

M. Cristina von Zuben

Medica dentista licenciada pela USP especialista em ortodontia pela Fac. S.L.Mandic, Campinas

Introdução

Os caninos superiores permanentes apresentam, depois dos terceiros molares, a maior incidência de impactação, especialmente na região palatina.(1)(2)(3)(4)(5)(6)

Descrição do caso clínico



Paciente do género masculino, 24 anos, com presença de dente decíduo canino superior direito, apinhamento dentário inferior e sobremordida anterior.

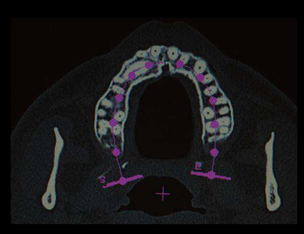

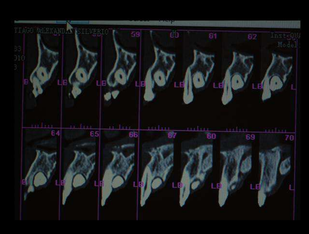

A radiografia panorâmica TAC e lateral da face mostra o dente 13 incluso, em posição horizontal e palatina aos incisivos.

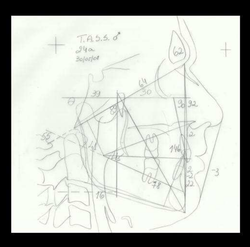

A análise cefalométrica de Ricketts demonstrou padrão braquifacial e incisivos superiores verticalmente sobrepostos aos incisivos inferiores extruídos.

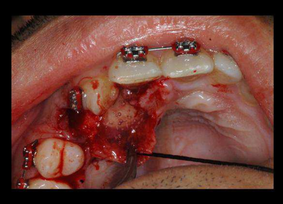

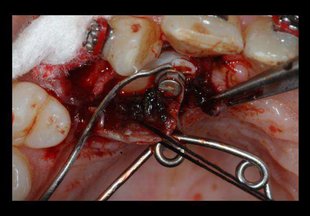

Extração do dente decíduo e cirurgia de acesso ao canino incluso por palatina, realizada por Marcelo von Zuben.

Tratamento e Discussão

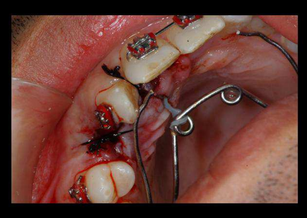

Colagem de botão ortodôntico na porção coronária para tração imediata por meio de elástico de corrente ligado ao aparelho Quad-Helix.

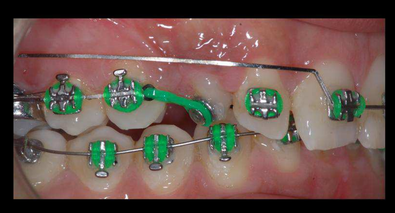

Após erupção, foi posicionado na arcada através de mecânica de arco seccionado que, por haver maior controle dos efeitos colaterais, torna-se mais eficiente..(7)

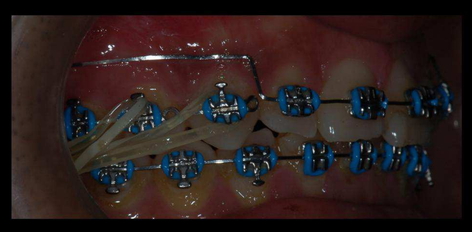

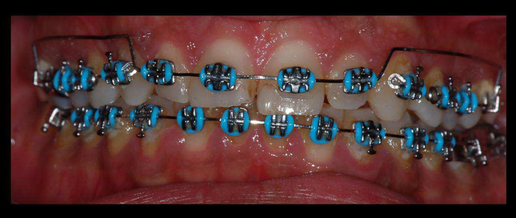

Corrigida a sobremordida anterior e a má oclusão de classe II, restaurações estéticas devolveram aos incisivos superiores desgastados a sua morfologia.

Final

Após 2 anos

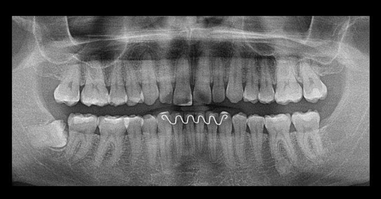

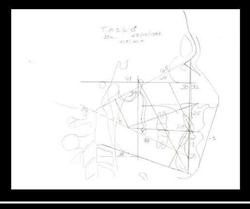

Conclusão

Conduzir um dente ectópico à sua posição adequada no arco dentário é considerado o ideal para a saúde, função e estética do paciente (8)(9)(10). O canino é um elemento dentário de extrema importância para a harmonia oclusal, indispensável nos movimentos de lateralidade, constituindo um elemento de proteção do sistema estomatognático, além de estabelecer uma oclusão dinâmica balanceada, manutenção da forma e função da dentição, estética e harmonia facial (11)(12).

Bibliografia

1-Erdinc AME. Orthodontic and surgical approach to the treatment of bilaterally impacted maxillary canines: a case report.Quintessence Int.2008; 39(7):587-92.

2-Kamer RM, William SAC. The incidence of impacted teeth. Oral Surg Oral Med Oral Pathol. 1970;29(2):237-41

3-Silva Filho OG, Fugio N, Capelozza Filho L, Cavasan AO Irrupção ectopica dos caninos permanentes superiores: Soluções terapêuticas . Ortodontia 1994;27(3):50-66.

4-Berglund L, Kurolj, Kruits. Orthodontic pretreatment prior to auto-transplantation of palatally impacted canines: case reports our a new approuch. Eur jJ Orthod.1996;18:449-56.

5-Peck S, Peck L, Kataja M. The palatally displared canine as a dental anomaly of genetic origin. Angle Orthod.1994;64(4):249-56.

6-Brito AM, Fraga CFF, Goursand D, Costa EN, Groni E, Junior JFR. Impactçao de caninos superiores e nas consquências : relato de caso clínico. J Bras Ortod & Orthop Facial.2003;48(4):453-9.

7-Lindauer SJ, Isaacson RJ. One couple orthodontic appliance systems.Semin Orthod.1995;1(1):12-24

8-Adelman, AB. Surgycal and Orthodontic manegement of octopic teeth. Dont. Dig., Pittsburg; v.75, p.13-19,1969

9– Raujne, J. The unerupted maxillary canine. Dent. Pract; Bristol, V.19, P.194-204,Feb.1969

10-Rossato C, Romero E. Canino Superior impactado: considerações gerais e apresentação de caso clínico. UNOPAR Cicut;Cien.Biol.saude, Loudrive, V3,N.P.21-29, out.2001

11-Cappellette m, Júnior MC, Fernandes LCM, Oliveira AP, Yamamoto LM, Shido FT, Oliveira WC, Caninos permanentes retidos por palatina: Diagnostico e terapêutica - uma sugestão técnica de tratamento. Ver DentPress orthodon Ortop Facial.2008;13(1):60-73.

12-Ferrazzo VA, Dominges GC, Junior JHS, Varjas DA, Ferrazzo KL. Caninos superiores impactados: Revisão de literatura e relato de caso clinico . Ortodontia.2005;38(3):247-54