

SIALOADENOMA PAPILÍFERO EM PACIENTE DO SEXO FEMININO

- um caso raro



Rodrigues A¹, Fortes S², Gouveia M³

1 Interno de Formação Específica, Serviço de Estomatologia, Hospital de Braga, Braga, Portugal

2 Assistente Hospitalar, Serviço de Estomatologia, Hospital de Braga, Braga, Portugal

3 Assistente Graduado Sénior, Serviço de Estomatologia, Hospital de Braga, Braga, Portugal



INTRODUÇÃO

O Sialoadenoma Papilífero é um tumor benigno raro de glândulas salivares, mais frequente em homens acima dos 50 anos de idade. A sua localização mais frequente é na junção do palato mole com o palato duro, podendo ocorrer também na mucosa jugal, lábios e glândulas parótidas.

Este tipo de lesão costuma cursar com um crescimento lento, indolor, e na maioria dos casos bem delimitado. Pela sua componente papilar, pode ser confundido com outras lesões papilares como Papiloma Escamoso. O crescimento bem delimitado e exofítico do Sialoadenoma Papilífero contrasta com a maioria dos tumores de glândulas salivares, que se apresentam como uma tumefacção difusa nodular submucosa.

DESCRIÇÃO DO CASO CLÍNICO

Doente de 52 anos, sexo feminino.

Antecedentes pessoais de tendinite, medicada habitualmente com cálcio, sem alergias conhecidas.

Recorre à consulta de Estomatologia por aparecimento de lesão no palato, com crescimento progressivo há cerca de 2 anos, mais notório no período antecedente à consulta. Queixa-se de lesão "tipo quisto" sic. Sem queixas álgicas associadas ou noção de drenagem.

Ao exame objectivo: Lesão de consistência mole na região do palato duro, com cerca de 1.5 cm de maior diâmetro. (Figura 1) Ligeiro desconforto à palpação. Hipótese diagnóstica: Adenoma Pleomórfico.

1º acto cirúrgico: Biópsia incisional. Resultado histológico: Adenoma papilífero

2º acto cirúrgico: Exérese de lesão mucosa do palato, à direita, no 1/3 distal, transição para o palato mole, sob anestesia geral. (Figura 2) Resultado histológico: Adenoma papilífero

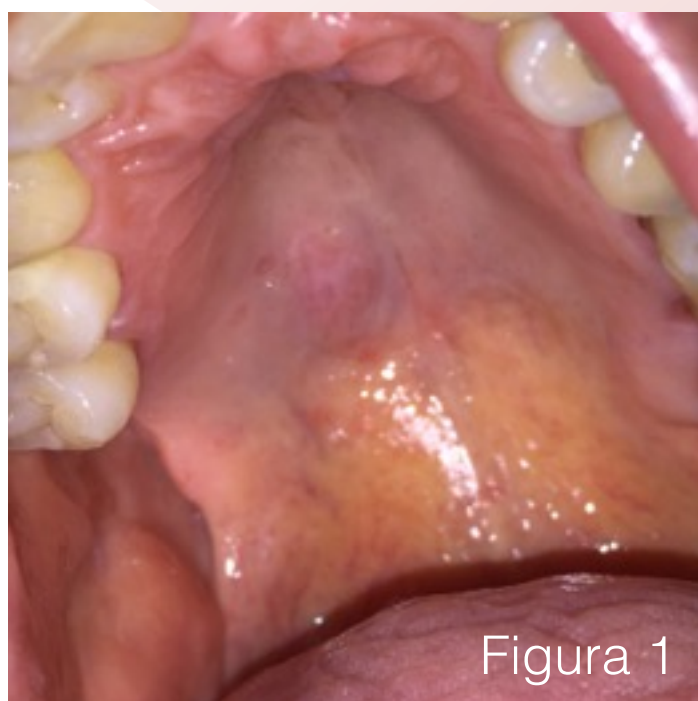


Figura 1

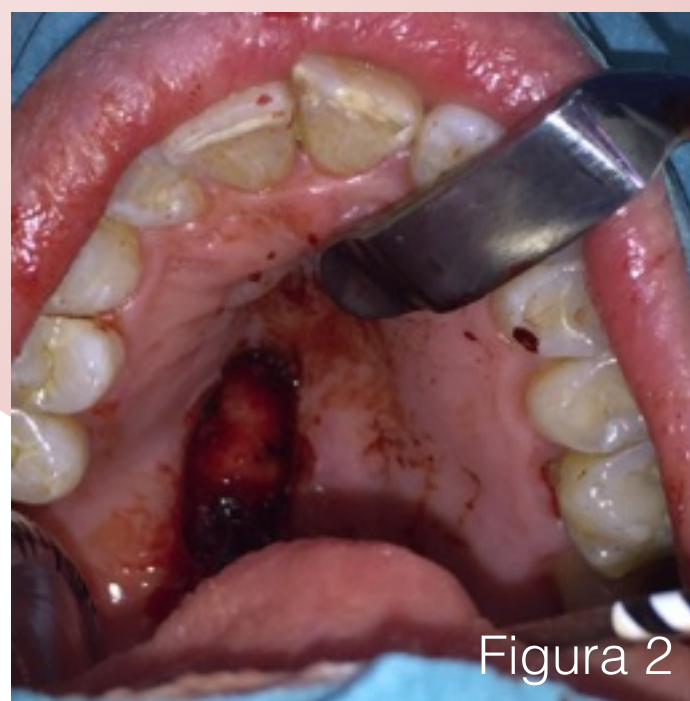

Figura 2

DISCUSSÃO

Apresentamos um caso raro de Sialoadenoma Papilífero diagnosticado e tratado no Hospital de Braga, que merece especial destaque por ocorrer no sexo feminino, característica muito rara neste tipo de tumores, existindo poucos casos relatados na literatura.

O tratamento de eleição é a cirurgia de excisão local conservadora, estando aconselhado follow-up regular. O prognóstico descrito é muito bom, apesar de estarem relatados casos de recorrência e de transformação maligna para Carcinoma Mucoepidermóide.

REFERÊNCIAS BIBLIOGRÁFICAS

- 1- Sialadenoma papilliferum: case report and review of literature. Pereira CM, Sousa HO, Gasparetto PF, Botelho TL. J Health Sci Inst. 2010;28(3):244-5
- 2- Incidence rates of salivary gland tumors: results from a population-based study. Pinkston JA, Cole P. Otolaryngol Head Neck Surg. 1999;120(6):834-40.
- 3- Salivary gland pleomorphic adenoma in the Netherlands: A nationwide observational study of primary tumor incidence, malignant transformation, recurrence, and risk factors for recurrence. Valstar MH, de Ridder M, van den Broek EC, et al. Oral Oncol. 2017;66:93-9.
- 4- Salivary gland tumors; Harold S.FlemingD; Oral Surgery, Oral Medicine, Oral Pathology. 1954;(7): 683-694
- 5- Salivary gland tumors; Shah JP, Ihde JK; Current Problems in Surgery. 1990;27(12):779-843