

## INTRODUÇÃO

- Síndrome hereditário raro (1:10<sup>6</sup>), atinge mais frequentemente o sexo masculino (3:1) <sup>12, 13, 14</sup>.
- Afecta os tecidos com elevado índice mitótico, nomeadamente a pele e o sistema hematopoiético, acompanhando-se de falência medular progressiva <sup>1-4</sup>.
- Tríade de hiperpigmentação cutânea reticulada, leucoplasia oral e distrofia ungueal (surtem, geralmente, na primeira década de vida) <sup>1-4, 12-14</sup>.
- Heterogeneidade genética: autossómica dominante (mutações genes TERC, TERT e TIN2), autossómicas recessivas (mutações genes NOP-10, TERT, NHP2 e RTEL1), Ligada ao X recessiva (+++) - Mutações gene **DKC1** <sup>13-15</sup>
- Genes codificam proteínas do complexo telómero / telomerase: processamento ribossomal e manutenção dos telómeros <sup>12-14</sup>.
- Mutações: deficiência ribossomal e disfunção proteica—encurtamento dos telómeros, capacidade replicativa das células comprometida, senescência celular e progressão maligna frequentes <sup>6, 7, 12-14</sup>.
- Expressividade variável, envolvimento de órgãos distintos, de forma progressiva e não simultânea— difícil diagnóstico <sup>3, 4, 12-14</sup>.
- Prognóstico reservado: sobrevivência média cerca de 30 anos <sup>1-4, 12-14</sup>.
- Mortalidade precoce associada às complicações decorrentes da falência medular <sup>1-4, 12-15</sup>.
- Terapêutica: medidas paliativas como suporte transfusional e administração de androgéneos (oximetazona e danazol) <sup>9, 14, 15</sup>.
- Transplante de medula óssea ou a terapia com células estaminais, no caso de pancitopenias graves, têm demonstrado resultados variáveis <sup>8, 10-14</sup>.

## DESCRIÇÃO DO CASO CLÍNICO

- Indivíduo do sexo masculino, com 15 anos de idade, seguido em consulta multidisciplinar desde os 13 anos por hiperpigmentação cutânea reticulada, distrofia ungueal, equimoses fáceis, gengivorragia frequente, lesões brancas da cavidade oral não destacáveis.
- **Motivo da Consulta:** gengivorragia frequente, lesões brancas da cavidade oral não destacáveis.
- **Exame Objectivo:** sem sinais de hemorragia activa ou recente, presença de gengivite marcada, cáries dentárias, hipoplasia do esmalte, lesões brancas da mucosa vestibular não destacáveis.
- **Exames complementares de diagnóstico:** à ortopantomografia, observaram-se sinais de reabsorção radicular; anemia macrocítica (Hb 11,1 g/dL, VGM 106 fL) e trombocitopenia (32000); 1,3% de blastos na biopsia da medula óssea; e no estudo genético identificou-se mutação no gene **DKC1**, compatível com o diagnóstico de disqueratose congénita ligada ao cromossoma X.

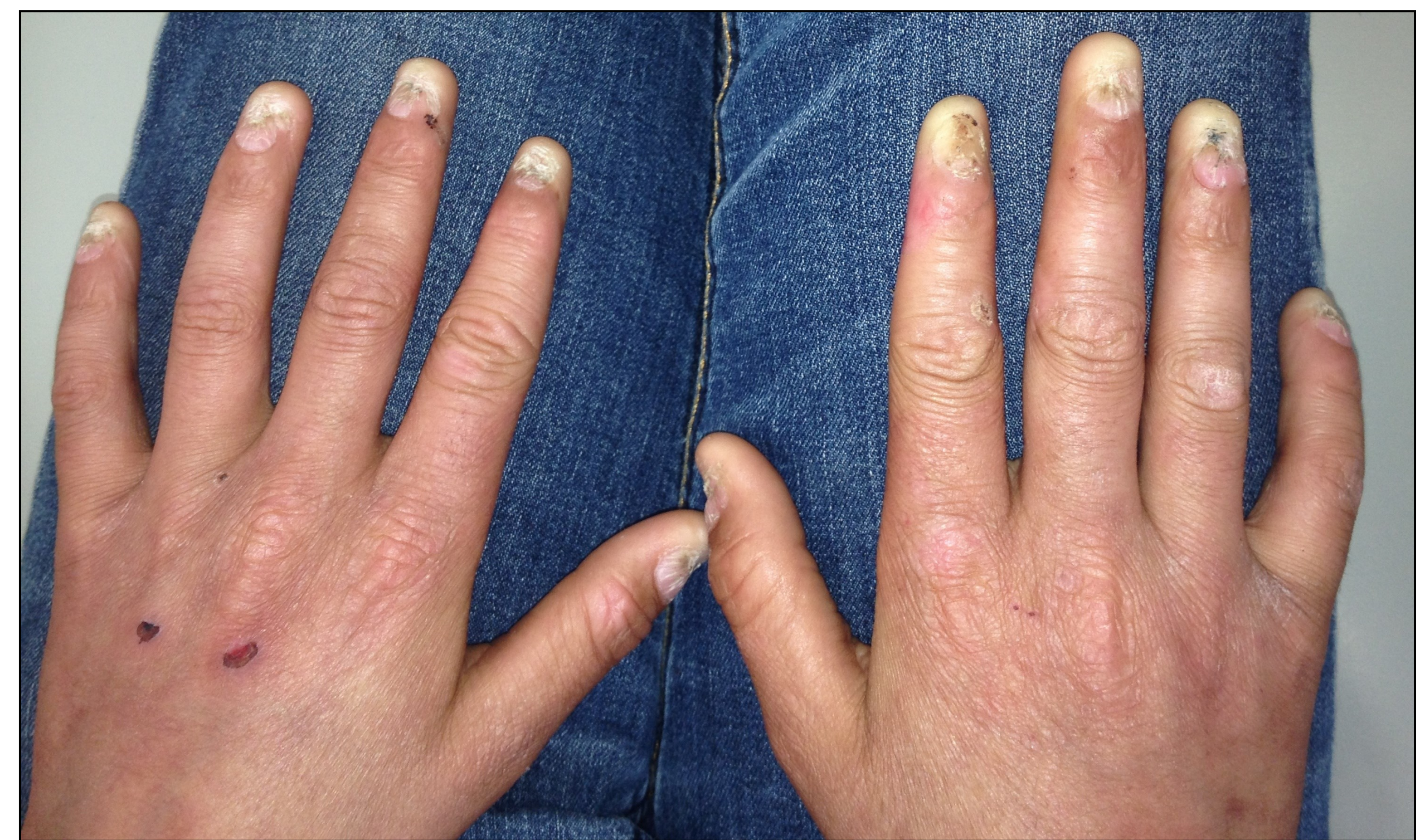

Fig. 1- Distrofia ungueal, hiperpigmentação reticulada da pele.

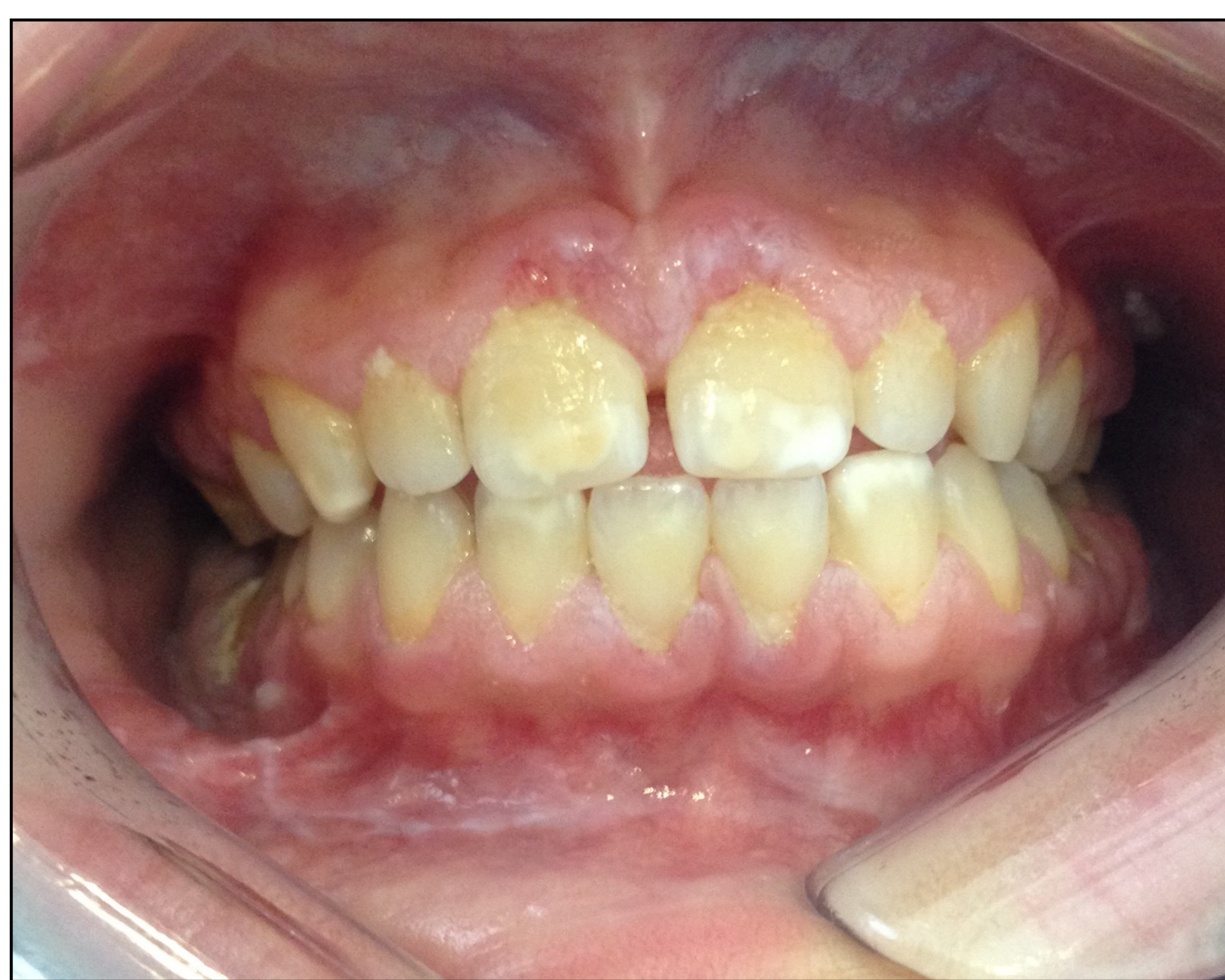

Fig. 2- Gengivite, lesão branca da mucosa vestibular, hipoplasia do esmalte.

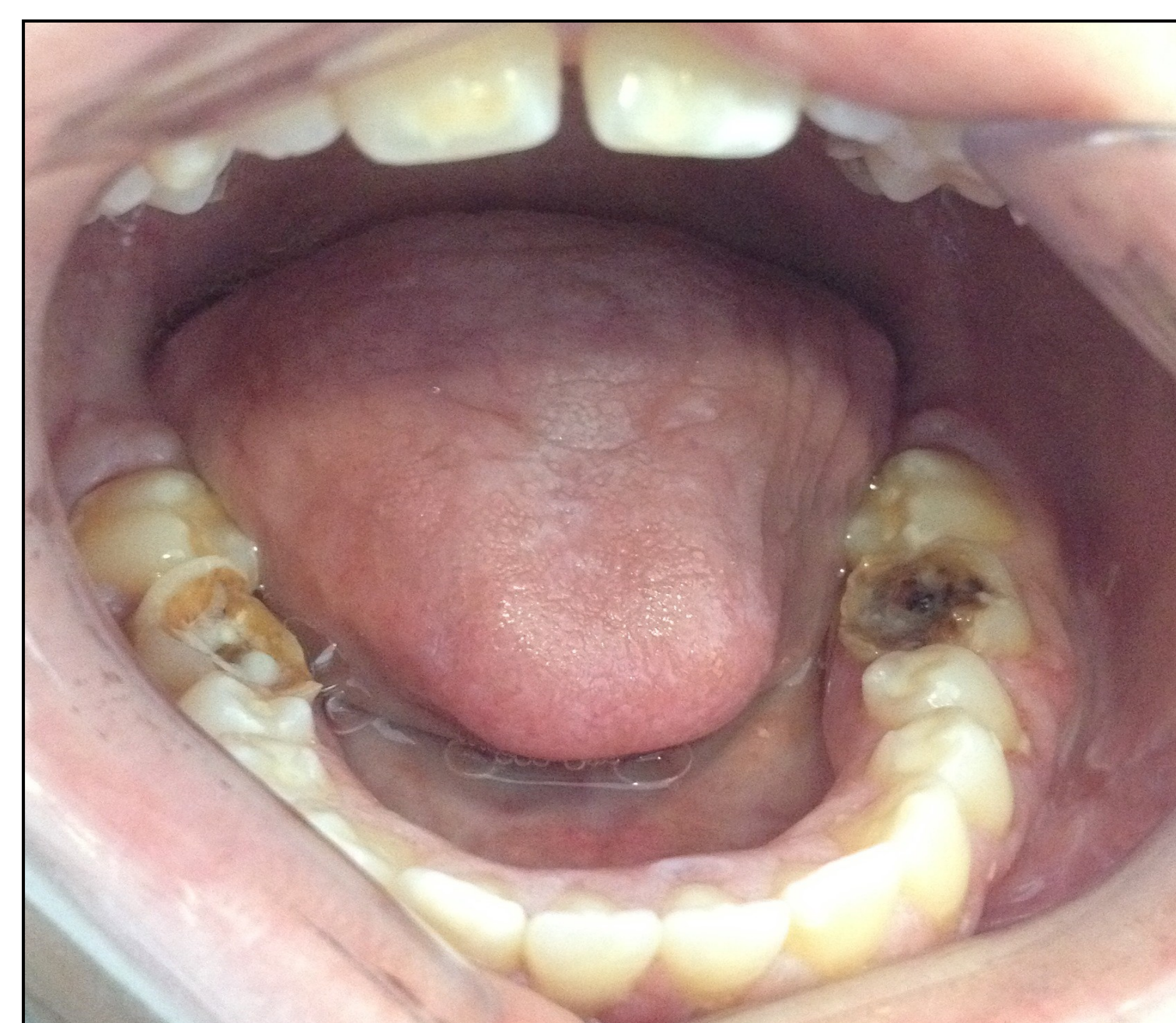


Fig. 3- Cáries dentárias de 36 e 46.

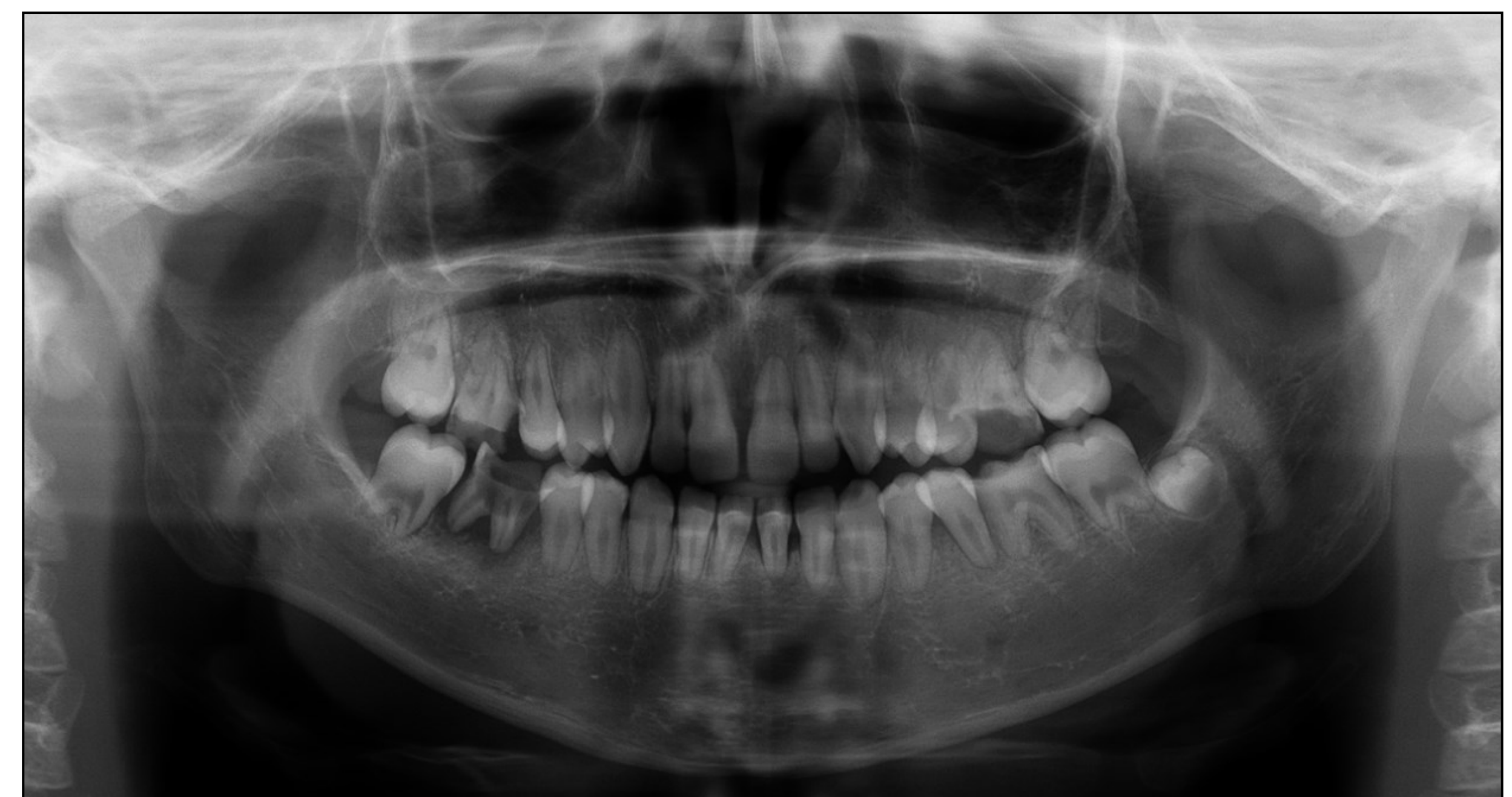

Fig. 4- Ortopantomografia com sinais de reabsorção radicular.

## DISCUSSÃO E CONCLUSÕES

- Na consulta, foram reforçadas as medidas de higiene oral e explicadas as necessidades de exodontia de dentes 36 e 46 e de realização de biópsia das lesões brancas da cavidade oral, logo que a condição hematológica o permitisse
- Doentes com disqueratose congénita têm um risco aumentado para disfunção progressiva da medula óssea e neoplasias, nomeadamente a transformação maligna das lesões brancas da cavidade oral (carcinoma de células escamosas) pelo que se recomenda um plano de vigilância adequado <sup>1, 2, 5, 12-14</sup>.
- Torna-se, assim, essencial que todos os profissionais de saúde estejam alertados para esta patologia. Com um diagnóstico precoce e uma correcta orientação pode-se melhorar o prognóstico e a prevenção de situações fatais, assim como garantir um adequado aconselhamento genético.