

Gil Leitão Borges<sup>1</sup>, Nicholas Fernandes<sup>2</sup>, Ana Bação<sup>3</sup>, Sónia Lima<sup>4</sup>

(1) Major Médico Dentista, Chefe do Serviço de Medicina Dentária da US Militar de Évora; (2) Capitão Médico Dentista no CS Tancos/SP Margarida; (3) Tenente Médica Dentista na US Militar de Évora; (4) Major Médica, Diretora da US Militar de Évora.

# A Ortopantomografia na avaliação e seleção de militares para Forças Nacionais Destacadas

O Exército Português participa com elevado empenhamento e prontidão nas Missões das Forças Nacionais Destacadas (FND), em diversos teatros de operações, sob a égide da Organização do Tratado do Atlântico Norte (NATO), União Europeia e Organização das Nações Unidas. A sua integração envolve do ponto de vista da Saúde Operacional, a criteriosa avaliação e seleção de pessoal, designadamente a nível dentário. O sistema de classificação do Estado de Saúde Oral adotado, baseia-se precisamente no sistema NATO, inscrito na doutrina *NATO STANAG 2466 Dental Fitness*, estabelecendo 4 níveis.

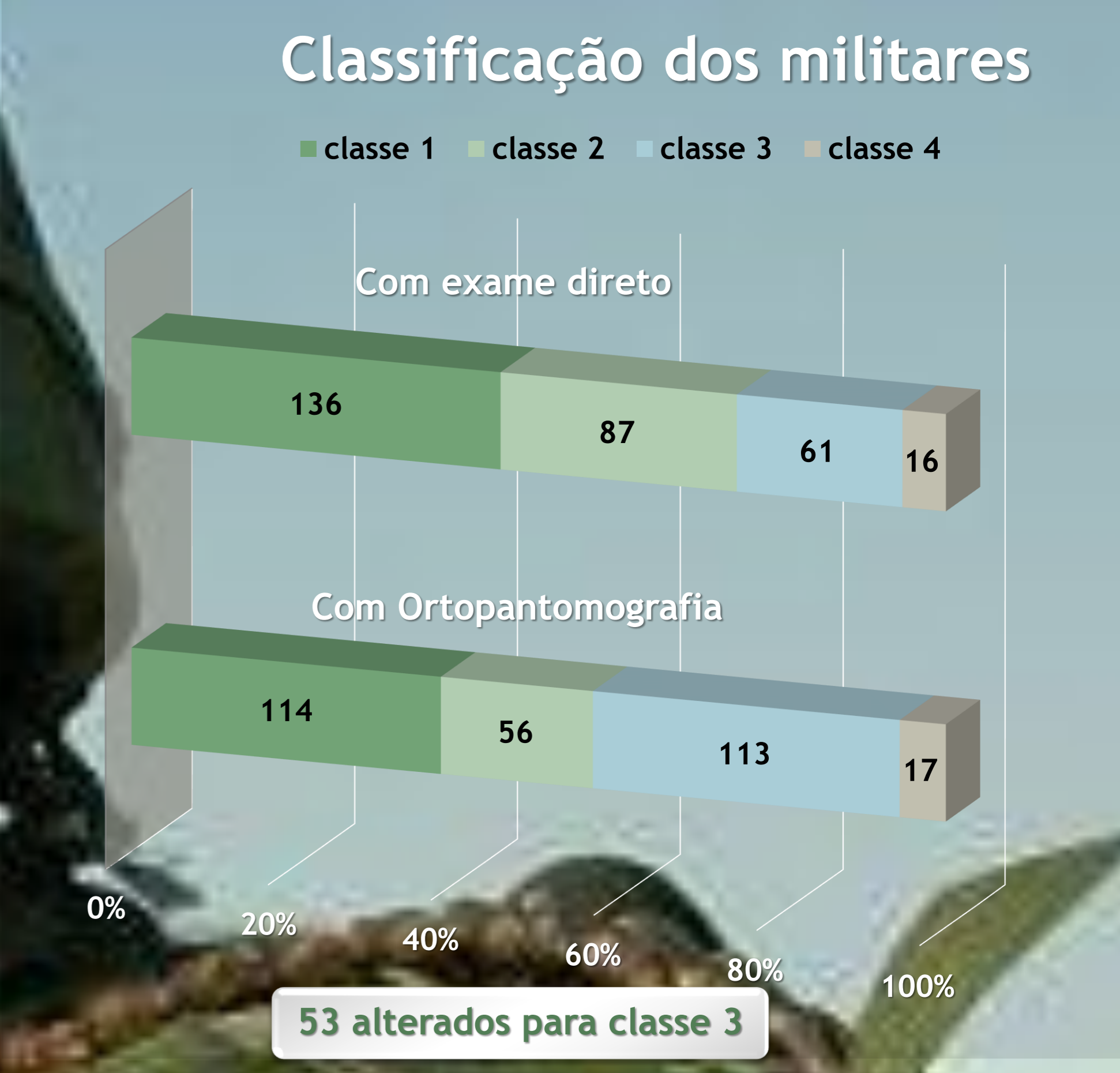## OBJETIVOS:

Verificar a importância da ortopantomografia como exame complementar no rastreio dentário de militares, de modo a estimar a frequência dos achados radiográficos detetados e a sua implicação na classificação do Estado de Saúde Oral dos militares, sua classificação e conseqüente seleção para integrar FND.

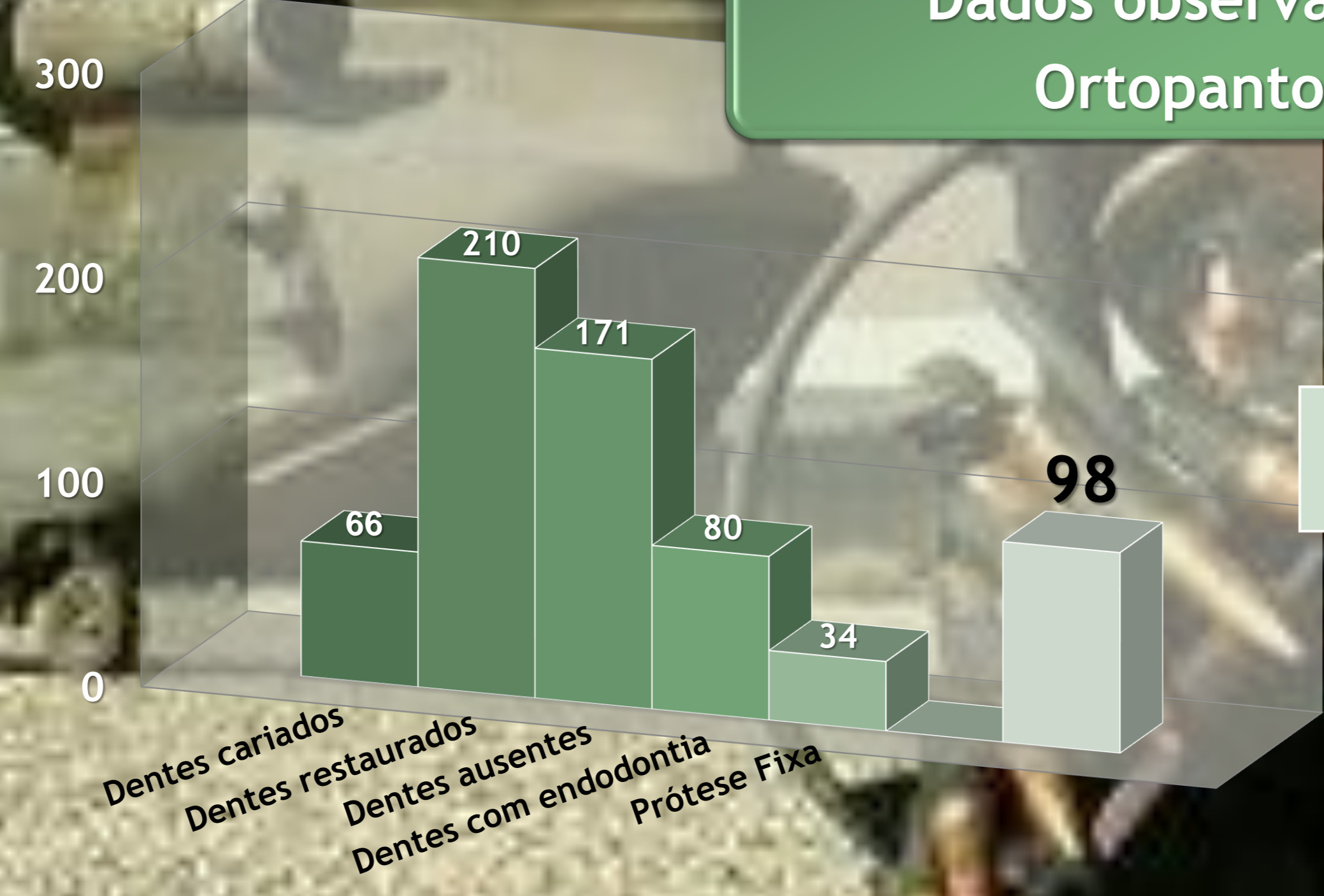
## MATERIAIS E MÉTODOS:

1. Rastreio dentário com exame clínico direto e classificação;
2. Observação das 300 Ortopantomografias e classificação;
3. Comparação dos resultados;
4. Classificação final e certificação NATO STANAG 2466 Dental Fitness.

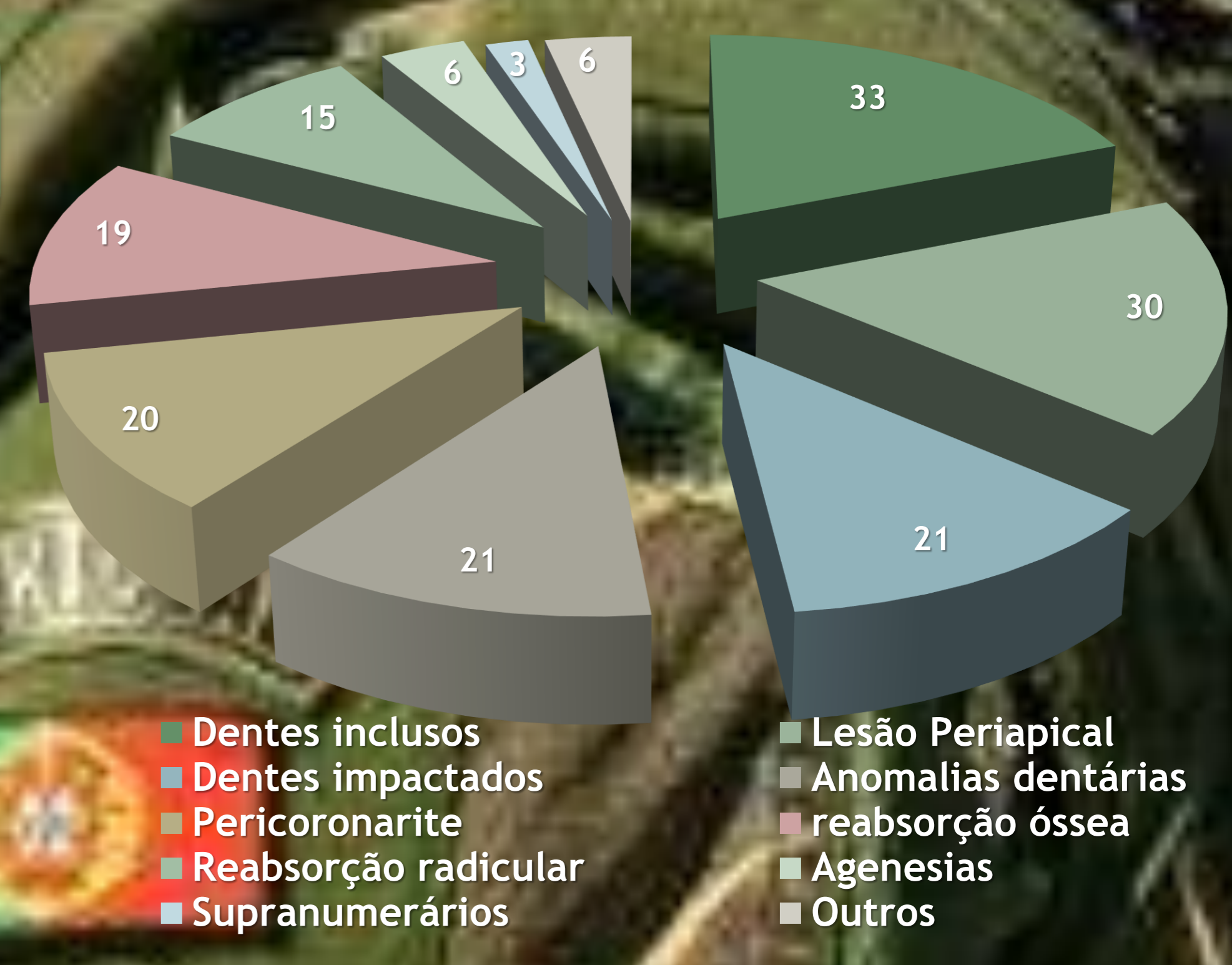
- **DENTAL FITNESS CLASS 1**  
Military personnel who require no dental treatment.
  - **DENTAL FITNESS CLASS 2**  
Military personnel whose existing dental condition is unlikely to result in a dental emergency within 12 months.
  - **DENTAL FITNESS CLASS 3**  
Military personnel who require dental treatment to correct a dental condition that is likely to cause a dental emergency within 12 months. ("Potential emergency patients")
  - **DENTAL FITNESS CLASS 4**  
Military personnel who: a. Require an annual examination; Have an undetermined dental status; Have no dental record, Have an incomplete dental record. ("Unselected patients")
- NATO STANDARD AMEDP-4.4 DENTAL FITNESS STANDARDS FOR MILITARY PERSONNEL AND THE NATO DENTAL FITNESS CLASSIFICATION SYSTEM



## Dados observados em nº de Ortopantomografias

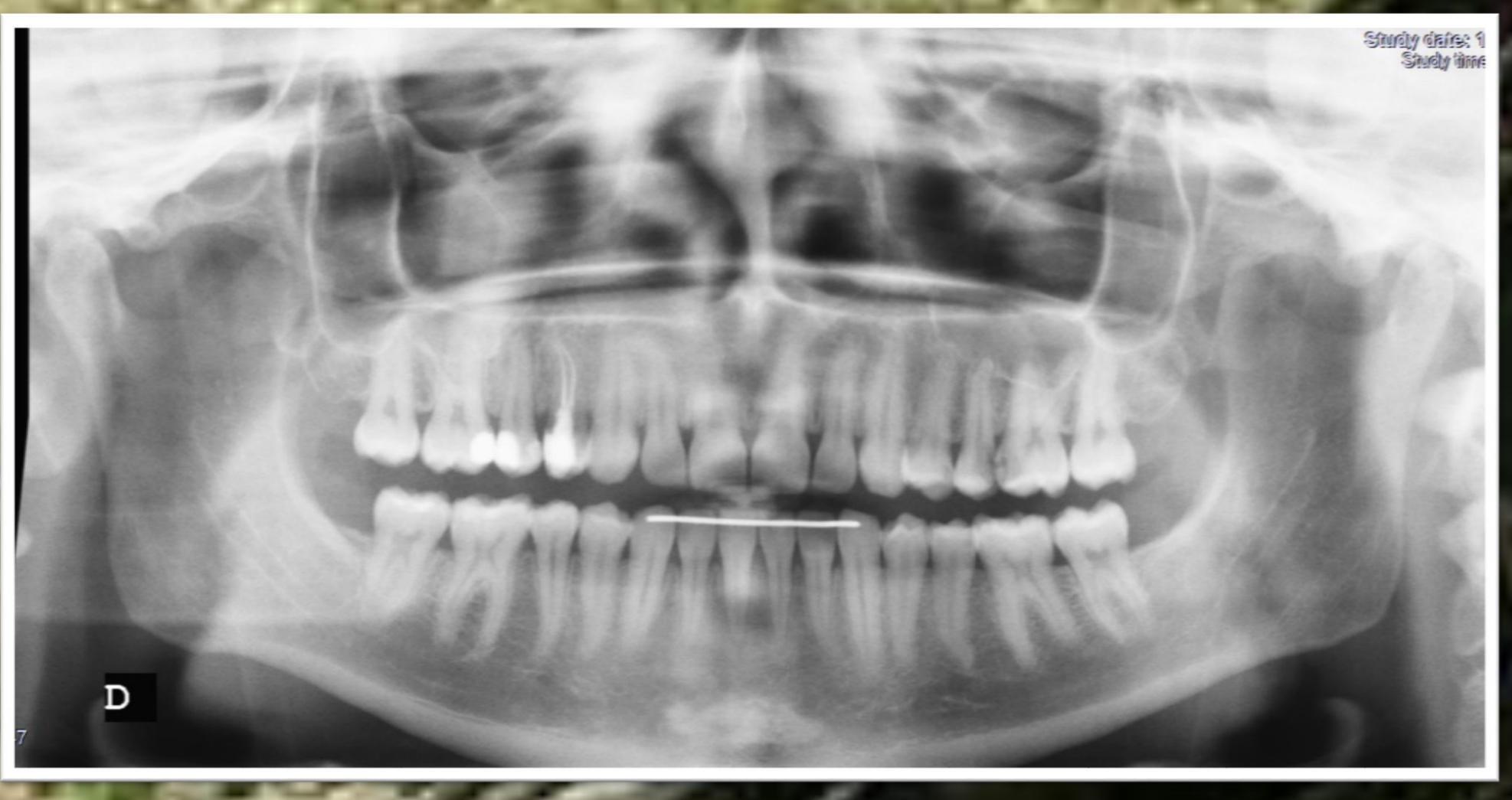

## Rx com achados radiográficos

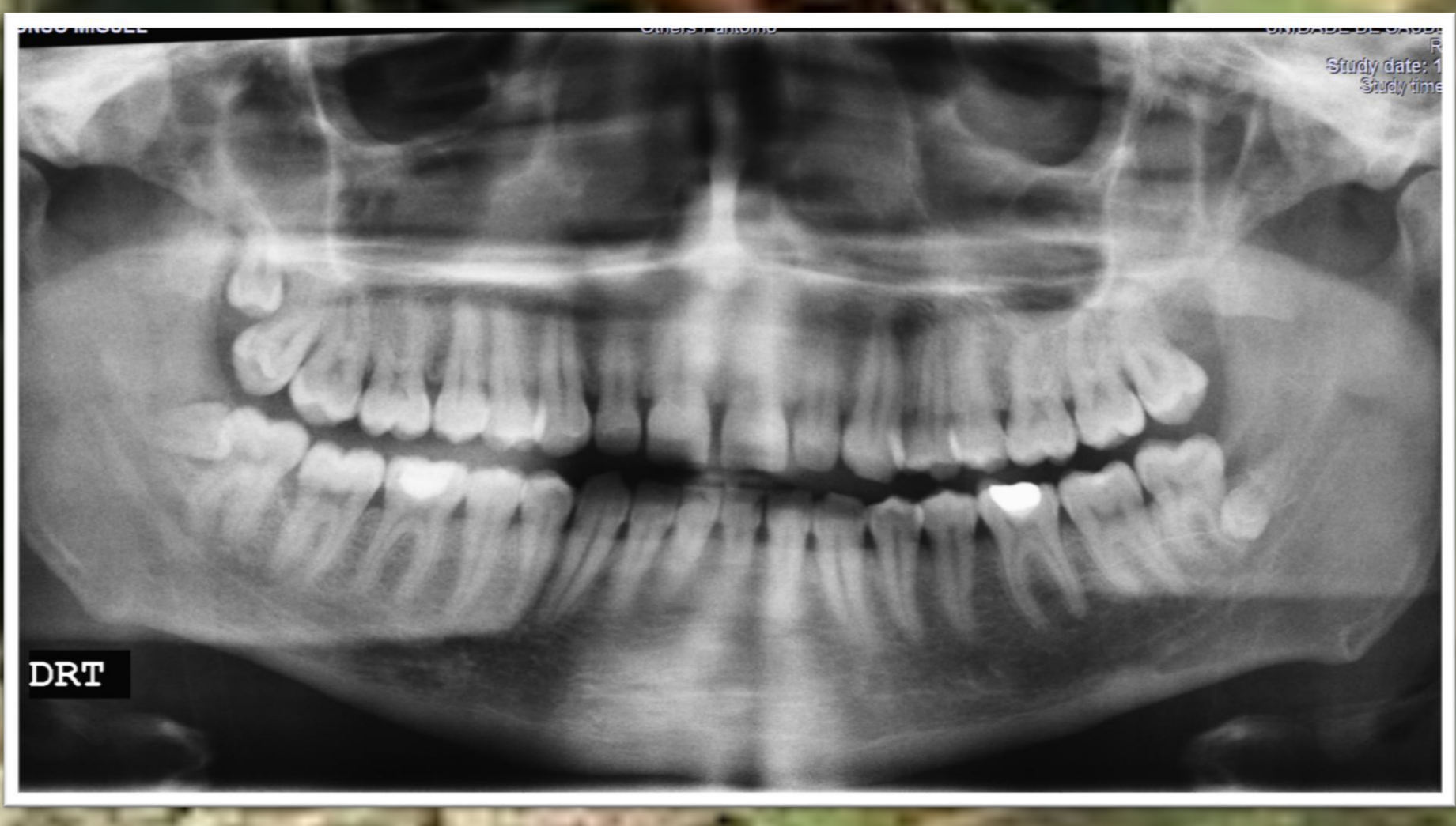

## RESULTADOS:

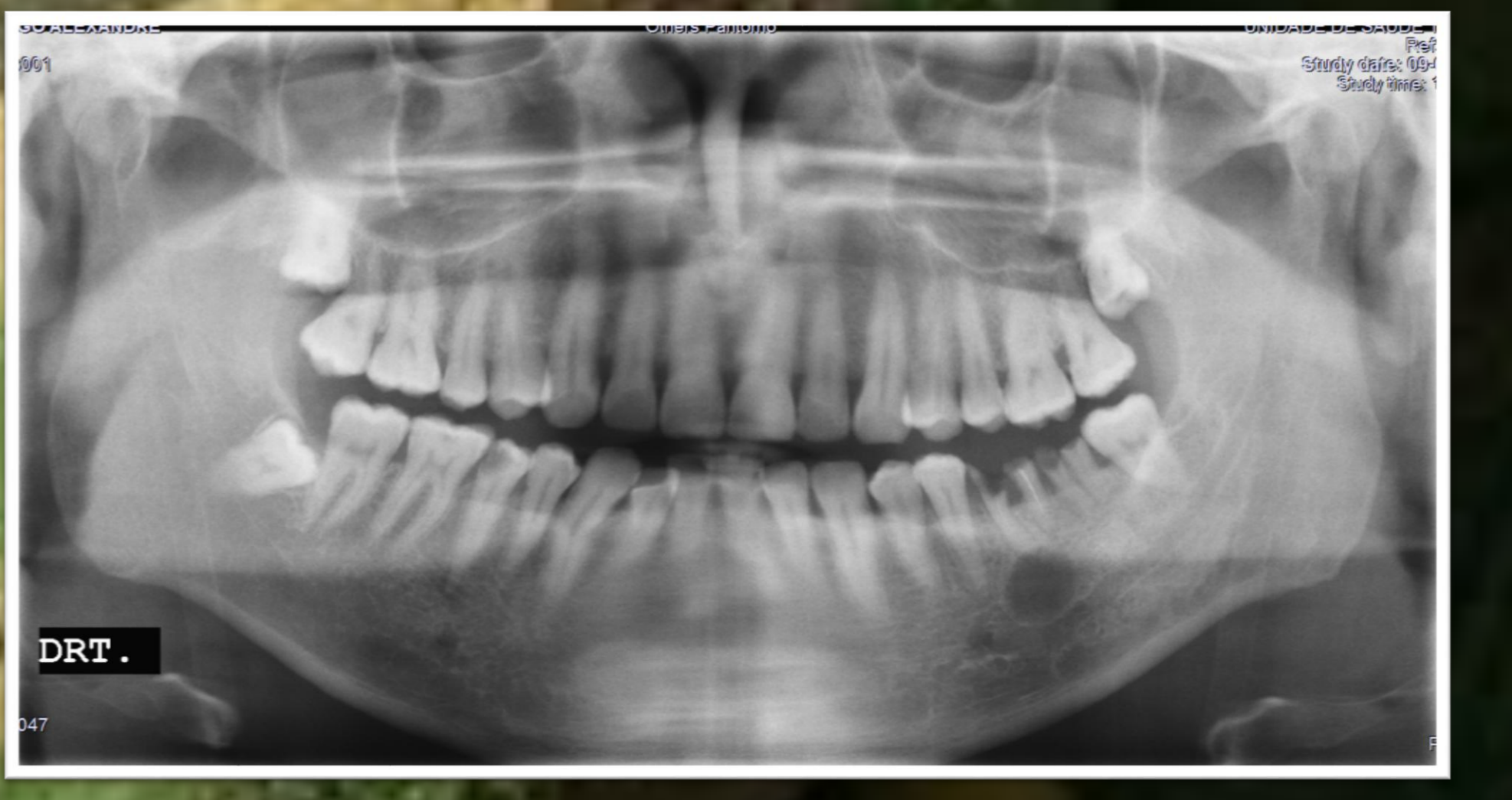Após observação clínica, 223 indivíduos, 74,33%, foram considerados aptos, dos quais 136 como Classe 1 e 87 como Classe 2. Na classe 3 encontravam-se 20,33% da amostra, com 61 elementos e por fim, os restantes 16 (5,33%) foram classificados como indeterminados ou inaptos. A observação da ortopantomografia provocou alteração da classificação de 53 militares inicialmente considerados aptos, (17,66%), baixando à classe III, agora com 113 indivíduos (38%), enquanto que 1 desta última foi considerado inapto. Foram identificados achados radiográficos em 98 exames, 32,66%, com particular incidência nas lesões periapicais (10%), dentes inclusos (11%) ou impactados (7%), anomalias dentárias (7%), pericoronarite (6,66%), reabsorção óssea (6,33%), reabsorção radicular (5%), agnesias (2%), supranumerários (1%).



Militar inicialmente em classe 1 passou a 3.



Militar inicialmente em classe 2 passou a 3.



Militar inicialmente em classe 3 passou a 4, ficando inapto.

## CONCLUSÃO:

A utilização da ortopantomografia no rastreio de militares passíveis de integrar FND, como complementar ao exame clínico direto é de grande importância, por permitir a localização de diversos achados radiográficos capazes de interferir na classificação dos militares em termos de saúde oral e por conseguinte, na sua seleção, e eventuais planos de tratamento a definir com vista à sua certificação.