



Pedro Teixeira Santos¹, Joana Ferreira Azevedo¹, João Gião Carvalho², Cátia Carvalho Silva², Rita Rodrigues².

¹Alunado Mestrado Integrado em Medicina Dentária da Faculdade de Ciências da Saúde da Universidade Fernando Pessoa (FCS-UFF)

²Docente assistente da Faculdade de Ciências da Saúde da Universidade Fernando Pessoa (FCS-UFF)



O termo dentes supranumerários define-se pela presença excessiva de um ou mais dentes/estruturas na dentição decídua ou permanente. Esta condição pode ter origem nas perturbações do desenvolvimento durante a odontogénese, que resultam na formação de dentes/estruturas adicionais.² Segundo a literatura, a incidência relatada é de 1 a 3% na raça caucasiana, atingindo três vezes mais o sexo masculino que o feminino.^{1,2,4} Embora possa ocorrer em ambas as dentições, é mais frequente na dentição permanente, podendo ocorrer em qualquer localização da arcada, contudo, existe uma predisposição para a sua ocorrência na pré-maxila.³ Cerca de 90% dos casos de hiperdontia ocorrem na maxila, porém, na mandíbula, a zona mais afectada é a região pré-molar.⁴

O dente supranumerário mais comum é o mesiodens, assim denominado dada a sua localização na linha média maxilar, e geralmente apresentando uma forma conóide. A sua prevalência na população varia entre 0,15 a 1,9%, sendo responsável por cerca de 50% dos casos de hiperdontia.¹

CASO CLÍNICO

Paciente masculino com 16 anos, não fumador, asmático, sem mais patologias sistémicas dignas de registo. Aquando do estudo ortodôntico (realização de Ortopantomografia), foi suspeitado um dente supranumerário na região da linha média, posteriormente ao ápice do dente 2.1. A sua extração foi programada, previamente ao tratamento ortodôntico. Esta situação clínica era assintomática.

Pré-operatório:

Controlo ansiedade pré-cirurgia: Diazepam 5mg 1 hora antes do início da cirurgia.

Intra-operatório:

Técnica anestésica: infiltrativa entre os caninos maxilares, por vestibular e palatino (Lidocaína 2% + epinefrina 1:80.000).

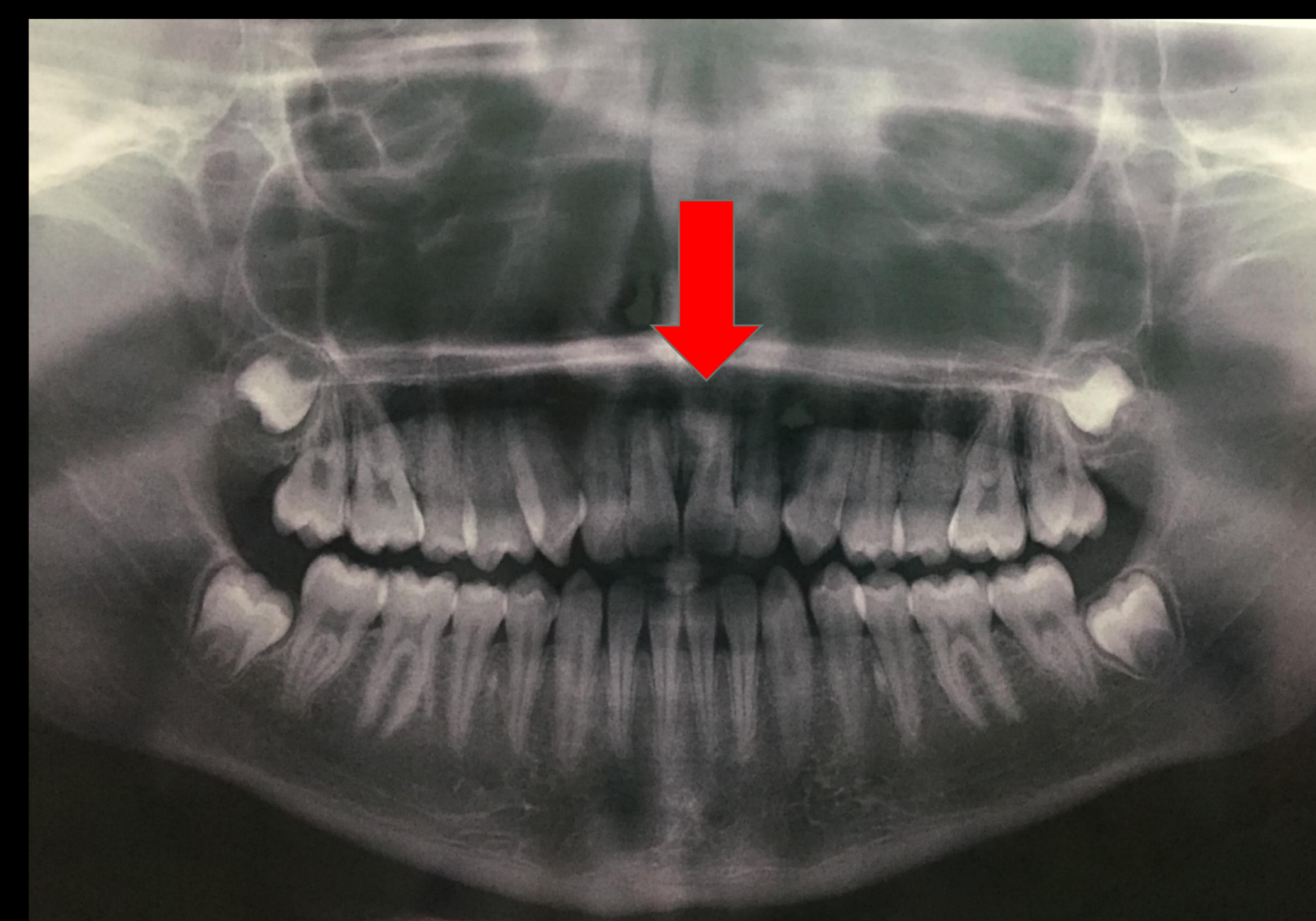


Fig. 1a - Ortopantomografia

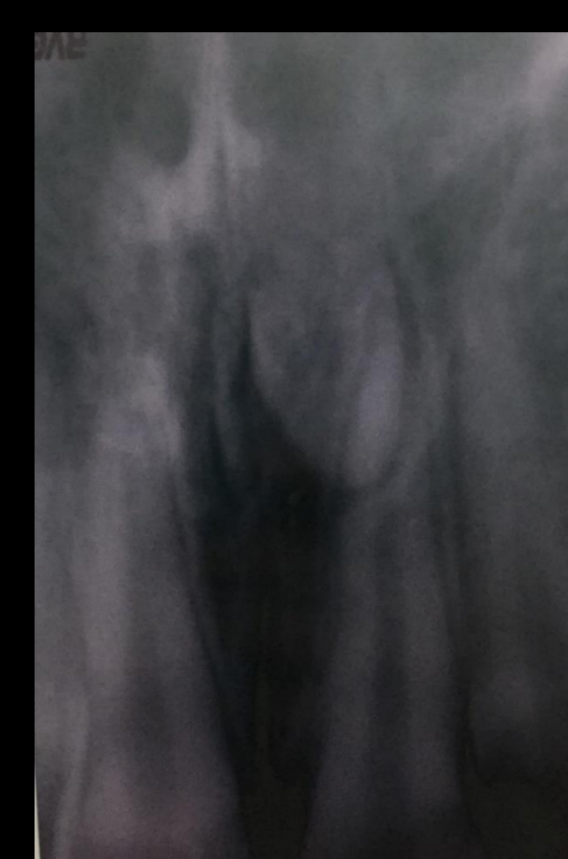


Fig. 1b - Raio X Periapical

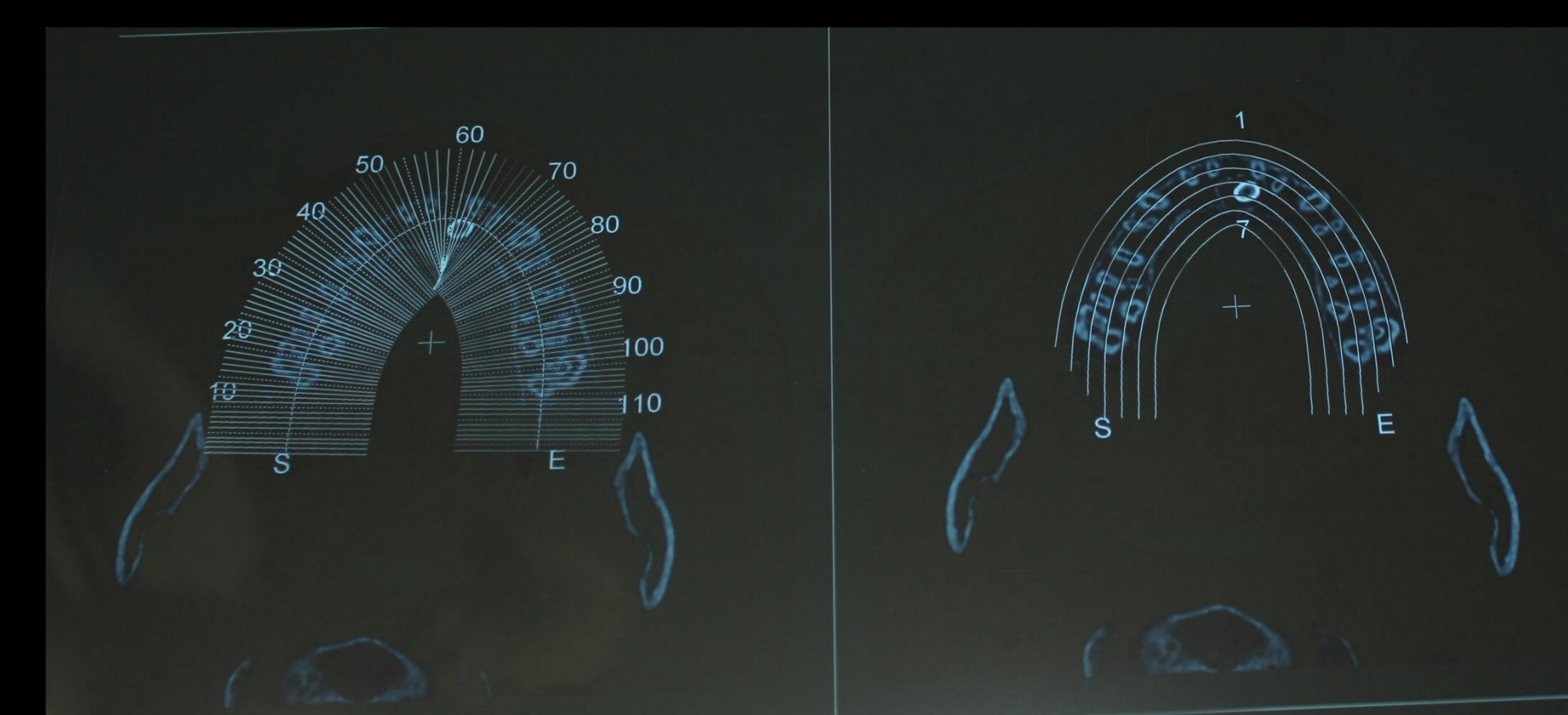


Fig. 2a - Tomografia Computorizada - corte axial

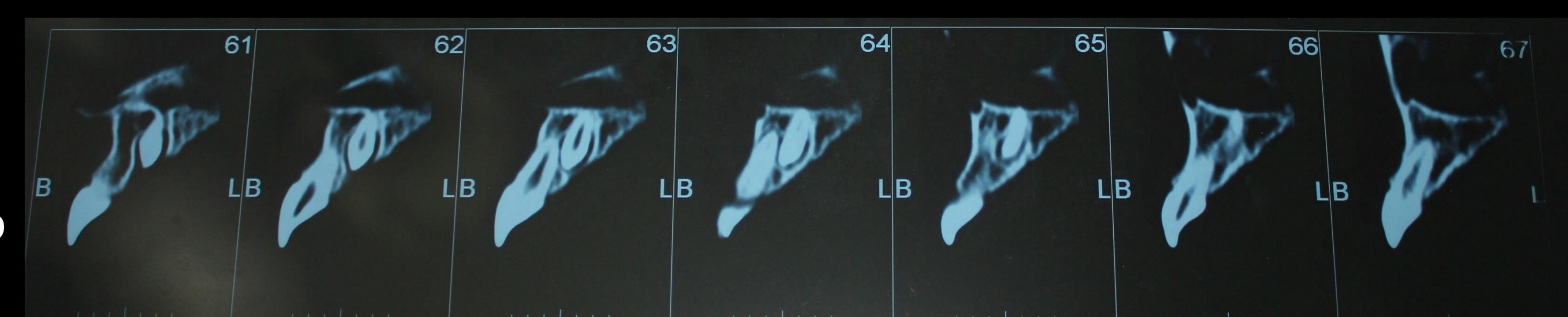

Fig. 2b - Tomografia Computorizada - corte para-axial

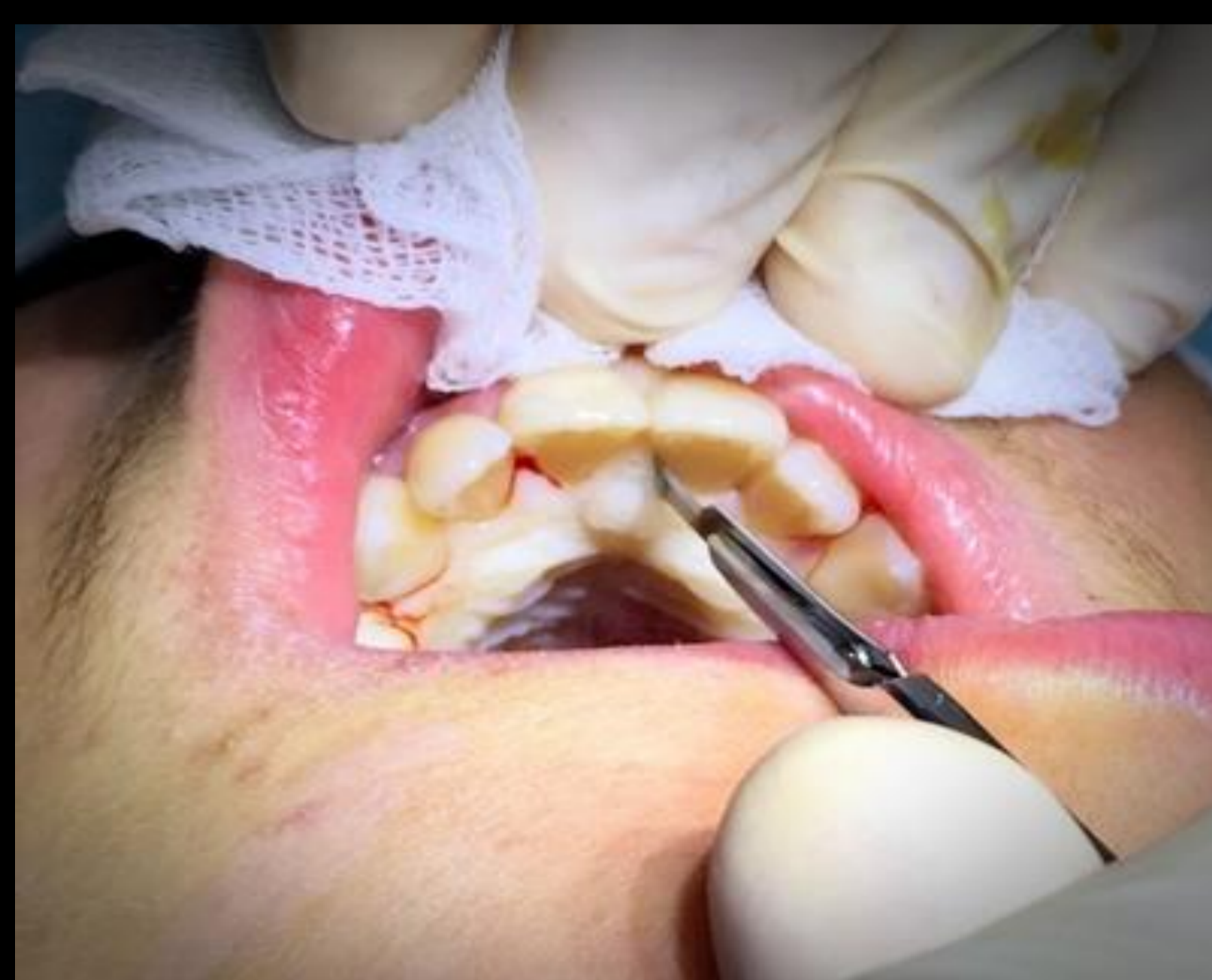

Fig. 3 - Incisão contínua sulcular (festonada) por palatino, de canino.

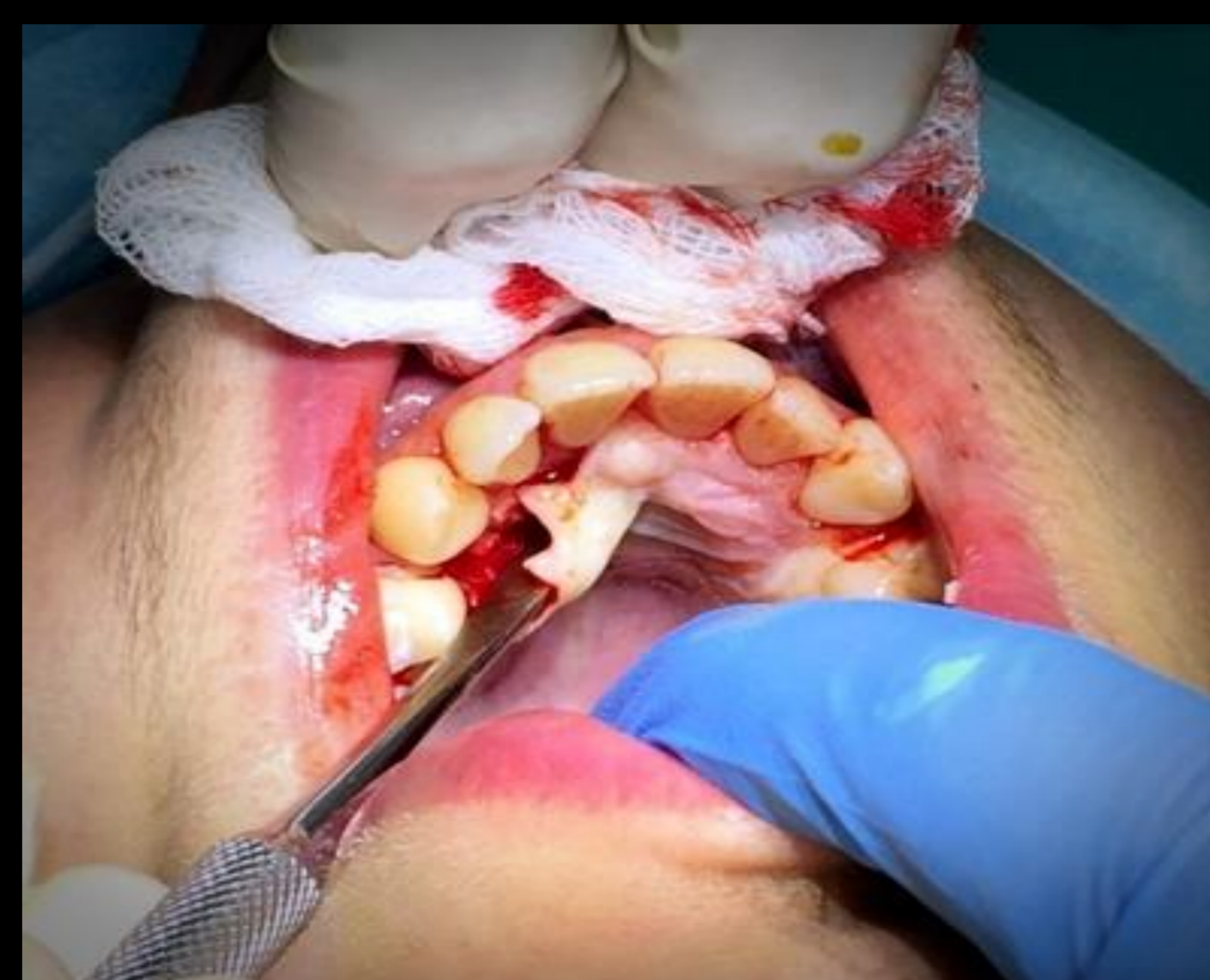

Fig. 4 - Início do descolamento da mucosa palatina, entre a região dos caninos.

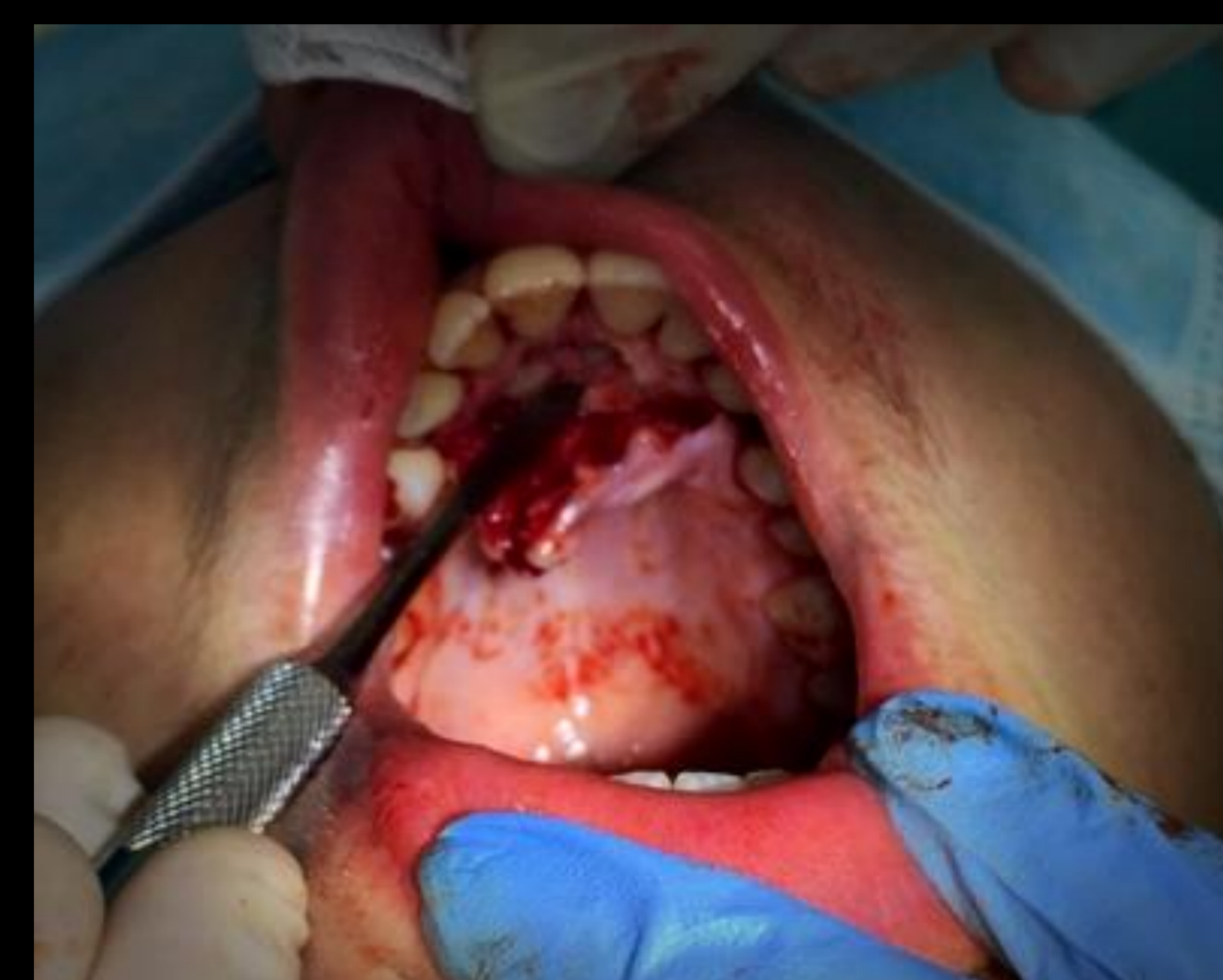

Fig. 5 - Luxação do mesiodens, após realização de osteotomia, realizada com auxílio da TC.

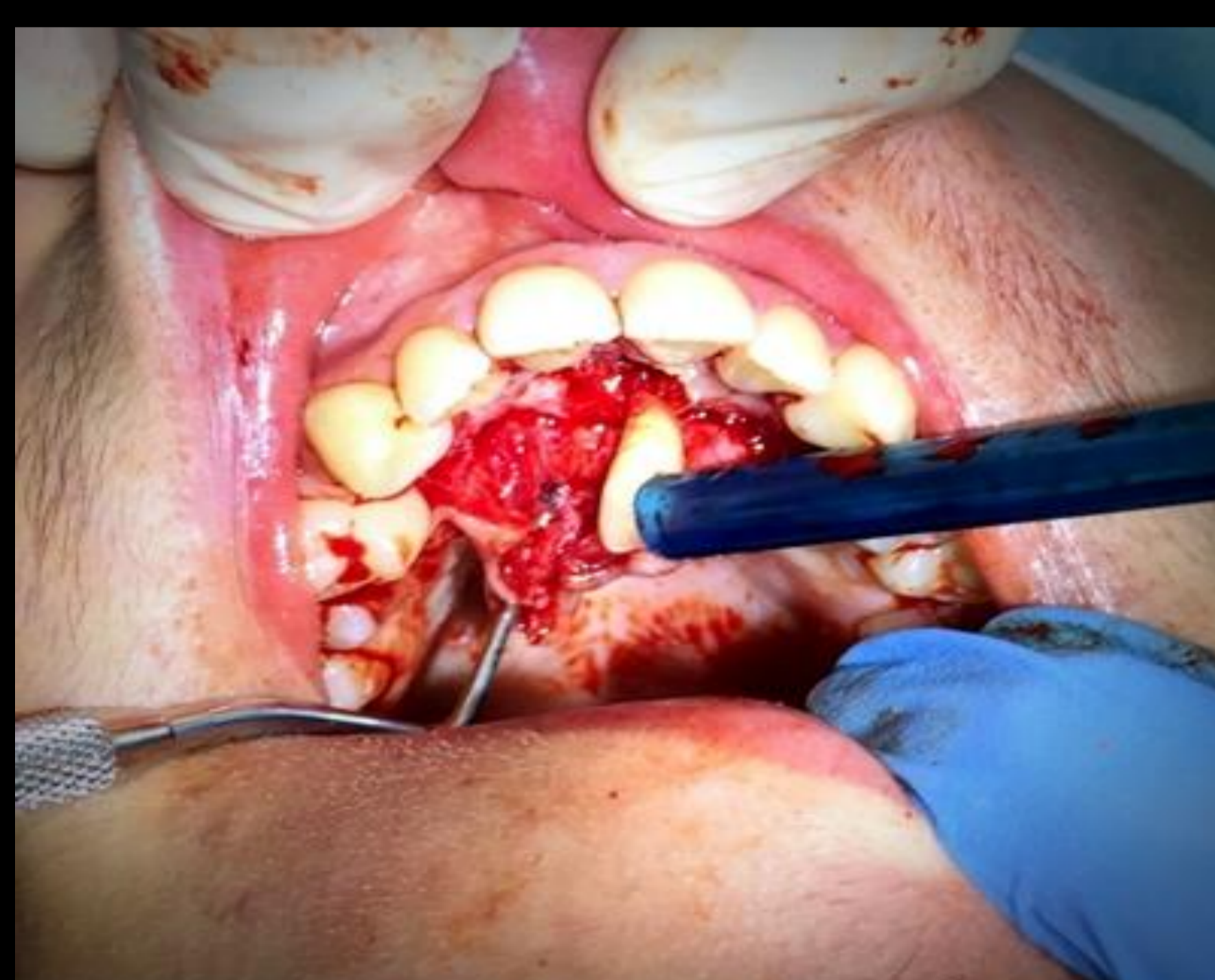

Fig. 6 - Avulsão da peça dentária.

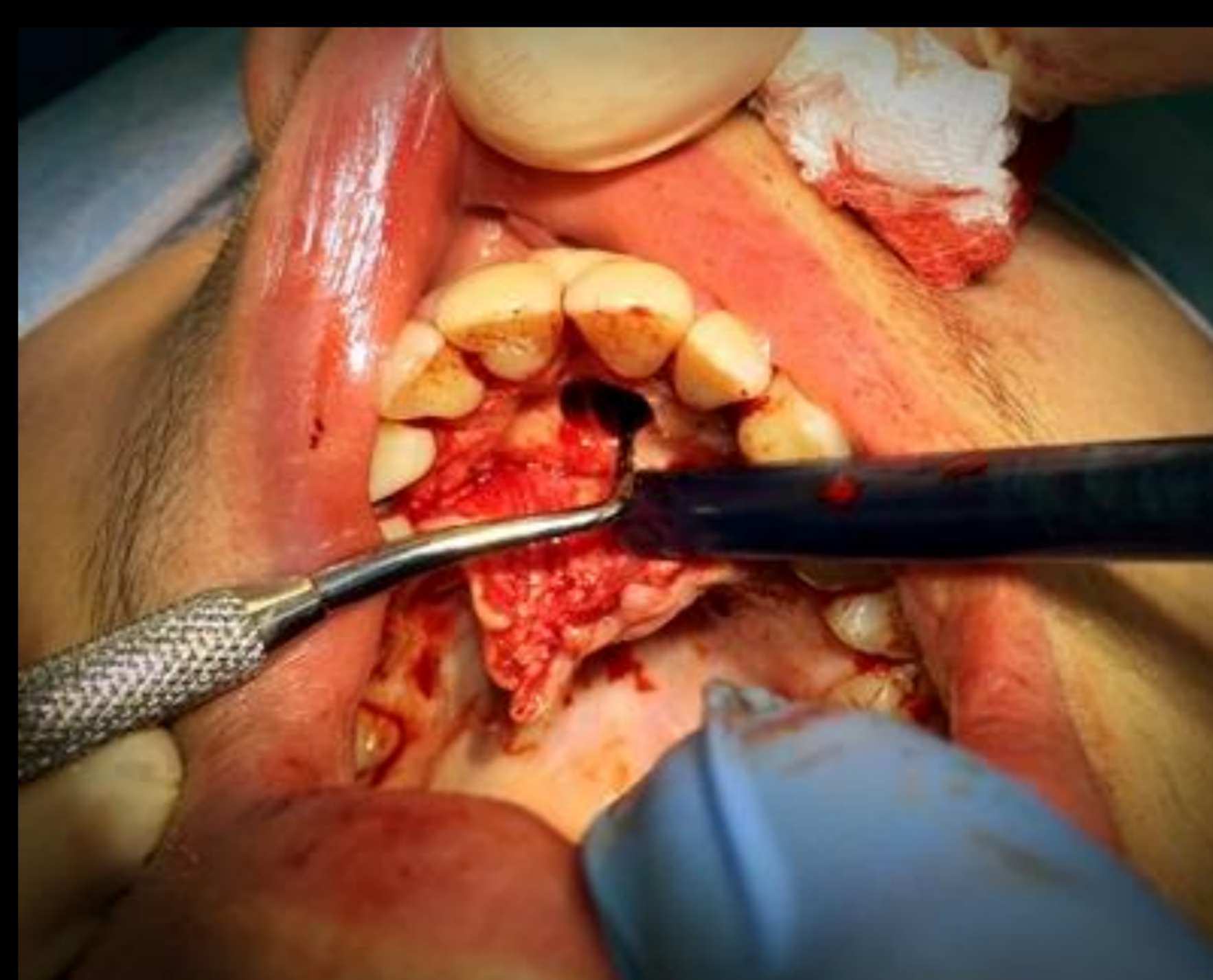

Fig. 7 - Curetagem da loca cirúrgica.

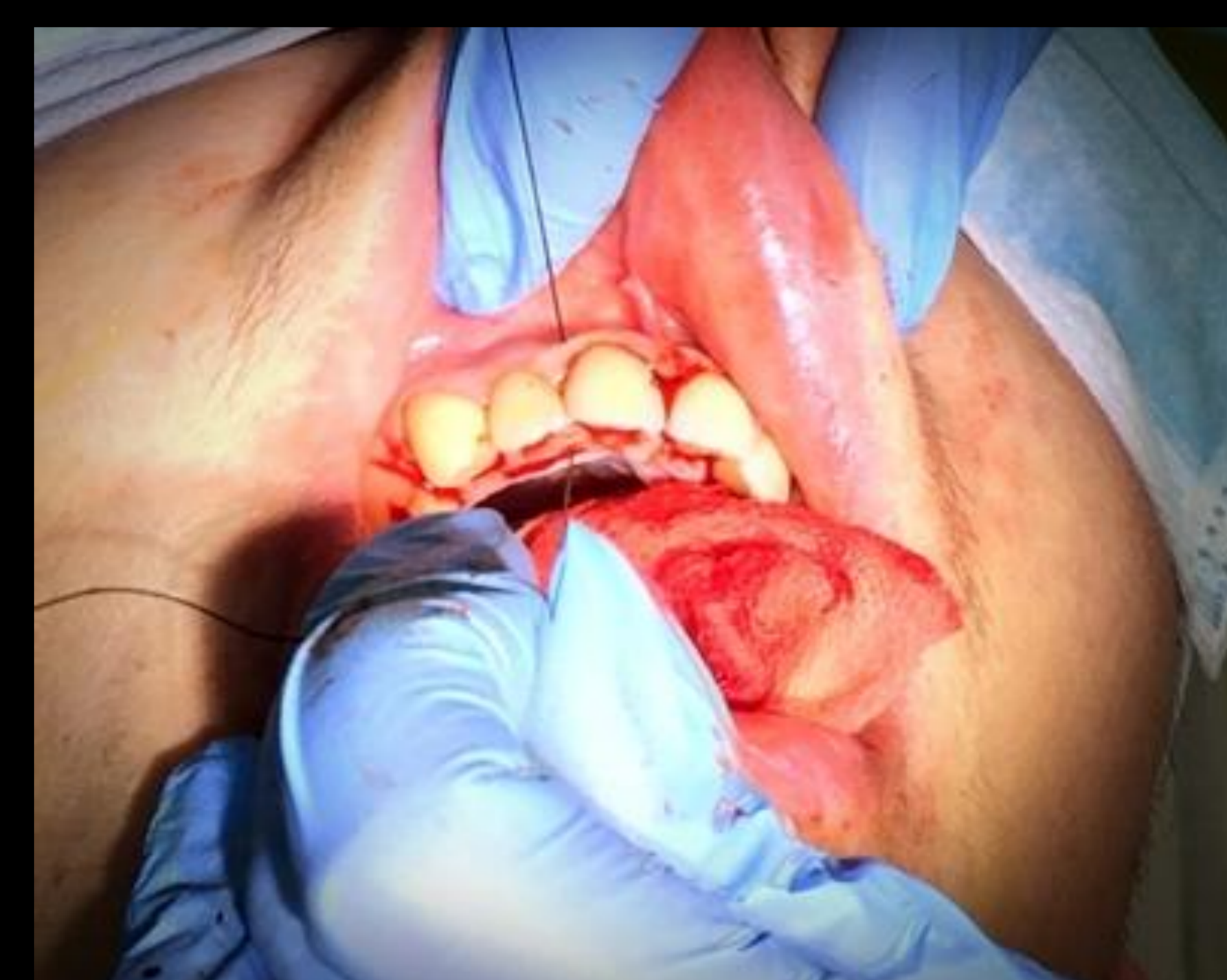

Fig. 8 - Sutura com pontos simples interpapilares. (Fio de sutura de seda 4/0)

Pós-operatório:

Amoxicilina + ácido clavulâmico (875+125mg) 12/12h durante 8 dias;

Paracetamol (1g) e Ibuprofeno (600mg) intercalado de 6/6h durante 3 dias ou mais se existir dor;

Pós-operatório com algum edema mas nada digno de registo.

Ao fim de 8 dias, foram retirados os pontos.

Discussão:

Neste caso optou-se por fazer controlo de comportamento com ansiolítico por se tratar de um paciente jovem e asmático.

A incisão festonada por palatino é a mais apoiada pela literatura, uma vez que a sua cicatrização é melhor e a cicatriz é menosprezável.

A posição do supranumerário foi calculada com base na TC (Tomografia Computorizada) e realizou-se uma ligeira osteotomia para remoção do osso na parte incisal do supranumerário.

Nenhum material de preenchimento ósseo mostrou-se pertinente, uma vez que estamos na presença de um paciente jovem onde a aposição óssea é superior à reabsorção óssea.

Devemos aguardar pelo encerramento do ápex dos dentes vizinhos de forma a minimizar o perigo de dano à porção mesenquimatosa do dente permanente, provocando rizálise ou necrose pulpar.¹

Conclusão:

Os dentes supranumerários, inclusos ou erupcionados, devem ser extraídos quando não são funcionais, salvo algumas excepções. A indicação de extração existe sempre que se verifique: estética inaceitável, morfologia e posição que resultam em problemas de higiene oral e/ou oclusão ou interfiram com movimentos ortodônticos de dentes adjacentes. Em casos assintomáticos poder-se-á aceitar a abstinência terapêutica. A abordagem cirúrgica dependerá, sempre, da localização do dente a extrair.¹

Referências:

- GALLAS MM, GARCIA A (1999), Retention of permanent incisors by mesiodens: a family affair, *Brit Dent J* 188: 63-64.
- SCHEINER MA, SAMPSON WJ (1997), Supernumerary teeth: a review of the literature and four case reports, *Aust Dent J* 42 (3):160-5.
- GARVEY MT, BARRY HJ, BLAKE M (1999), Supernumerary teeth – an overview of classification, diagnosis and management, *J Can Dent Assoc* 65:612-6.
- HATTAB FN, YASSIN OM, RAWASHDEH MA (1994), Supernumerary teeth: report of three cases and review of the literature. *J Dent Child September- December* :382-393.
- ESCODA CG, MICAS MM, TOST AE, ALBIOL JG (1999), Otras inclusiones dentarias. Mesiodens y otros dientes supernumerarios. *Dientes temporales incluidos, In Cirugía Bucal. Ergon* 526-549.