



O polimorfismo da IL1 na patogenia de complicações implantares: um caso clínico

Batista, R¹; Moreira, A¹; Sampaio-Fernandes, M²; Fernandes, P³; Vaz, P⁴; Figueiral, MH⁵

¹ Estudante do Curso de Especialização em Reabilitação Oral (CERO) da Faculdade de Medicina Dentária da Universidade do Porto (FMDUP);
² Professora Auxiliar Convidada da FMDUP; ³ Assistente Convidado da FMDUP; ⁴ Professora Auxiliar com Agregação da FMDUP;
⁵ Professora Catedrática da FMDUP, Coordenadora do Curso de Especialização em Reabilitação Oral da FMDUP.

Introdução

A resposta imunitária do hospedeiro e a colonização bacteriana possuem um papel fulcral na patogenia peri-implantar. As bactérias patogénicas iniciam e, em episódios repetidos, perpetuam a agressão do ligamento periodontal, estimulando uma resposta imunitária, que poderá levar à destruição dos tecidos peri-implantares.(1-3) Acredita-se que cada indivíduo possui uma resposta inflamatória particular, que define a suscetibilidade individual.(4,5) O teste genético para a periodontite (TGP®) permite a identificação de dois polimorfismos genéticos da IL1 associados à doença. O objetivo deste trabalho é demonstrar o potencial interesse da realização do teste TGP® na prática clínica, em casos de complicações implantares recorrentes.

Descrição do caso clínico

Paciente caucasiano, género masculino, 65 anos de idade, não fumador e sem patologia sistémica, com história de perda de três implantes de uma prótese fixa mandibular sobre 6 implantes e reabilitação posterior com prótese removível sobre dois pilares Locator® (Figuras 1-3), compareceu na consulta do CERO da FMDUP. Apresentou como queixa mau estar à mastigação, observando-se, em exame clínico, presença de sinais inflamatórios (edema, eritema e supuração) e acumulação de placa bacteriana peri-implantar. O exame imagiológico evidenciou perda óssea associada. Realizou-se um teste genético TGP®, com recolha de material biológico através de zaragatoa bucal, que se revelou positivo (Figuras 4-6). Perante a situação clínica, decidiu-se proceder à exérese do tecido edemaciado peri-implantar e desbridamento mecânico (Figuras 7 a 9) seguido de rebasamento da sobredentadura com condicionador de tecidos.

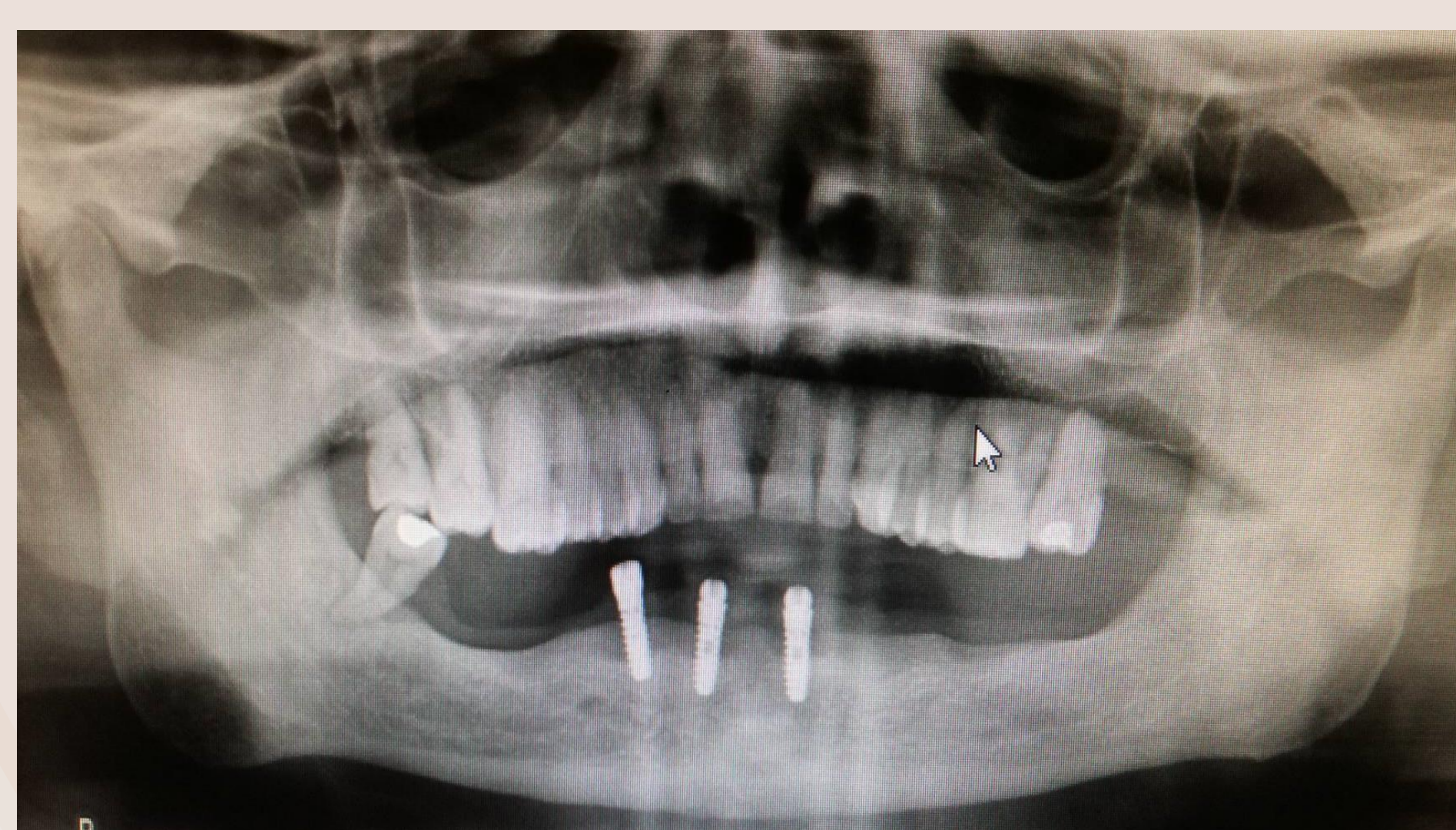

Figura 1 – Radiografia panorâmica inicial.

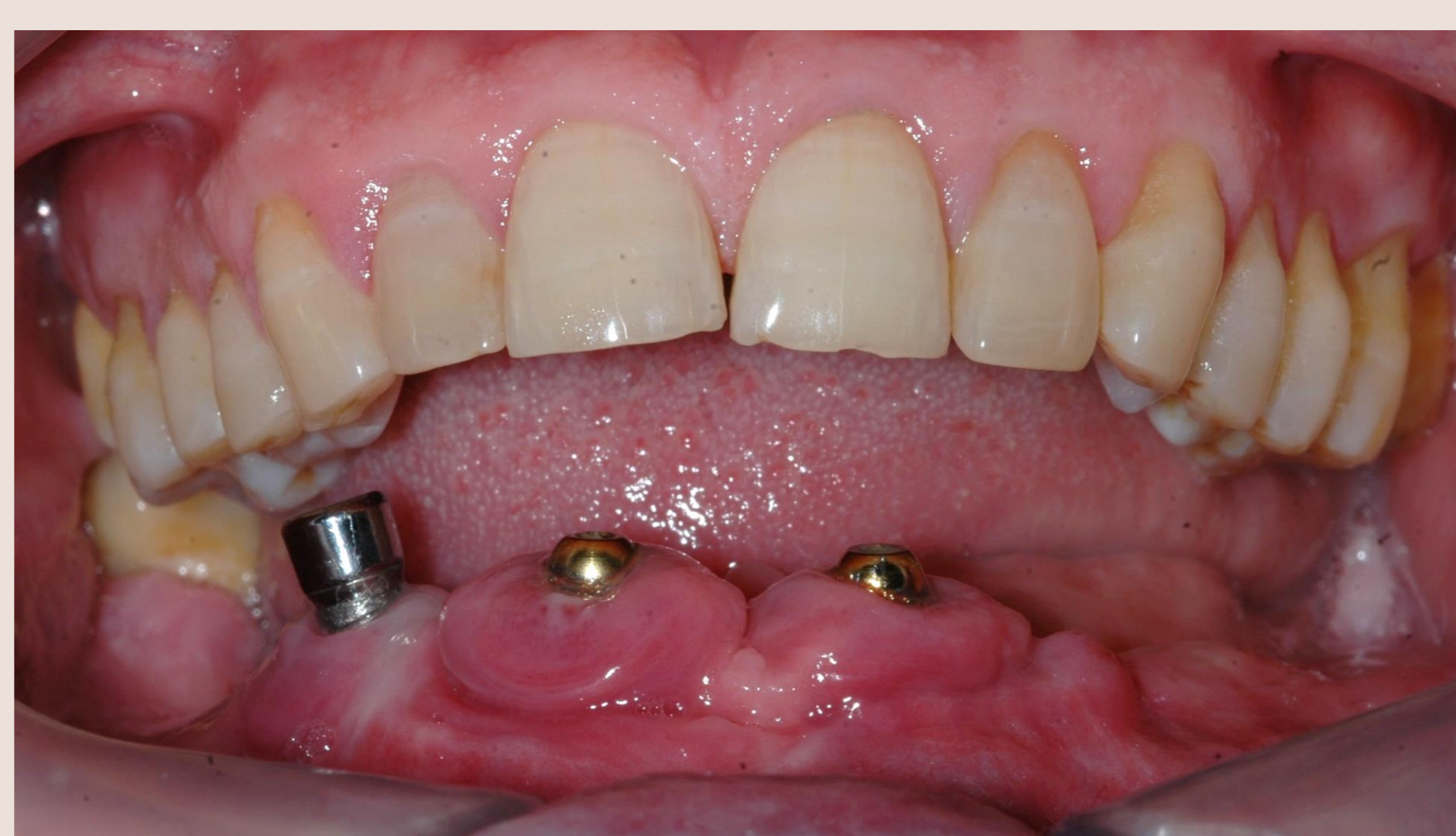

Figura 2 – Fotografia frontal inicial.

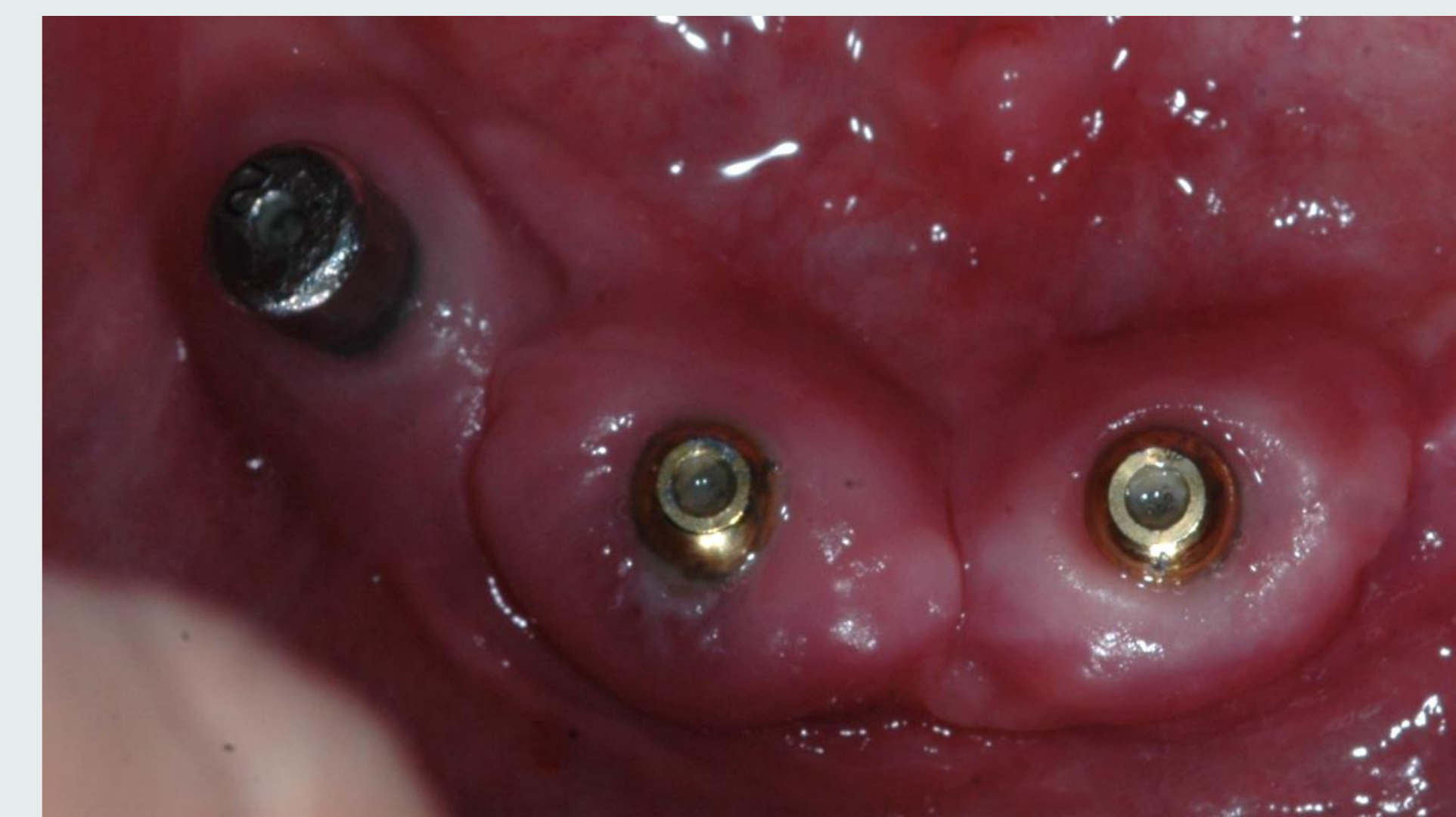


Figura 3 – Fotografia oclusal inferior inicial.

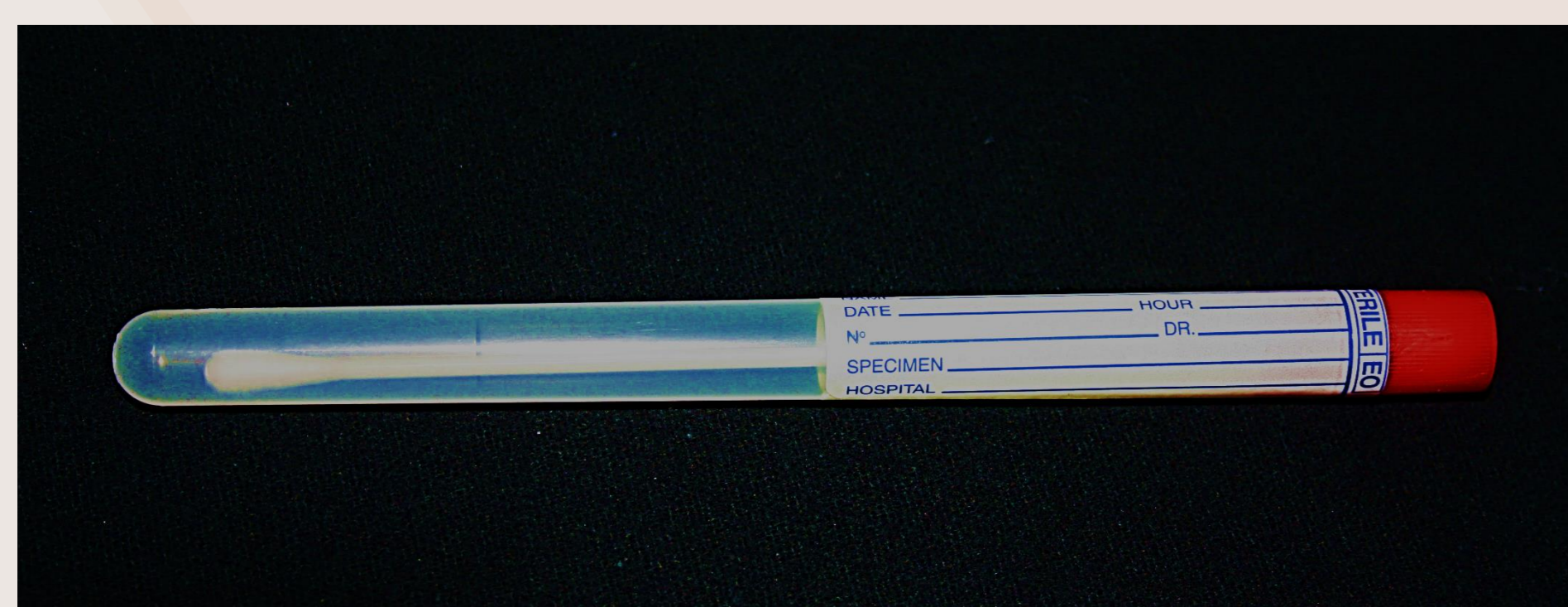


Figura 3 – Zaragatoa do teste TGP®.

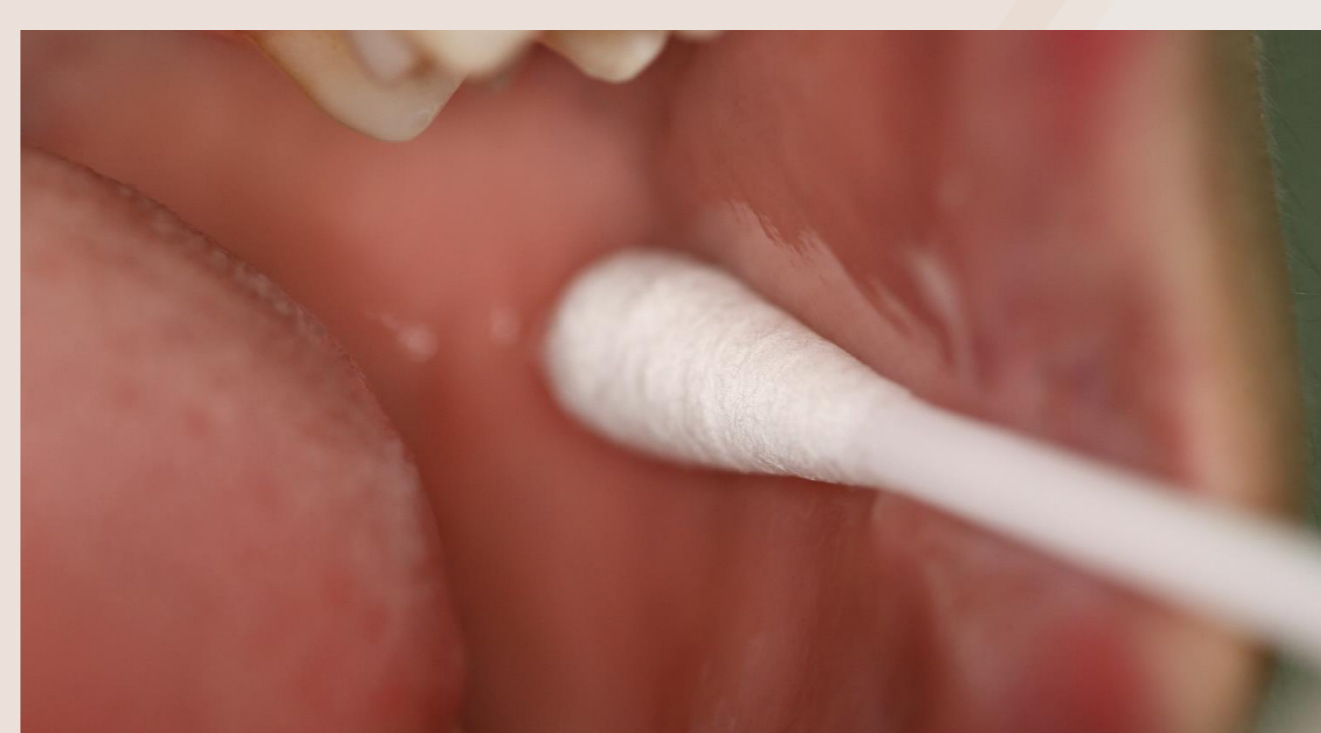

Figura 4 – Recolha de células epiteliais bucais através de esfregaço.



Figura 5 – Acondicionamento do material biológico para envio para laboratório.

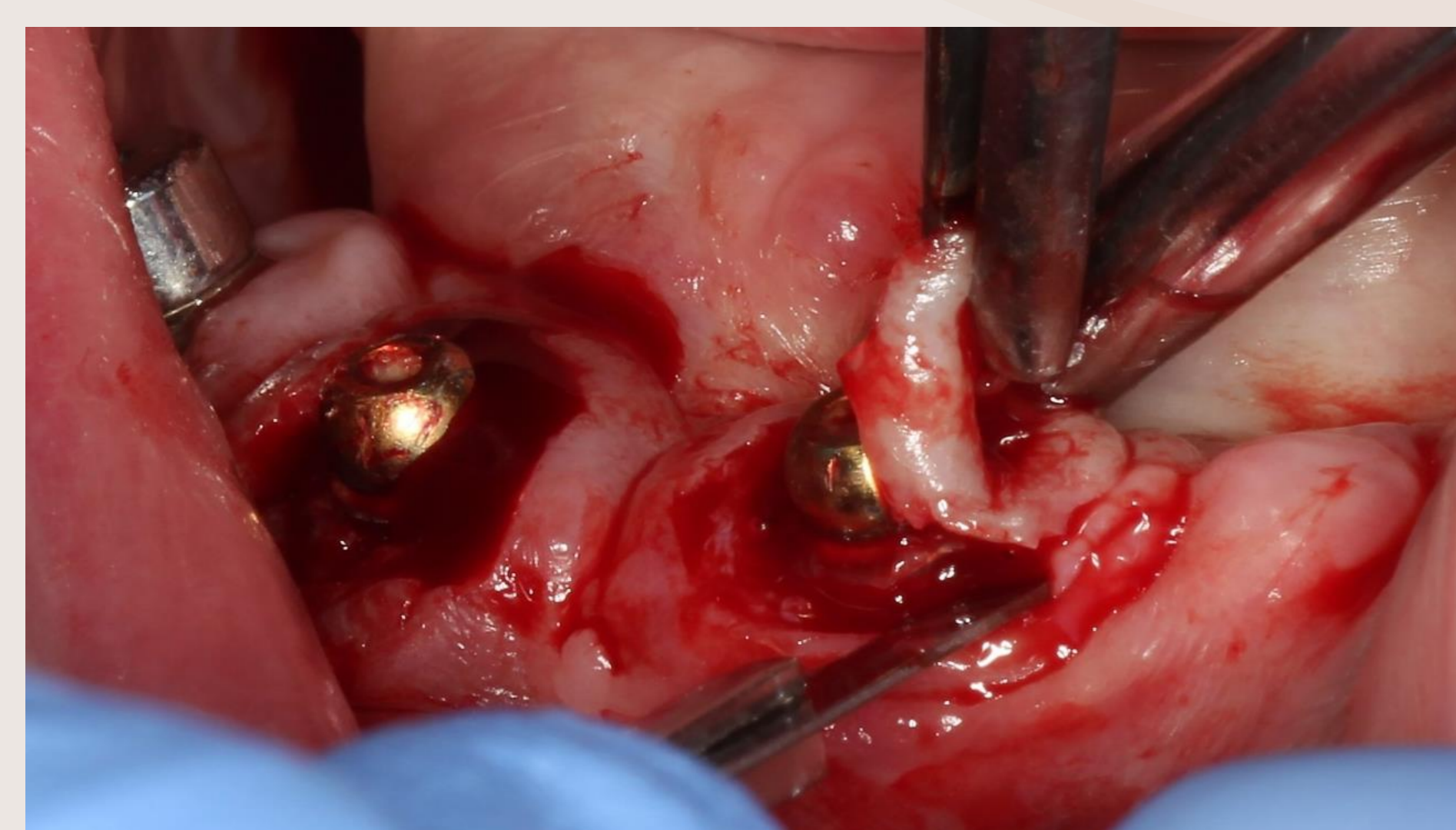


Figura 7 – Incisão circular do tecido peri-implantar inflamado.

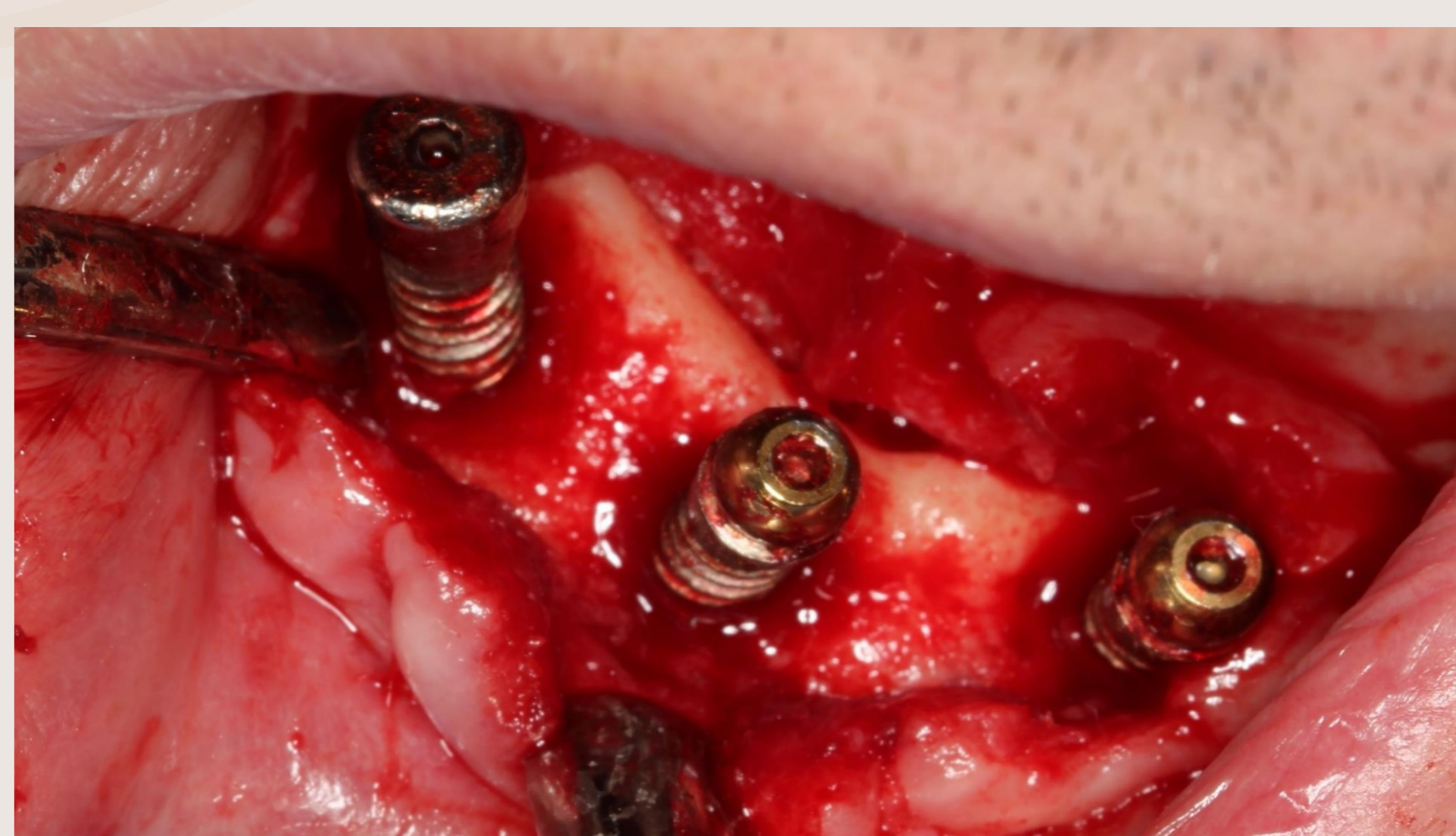

Figura 8 – Exérese da banda de tecido edemaciado e desbridamento mecânico.

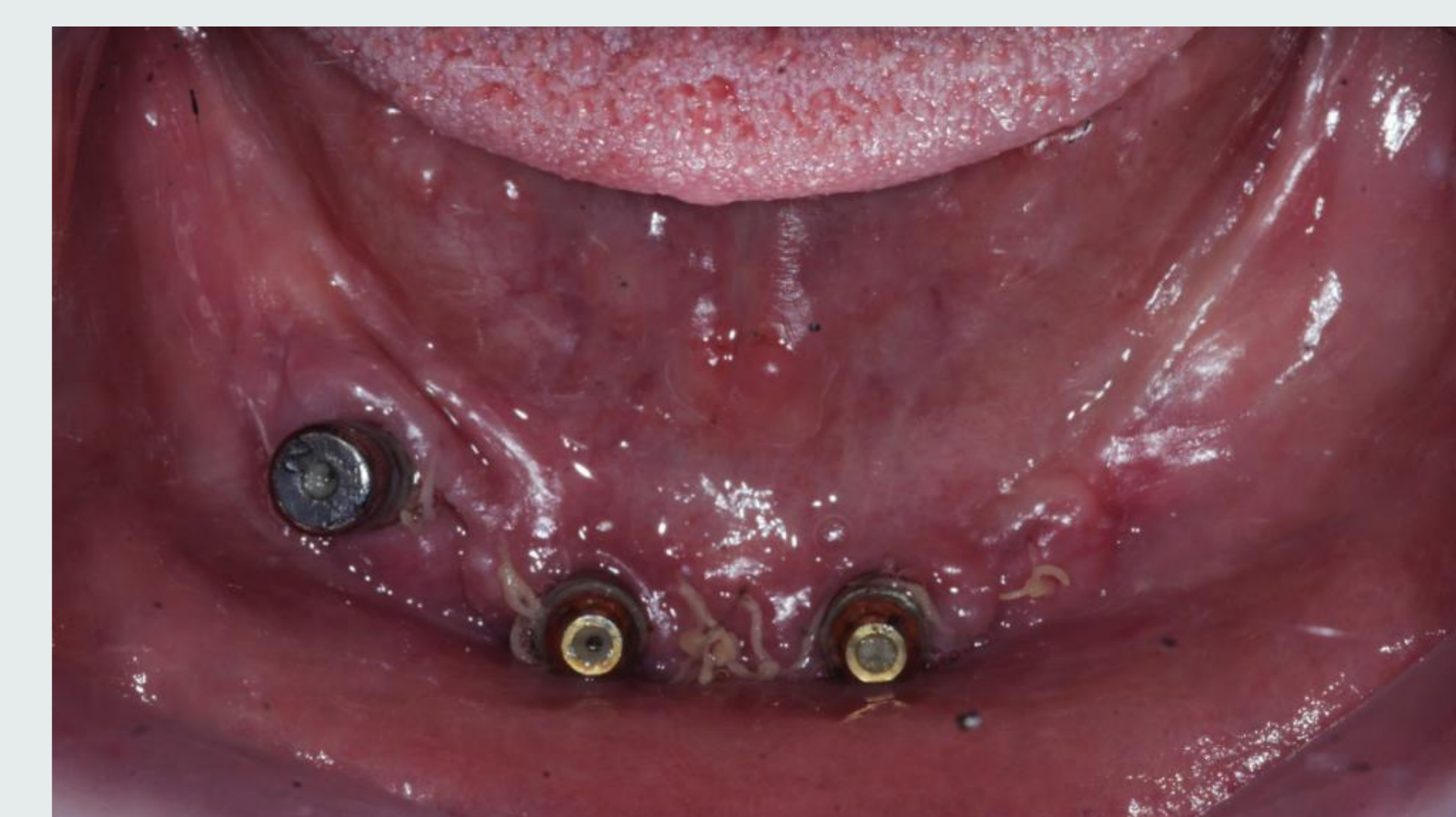

Figura 9 – Aspetto cicatricial 8 dias após a cirurgia.

Discussão

A presença de um genótipo de risco, ou teste genético TGP® positivo, condiciona a estimulação do sistema imunitário, com uma produção excessiva de interleucina-1 e a conseqüente sobreposição da reabsorção à aposição ósseas. Assim, considera-se que um genótipo de risco predispõe para a inflamação e perda óssea e um genótipo negativo concorre para a manutenção do nível ósseo periodontal e/ou peri-implantar. Acresce ainda, que os monócitos de pacientes TGP® positivos produzem duas a quatro vezes mais IL1, perante um desafio bacteriano, do que os de pacientes TGP® negativos.(6)

Muitas abordagens foram sugeridas para descontaminar as superfícies de implantes, incluindo métodos mecânicos, químicos, laser e terapias fotodinâmicas.(6-9) Neste caso clínico, perante o genótipo positivo para a IL-1 e história prévia de perda implantar, optou-se pelo método clássico, de exérese do tecido infetado, sem qualquer tratamento da superfície implantar. É determinante a consciencialização do paciente sobre a presença de um genótipo positivo, no que diz respeito ao risco de recidiva e redução da carga microbiana peri-implantar, sobretudo para o controlo do *imbalance* hospedeiro/microbiota e conseqüente manutenção da reabilitação oral.(10,11)

Conclusão

A reabilitação oral com recurso a implantes dentários tem aumentado significativamente e será do interesse dos profissionais e pacientes reduzir o insucesso dos seus casos. A realização do teste genético de deteção molecular combinada de polimorfismos da interleucina-1 deve constituir uma ferramenta auxiliar na planificação e previsibilidade da reabilitação oral com implantes dentários.

Referências

- Klinge B, Flemming T, Cosyn J, De Bruyn H, Eisner BM, Hultin M, et al. The patient undergoing implant therapy. Summary and consensus statements. The 4th EAO Consensus Conference 2015. Clin Oral Implants Res. 2015;26 Suppl 1:164-7.
- Mombelli A, Marxer M, Gaberhuetl T, Grunder U, Lang NP. The microbiota of osseointegrated implants in patients with a history of periodontal disease. J Clin Periodontol. 1995;22(2):124-30.
- Hultin M, Gustafsson A, Hallstrom H, Johansson LA, Ekfeldt A, Klinge B. Microbiological findings and host response in patients with peri-implantitis. Clin Oral Implants Res. 2002;13(4):349-58.
- Offenbacher S, Collins JC, Arnold RR. New clinical diagnostic strategies based on pathogenesis of disease. J Periodontol Res. 1993;28(6 Pt 2):323-35.
- Caton JG, Armitage G, Berglundh T, Chapple IL, Jepsen S, Kalk W, et al. A new classification scheme for periodontal and peri-implant diseases and conditions - Introduction and key changes from the 1999 classification. Journal of periodontology. 2018;89 Suppl 1:S1-S8.
- Pociot F, Reimers JI, Andersen HU. Nicotinamide-biological actions and therapeutic potential in diabetes prevention. IDIG Workshop, Copenhagen, Denmark, 4-5 December 1992. Diabetologia. 1993;36(6):574-6.
- Louropoulou A, Slot DE, Van der Weijden FA. Titanium surface alterations following the use of different mechanical instruments: a systematic review. Clin Oral Implants Res. 2012;23(6):643-58.
- Hentenaar DFM, De Waal YCM, Strooker H, Meijer HJA, Van Winkelhoff AJ, Raghoobar GM. Implant decontamination with phosphoric acid during surgical peri-implantitis treatment: a RCT. Int J Implant Dent. 2017;3(1):33.
- Schwarz F, Schumacker A, Becker J. Efficacy of alternative or adjunctive measures to conventional treatment of peri-implant mucositis and peri-implantitis: a systematic review and meta-analysis. Int J Implant Dent. 2015;1(1):22.
- Vaz P, Galias MM, Braga AC, Sampaio-Fernandes JC, Felino A, Tavares P. IL1 gene polymorphisms and unsuccessful dental implants. Clin Oral Implants Res. 2012 Dec;23(12):1404-13.
- Sampaio-Fernandes M, Vaz P, Braga AC, Sampaio-Fernandes J, Figueiral MH. The role of IL-1 gene polymorphisms (IL1A, IL1B and IL1RN) as a risk factor in unsuccessful implants retaining overdentures. J Prosthodont Res. 2017;Vol.61, p.439-449.